

Caso Clínico

Feocromocitoma familiar

JUDITH PRADO CORRALES*, MIGUEL LÓPEZ LOLI**, MARÍA REVILLA VELÁSQUEZ***

Varón de 16 años, natural y procedente de Tumbes, que acude al Instituto Especializado de Salud del Niño (IESN), con un tiempo de enfermedad de aproximadamente 8 semanas, caracterizado por sensación de ardor y enrojecimiento de ambos ojos que se incrementa progresivamente, 3 semanas antes de su ingreso súbitamente presenta visión borrosa en forma bilateral, 2 semanas antes de su ingreso es diagnosticado de Retinopatía Hipertensiva recibiendo tratamiento antihipertensivo, reportando cierta mejoría. Refiere además cefalea bitemporal y "palpitaciones" en forma esporádica relacionadas con angustia y/o miedo, pérdida ponderal no cuantificada y disnea a grandes esfuerzos.

Antecedente de padre y hermano mayor con diagnóstico de Feocromocitoma.

Al examen físico presenta FC : 70 x', FR: 20 x', PA : 134/94 mmHg , T : 37°C , Talla : 1.60 m, Peso : 40 kg. Se obtienen los percentiles peso/talla 72%, peso/edad 66%, talla/edad 92% según tablas NHSC.

Adelgazado, con hiperpigmentación en zona malar en forma bilateral y lesiones compatibles con acné, escasa pilosidad a nivel facial, tejido celular subcutáneo disminuido, protrusión discreta bilateral de globos oculares, párpados marcados por hiperpigmentación, pupilas

normoreactivas, agudeza visual disminuida. Al examen de fondo de ojo se evidencia papila elevada sin bordes, con hemorragias en papila y peripapilares, edema macular y papiledema bilateral severo. Ruidos cardiacos rítmicos, segundo ruido incrementado de intensidad y desdoblado, no soplos, pulsos periféricos simétricos. Abdomen excavado, blando, depresible, no masas palpables, resto del examen no contributorio.

En los exámenes auxiliares se tiene: Ecografía abdominal que muestra nódulo suprenal derecho, y Tomografía Axial Computarizada (TAC) que evidencia una tumoración nodular de 39,2 x 28,8 mm en glándula suprenal derecha (Figura 1 y 2).

La Ecocardiografía muestra hipertrofia concéntrica del ventrículo izquierdo, sin disfunción sistólica.

La Electrocardiografía muestra signos de isquemia subepicárdica anterior.

Durante su hospitalización el paciente cursa con crisis de hipertensión controladas con nifedipino. Se realiza Adrenalectomía derecha, obteniéndose un tumor de 4 x 3,5 x 3,5 cm de color marrón blanquecino, el informe microscópico de la pieza operatoria fue compatible con Feocromocitoma. El paciente es dado de alta con tratamiento antihipertensivo con captopril, nifedipino e hidroclorotiazida.

DISCUSIÓN

El feocromocitoma es un tumor poco frecuente en pediatría, deriva del sistema simpatoadrenal

* Médico Pediatra. Asistente del Departamento de Pediatría. HODANOMANI "San Bartolomé".

** Residente Pediatría III. UNMSM - IESN.

*** Médico Pediatra. Asistente del Servicio de Medicina D. IESN.

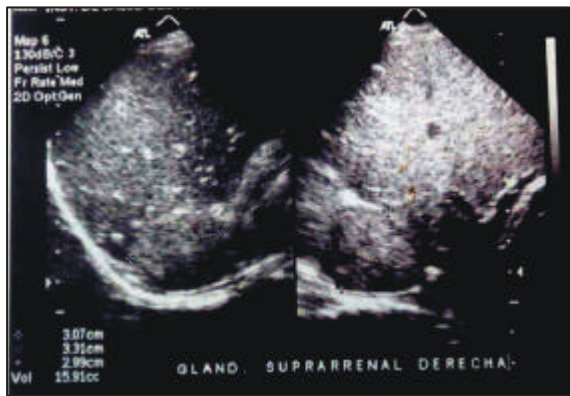


Figura 1.- Ecografía suprarrenal derecha, nótese tumoración nodular.

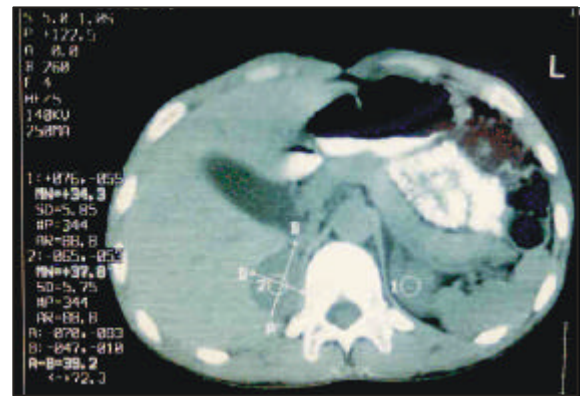


Figura 2.- Tomografía suprarrenal, nótese tumoración nodular suprarrenal derecha.

(frecuentemente de las células cromafines), pero también puede presentarse en zonas extraadrenales (paragangliomas) (1).

Los síntomas dependen de las catecolaminas en exceso: si es noradrenalina primará la hipertensión paroxística o continua; de ser adrenalina se presenta con taquiarritmia y si es dopamina (raro) puede dar hipotensión en concentraciones bajas o hipertensión en concentraciones altas. Lo común es que el tumor secrete una mezcla de catecolaminas (2-4). El caso presentado tenía como signo capital la hipertensión, que se reporta hasta en 80% de los casos (5,6), por lo que se puede pensar que predominaba la noradrenalina.

El feocromocitoma se debe considerar como probabilidad diagnóstica en todo niño con hipertensión, siendo la causa del 0,5% de hipertensiones secundarias (7).

La edad promedio de manifestaciones en niños es 11 años, según las series se reportan tumores bilaterales en 7-53% de los casos, tendencia en familiares en 9 a 50% y multifocalidad en 30%, incluyendo aumento en la incidencia de tumores extraadrenales en 8 a 43%. Tienen similar riesgo que el adulto a desarrollar malignidad; estimándose entre 0 a 60% (8-10). La frecuencia en la población general es 1,2/1 entre mujeres y hombres, mientras que la relación se invierte a 2/1 entre niños y niñas (2).

El feocromocitoma familiar en muchos casos es la expresión de una anomalía genética de displasia neuroectodermal o síndrome genético de Neoplasia Endocrina Múltiple (NEM). El mecanismo molecular por el que las mutaciones hereditarias predisponen al desarrollo tumoral permanecen desconocidas (6,11).

La mayoría de feocromocitomas ocurren espontáneamente y sin causa aparente (esporádicos); pero también se reportan los feocromocitomas hereditarios que son transmitidos de manera autosómica dominante de alta penetrancia y están asociados a diferentes síndromes, como en nuestro caso en el que al menos tres miembros varones de una misma familia lo padecían. En las familias con NEM IIA se han detectado mutaciones de la línea germinal del protooncogen RET del cromosoma 10 (10q11.2) (12,13).

Las distintas formas hereditarias pueden diferir en porcentaje de crecimiento tumoral, malignidad y fenotipo de catecolaminas; siendo estas características importantes para su tratamiento y pronóstico (6,11).

El 50% de casos presenta hipertensión arterial establecida, 45% hipertensión paroxística, y cerca de 5% son normotensos (más frecuentemente en aquellos que secretan dopamina). Hallándose retinopatía en los pacientes que tienen hipertensión establecida (2-4).

Los síntomas son variables, la cefalea ocurre en más del 80% pudiendo ser severa; la diaforesis se describe en el 71% de casos y las palpitaciones en el 64%, otras características incluyen, aprehensión (42%), dolor torácico o abdominal (20%), náuseas con o sin vómitos (42%), disnea (28%), parestesias (11%) y visión borrosa (11%). Son características las crisis paroxísticas, que pueden durar de minutos a horas, y pueden ser precipitadas por cualquier estímulo que desplace el contenido abdominal; a medida que la enfermedad progresa, estos paroxismos se toman más frecuentes y severos (¹⁴).

En el electrocardiograma (EKG) se producen cambios, algunos de ellos severos, pero la mayoría son transitorios revirtiendo luego de la extracción del tumor, lo que sugiere más una miocarditis tóxica que un infarto transmural verdadero. Las catecolaminas, en particular la norepinefrina, tiene un efecto tóxico sobre el miocardio, el daño se produce por vasoconstricción coronaria y mayor demanda de oxígeno, resultando en daño isquémico. En el EKG se pueden hallar anomalías de la repolarización que consisten en marcada prolongación del intervalo QT así como una onda T invertida simétrica, profunda y amplia, incrementando el peligro de arritmias ventriculares. La fiebre puede ser inducida por la epinefrina por hipermetabolismo e incapacidad de disipar calor por vasoconstricción cutánea (¹⁵).

El cuadro clínico presentado por nuestro paciente tuvo más de una de las características denominadas clásicas, presentando crisis hipertensivas e hipertensión arterial sostenida, palpitaciones, cefalea, compromiso visual, adelgazamiento y crisis de miedo y ansiedad, asimismo se halló isquemia subepicárdica en el EKG.

Luego de establecida la sospecha clínica disponemos de estudios bioquímicos e imagenológicos (Figura 3) (¹¹).

El diagnóstico bioquímico debe mostrar el incremento excesivo en la producción de catecolaminas por el tumor, siendo útil el dosaje de catecolaminas o sus metabolitos en orina o en plasma. Sin embargo, estos marcadores tie-

nen algunas limitaciones, ya que su incremento no es constante en el feocromocitoma, por lo que su dosaje no siempre incluye o excluye este diagnóstico. En los últimos años se ha desarrollado un test bioquímico con medición de metanefrinas libres que demuestra ser más efectiva. En el feocromocitoma familiar el screening periódico puede favorecer la detección en estadio temprano asintomático (¹¹) (Tabla 1).

Tabla 1.- Precisión del dosaje bioquímico para el feocromocitoma.

	Sensibilidad (S)	Especificidad (E)
Metanefrina plasmática	99%	89%
Catecolamina plasmática	85%	80%
Catecolamina urinaria	83%	88%
Metanefrina urinaria	76%	94%
Ácido vanilmandélico urinario	63%	94%

El test de supresión de clonidina es usado para distinguir entre el aumento de norepinefrina plasmática causada por liberación en nervios simpáticos o por feocromocitoma. El test de estimulación con glucagón puede ser usado si se notan altos niveles de normetanefrina o metanefrina y las catecolaminas plasmáticas son normales (¹¹).

El ultrasonido es muy sensible para tumores extraadrenales, pero no puede excluir tumores multifocales. La Resonancia Magnética Nuclear (RMN) ofrece mayores ventajas que la Tomografía Axial Computarizada (TAC), llegando a detectar tumores menores de 1 cm, demuestra mejor la relación entre el tumor y tejidos anexos, particularmente los grandes vasos. El scanning con yodo 131 metaiodobencilguanidina (MIBG) es la de mayor especificidad, pero no es tan sensible como la RMN, es de mayor utilidad para diagnóstico de feocromocitoma extraadrenal y de metástasis. El examen inicial recomendado es la TAC o la RMN (¹¹) (Tabla 2).

Si existe la sospecha de feocromocitoma por resultados bioquímicos y el tumor no se visualiza a nivel intraabdominal, se debe buscar lesión

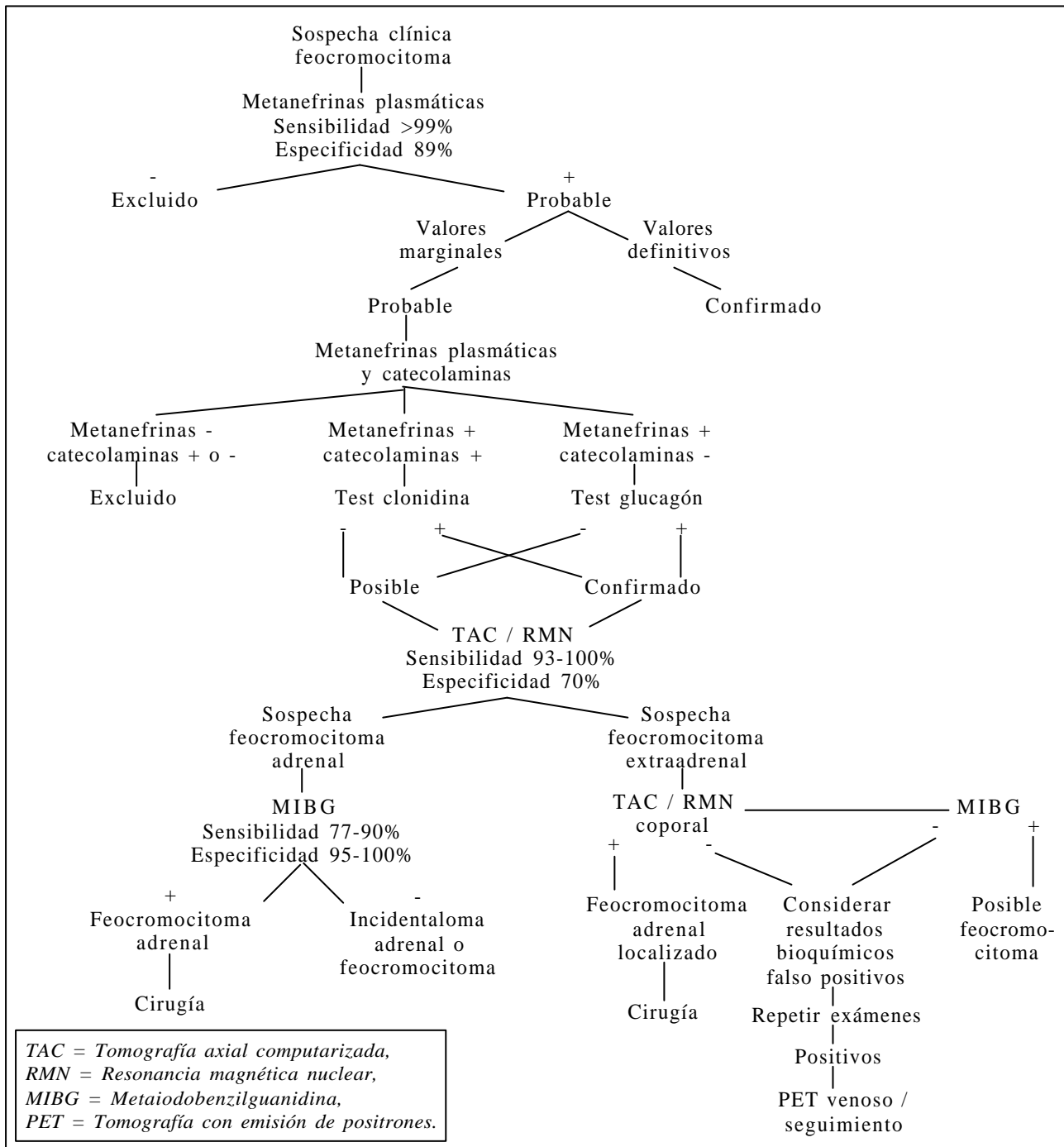


Figura 3.- Algoritmo 1: utilización de exámenes bioquímicos e imagenológicos en el diagnóstico de feocromocitoma (Adaptado de NIH conference ⁽¹⁾).

tumoral a nivel intracraneal o intratorácica. El scanning con MIBG ayuda a localizar una región en general, luego la RMN o la TAC pueden lograr identificar la localización específica ⁽¹¹⁾.

No se reportan valores de sensibilidad y especificidad para el caso de la ultrasonografía, pero la imagenología en conjunto tiene una sensibilidad de 83% y especificidad de 100% ⁽⁹⁾.

Tabla 2.- Precisión de la imagenología para el feocromocitoma.

Estudio	Sensibilidad		Especificidad
	Adrenal	Extraadrenal	
RMN	93-100	90	50
TAC	93-100	90	50
MIBG scanning	77-90	77-90	95-100

El tratamiento primario definitivo es la escisión quirúrgica. Series actuales reportan sobrevivencia de 100% a la cirugía (¹⁰). Se recomienda la laparoscopía como tratamiento de elección para el feocromocitoma familiar, porque preserva la función adrenocortical (^{13,16}).

La preparación preoperatoria radica en el manejo de la hipertensión y otras secuelas del estado hiperadrenérgico. Las mayores complicaciones reportadas se deben al manejo intra y post operatorio de la hipertensión arterial que presentan estos pacientes (¹).

Intraoperatoriamente hay riesgo de mayor secreción de catecolaminas y gran hipertensión, pero luego de la extirpación el peligro es el cese brusco con hipotensión (¹). La manipulación y la tracción pueden llevar a episodios de hipertensión, la ligadura de los drenajes venosos deben causar un descenso de la presión arterial; y cuando esto no ocurre un segundo tumor debe ser buscado (¹⁶).

Deberá monitorizarse la hipoglicemia en las siguientes 48 horas de la operación (^{2,10}).

No existen marcadores histológicos ni bioquímicos para definir el comportamiento maligno en un feocromocitoma (^{9,17}). En estudios recientes se ha determinado que la expresión de la actividad de la telomerasa en el feocromocitoma sugiere claramente el comportamiento maligno del componente celular. El análisis de la actividad de la telomerasa parece ser una herramienta poderosa para el diagnóstico de feocromocitoma maligno a futuro (¹⁸).

Las metástasis se producen tanto por vía hematogena como linfática infiltrando ganglios linfáticos, hueso, pulmón e hígado (¹⁷). Según estudios de muestras de piezas operatorias, se halló en promedio un diámetro de 7,58 cm en los tumores malignos y 5,23 cm en los benignos ($0,05 < p < 0,10$) lo que sugiere que un tumor grande propende a ser maligno. Un tumor >5 cm es un fuerte predictor de persistencia o recurrencia de la enfermedad. No hay diferencia en cuanto a la predilección por la suprarrenal derecha o izquierda, pero los casos bilaterales están asociados a NEM II (⁹). En este caso fue una tumoración única, de características benignas extirpada por laparotomía.

BIBLIOGRAFÍA

1. Kaufman BH, Telander RL, van Heerden JA, Zimmerman D, Sheps SG, Dawson B. Pheochromocytoma in the pediatric age group: current Status. *Journal of Pediatric Surgery* 1983; 18: 879- 84.
2. Ross JH. Pheochromocytoma. Special considerations in children. *Urologic Clinics of North America* 2000; 27 (3).
3. Bravo EL, Gifford RW. Pheochromocytoma: diagnosis, localization and management. *N Engl J Med* 1984; 15: 1298-1303.
4. Mihm F. Pheochromocytoma. Decreased perioperative mortality. *Anesthesiology Clinics of North America* 1998; 16(3).
5. Kelalis P. Textbook clinical pediatric urology. 3rd edition. W.B. Saunders Company. USA 1992; 1395-1401.
6. Levine C, Skimming J, Levine E. Familial pheochromocytomas with unusual associations. *Journal of Pediatric Surgery* 1992; 27: 447- 51.
7. Grazzini E, Breton C, Derick S, Andres M, Raufaste D, Rickwaert F et al. Vasopressin receptors in human adrenal medulla and pheochromocytoma. *Journal of Clinical Endocrinology and Metabolism* 1999; 84: 2195-203.
8. Stoba C, Skoczylas-Stoba B, Czauderna P. Clinical course and treatment of pheochromocytomas in children. Analysis of five cases. *Eur J Pediatr Surg* 1993; 3: 154-6.
9. Goldstein RE, O'Neill JA, Holcomb GW, Morgan WM, Neblett WW, Oates JA et al. Clinical experience over 48 years with pheochromocytoma. *Annals of Surgery* 1999; 229: 755-64.
10. Revillon Y, Daher P, Jan D, Buisson C, Bonnerot V, Martelli H et al. Pheochromocytoma in children: 15 cases. *J Pediatr Surg* 1992; 27: 910- 1.
11. NIH Conference. Recent advances in genetics, diagnosis, localization, and treatment of pheochromocytoma. *Annals of Internal Medicine* 2001; 134: 315-29.
12. Gross DJ, Avishai N, Meiner V, Filon D, Zbar B, Abeliovich D. Familial pheochromocytoma associated with

- a novel mutation in the von Hippel- Lindau gene. Journal of Clinical Endocrinology and Metabolism 1996; 81(1): 147-9.
13. Brandi ML, Gagel RF, Angeli A, Bilezikian JP, Beck-Peccoz P, Bordi C et al. Guidelines for diagnosis and therapy of MEN type 1 and type 2. Journal of Clinical Endocrinology and Metabolism 2001; 86: 5658-71.
 14. Williams Textbook of Endocrinology. 9th edition. W.B. Saunders Company. USA 1998; 704- 17.
 15. Liao WB, Liu CF, Chiang CW, Kung CT, Lee CW. Cardiovascular manifestations of pheochromocytoma. American Journal of Emergency Medicine 2000; 18: 622-5.
 16. Janetschek G, Neumann HP. Laparoscopic surgery for pheochromocytoma. Urologic Clinics of North America 2001; 28: 97-105.
 17. Salmenkivi K, Haglund C, Ristimaki A, Arola J, Heikkila P. Increased expression of cyclooxygenase 2 in malignant pheochromocytomas. J Clin Endocrinol Metab 2001; 86: 5615-9.
 18. Ubota Y et al. Elevated levels of telomerase activity in malignant pheochromocytoma. Cancer 1998; 82: 176-9.