

# Síndrome de Brodie en dentición mixta temprana tratado con aparatología removible adhesiva. Reporte de un caso

Luciano Soldevilla Galarza<sup>1</sup>,  
Viviana Ramos Torres<sup>2</sup>,

<sup>1</sup> Dpto. Académico Estomatología Pediátrica

<sup>2</sup> Estudiante de Pregrado 5º año

<sup>1,2</sup> Facultad Odontología. UNMSM. Lima, Perú

Correspondencia:

Luciano Soldevilla Galarza

Especialista en Ortodoncia

Dirección: Av. Germán Amézaga s/n, Lima 1, Perú

Teléfono: 477-6056

E-mail: lsoldevillag@unmsm.edu.pe

Brodie syndrome in early mixed dentition treated with adhesive removable appliance. A case report

## Resumen

Reportamos un caso clínico de mordida cruzada vestibular posterior bilateral identificada como Mordida de Brodie que compromete el uso de un aparato de acrílico adhesivo con tornillo de acción reversa en el maxilar superior y el uso de Bihelix inferior. El propósito de las modificaciones del diseño permite al aparato de expansión ser utilizado de manera reversa sobre todo en la corrección de la mordida de Brodie en la dentición mixta temprana. El plan de tratamiento y los objetivos fueron lograr la correcta intercuspidación entre las piezas dentarias del maxilar superior e inferior, eliminar el atrapamiento mandibular y la corrección de la mordida cruzada vestibular posterior bilateral.

## Abstract

We reported a clinical case of crossed vestibular posterior bilateral bite identified as the Brodie bite that compromises the use of a bonded removable appliance with reverse screw action in the upper maxillary and the use of lower Bihelix. The purpose of modifications of the design permits the expansion appliance to be used in reverse mode mainly in the correction of the Brodie bite in the early mixed dentition. The goals of the treatment were to achieve the correct interception between the teeth of the upper and lower jawbone, to eliminate the mandibular entrapment and the correction of the crossed vestibular posterior bilateral bite.

**Palabras clave:** Aparato palatino adhesivo de acrílico con tornillo de acción reversa. Bihelix. Síndrome de Brodie. Dentición mixta temprana.

**Keywords:** Rigid acrylic-bonded palatal appliance with reverse screw action. Bihelix. Brodie Syndrome. Early mixed dentition.

## INTRODUCCIÓN

Las "mordidas en tijera" son alteraciones mucho menos frecuentes que las mordidas cruzadas. El origen de la maloclusión está en una base maxilar desproporcionadamente ancha en relación a la base mandibular. Si el maxilar superior sobrepasa lateralmente a la mandíbula, las cúspides palatinas contactarán con las caras vestibulares inferiores<sup>1</sup>.

Otro concepto nos define que se caracteriza por que existe mordida cruzada total del maxilar superior en sentido vestibular cuando la arcada inferior está contenida en su totalidad dentro de la arcada superior en oclusión habitual<sup>2</sup>.

Douglas S., menciona que la relación esquelética de la maloclusión (Síndrome de Brodie) está probablemente relacionada a influencias hereditarias<sup>4</sup>.

Las mordidas cruzadas menos comunes son las unilaterales, cuyo origen suele ser mandibular por inclinación de las piezas posteriores inferiores hacia lingual o por asimetría de la mandíbula<sup>1</sup>.

Harper manifiesta que la deficiencia mandibular transversa podría manifestarse en una mordida cruzada bucal unilateral o bilateral (Mordida de Brodie) lo cual ocurre en un 1 a 1.5% de la población<sup>8</sup>.

Douglas S. hace mención que esta condición ocurre en menos del 0.01% de la población de acuerdo a una encuesta de servicio de Salud Pública de USA<sup>4</sup>.

Cabe destacar que no se han encontrado muchos casos acerca del tratamiento de casos de "mordida en tijera" completa (Síndrome de Brodie), por ser estos de muy rara presentación.

Con respecto al tratamiento quirúrgico se encuentra la Distracción Osteogénica, en la cual Guerrero citado por King and Wallece reportó una exitosa expansión mandibular en 10 pacientes. Guerrero recomendó tratar la mordida de Brodie unilateral con una osteotomía en el lado ipsilateral. La Osteotomía Segmental del Maxilar podría ser utilizada para corregir la mordida en tijera, que consiste en cerrar el espacio interdental

mandibular, manteniendo la distancia intercanina e intermolar mandibular<sup>9</sup>.

La Osteotomía Subapical Mandibular consiste en una expansión transversa mandibular, sin alterar la relación cóndilo / fosa, es una técnica quirúrgica complicada pudiéndose producir un compromiso vascular y nervioso, las correcciones verticales no son estables y recaen en un 50%<sup>8</sup>.

El tratamiento ortodóncico es muy limitado, se puede realizar una expansión alveolodentaria con inclinación coronovestibular de las piezas posteriores<sup>1</sup>.

El diseño más extendido consiste en una placa inferior con tornillo de expansión central y un plano de mordida posterior<sup>1</sup>.

El tratamiento con aparatos fijos consiste en comprimir los arcos superiores y expandir los inferiores usando elásticos intermaxilares desde la cara vestibular de premolares y molares superiores a la lingual de premolares y molares inferiores<sup>8</sup>.

El diseño de los aparatos removibles es el mismo que en las mordidas cruzadas, pero utilizando resortes vestibulo-palatinos en la arcada superior y resortes de protrusión en la arcada inferior<sup>1</sup>.

Otra opción es de colocar un expansor Hyrax en una posición abierta, para producir constricción palatal y estrechar la maxila bilateralmente<sup>9</sup>.

El desarrollo de la aparatología removible adhesiva ha eliminado la necesidad de bandas ortodóncicas como parte del tratamiento inicial, sin embargo esto requiere que la mucosa esté cubierta con acrílico<sup>5-6</sup>.

El aparato de acrílico adhesivo, consiste de un tornillo de expansión a nivel de la sutura media palatina, un collarín de alambre redondo de 0.028" cuidadosamente adaptado a nivel de la encía marginal de las piezas que involucran el aparato y una porción de acrílico que se extiende de un lado al otro incluyendo a todos estos elementos<sup>7</sup>.

### PRESENTACIÓN DEL CASO CLÍNICO

Paciente masculino de 7 años 2 meses de edad (Fig. 5), se presenta a la consulta de la Clínica de la Facultad de

Odontología de la Universidad Nacional Mayor de San Marcos, refiriendo como motivo de consulta del padre que su niño "no muerde bien, presentando dificultad al comer", el paciente es originario de la ciudad de Lima - Perú, con fecha de nacimiento 23 de marzo del 2000. Como antecedentes heredo familiares refiere que ningún miembro de su familia presenta el mismo problema, refiere como antecedente personal patológico el haber tenido Asma en los primeros meses de nacido, estando hospitalizado en varias ocasiones. Tiene su esquema de vacunación completo y presenta alteraciones funcionales en la deglución, pronunciación y en la postura mandibular y maxilar.

Se realiza un examen extraoral en el que se observa una implantación adecuada del cuero cabelludo, así como del pabellón auricular, el paciente presenta un perfil facial total y del tercio inferior convexo (Figs. 1, 2, 3 y 4), presentando incompetencia labial. Dentro de la exploración intraoral se evalúa el estado de los tejidos blandos y la salud periodontal sin que se observen datos clínicos patológicos, se realiza la valoración de los órganos dentarios presentando surcos y fisuras

no retentivos en las molares y caries superficial en cara palatina de las piezas 55 y 65 (Figs. 5 y 6). En la relación oclusal se observa una mordida cruzada vestibular posterior bilateral (mordida en tijera) en máxima intercuspidación (Fig. 7), y una relación molar derecha e izquierda no registrable (Figs. 8 y 9).

### Objetivos del tratamiento

Dentro de la fase ortodóncica los objetivos fueron:

- Corregir la mordida cruzada vestibular posterior bilateral.
- Eliminar el atrapamiento mandibular.
- Mantener la coincidencia de la línea media dentaria.
- Eliminar la deglución atípica.
- Corregir las alteraciones fonéticas.
- Eliminar la incompetencia labial.

### Plan de tratamiento inicial

Profilaxis, control de placa bacteriana, técnica de cepillado.

## SINDROME DE BRODIE

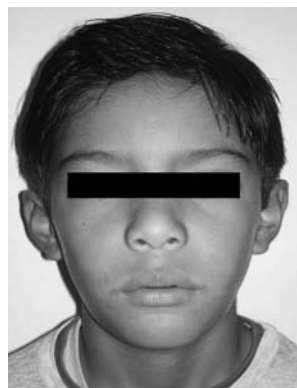

Figura N.º 1

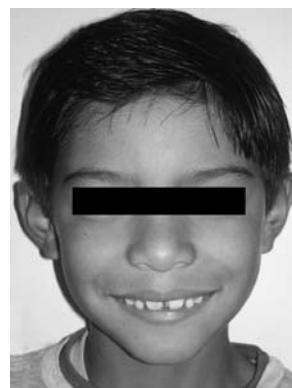

Figura N.º 2

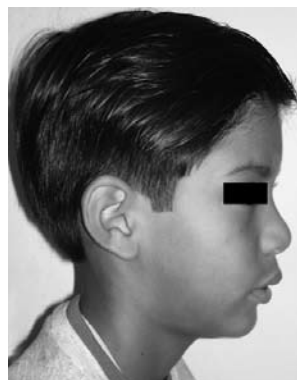

Figura N.º 3

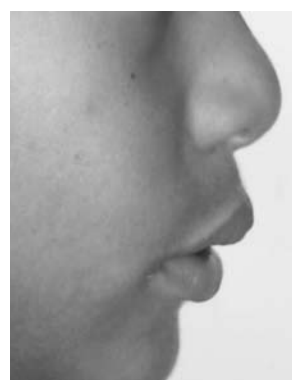
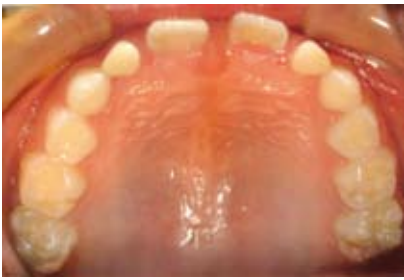
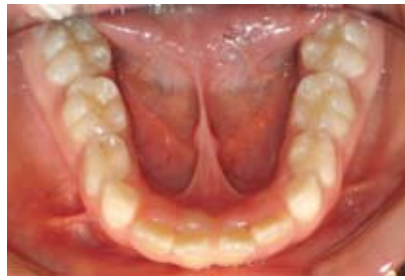
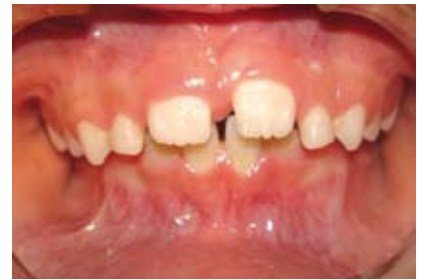Figura N.º 4



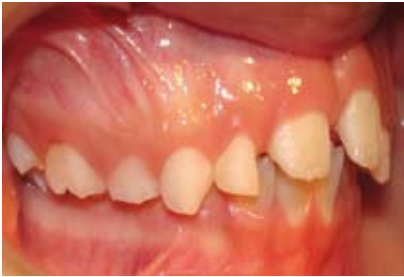**Figura N.º 5**



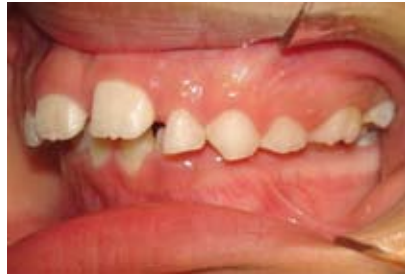**Figura N.º 6**



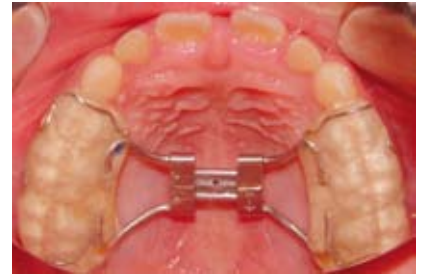**Figura N.º 7**



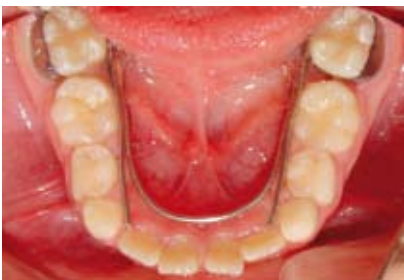**Figura N.º 8**



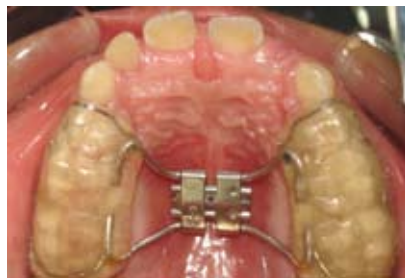**Figura N.º 9**



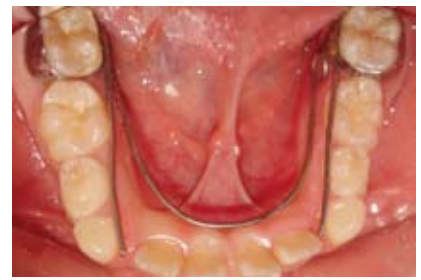**Figura N.º 10**



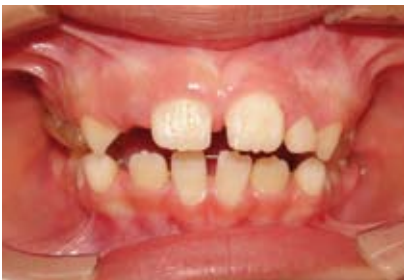**Figura N.º 11**



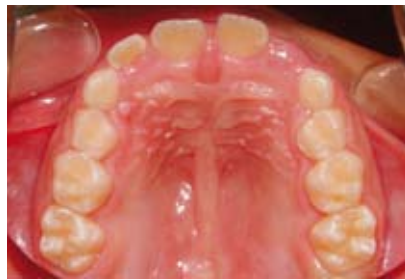**Figura N.º 12**



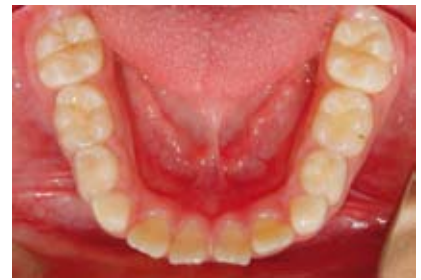**Figura N.º 13**



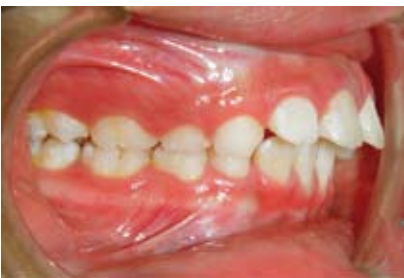**Figura N.º 14**



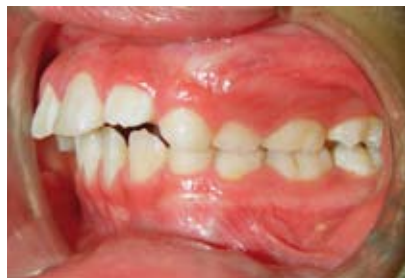**Figura N.º 15**



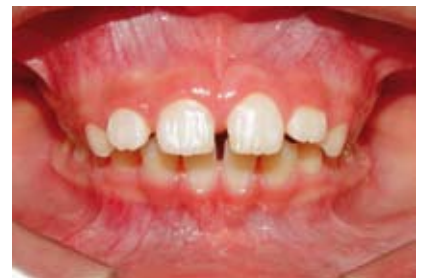**Figura N.º 16**



**Figura N.º 17**



**Figura N.º 18**



**Figura N.º 19**

Operatoria dental: Restauraciones con resinas de piezas: 55 y 65 (palatino).

Valoración ortodóncica: Inclinación alveolodentaria de las piezas posteriores del maxilar con aparatología removible adhesiva con plano de mordida posterior de acción reversa (Fig. 10) y expansión de las piezas posteriores de la mandíbula con un Bihélix (Fig. 11) para corregir la mordida cruzada vestibular bilateral.

Se da inicio al tratamiento con el consentimiento informado firmado por el padre del paciente.

### Progresión del tratamiento

El tratamiento empezó con la colocación de un aparato de acrílico adhesivo con plano de mordida posterior con un tornillo de expansión de 9 mm de acción reversa cementado con ionómero de vidrio a nivel de las molares deciduas y las primeras molares permanentes superiores (Fig.10). Y en la mandíbula se procedió a la cementación del Bihélix, previamente activado, con oxifosfato para su posterior remoción y activación (Fig.11) La activación del tornillo fue de dos ¼ de vuelta dos veces por semana. Después de un período de 3 meses el tornillo se encontraba completamente cerrado pero la corrección de la mordida cruzada vestibular no era todavía completa, (Figs. 12,13,14) por lo que se removió el Bihélix, se activó por segunda vez y se cementó nuevamente. Mientras que el aparato de acrílico adhesivo con plano de mordida posterior de acción reversa permaneció en boca como un aparato de contención por 3 meses aproximadamente.

### Resultados obtenidos

Se cumplieron con los objetivos del tratamiento. Se logró la corrección de la mordida cruzada vestibular posterior bilateral, (Figs. 17, 18 y 19) obteniéndose un aumento y una reducción de la distancia intermolar inferior y superior respectivamente de 5mm, mientras que la distancia intercanina inferior aumentó en 4mm y permanecía inalterable en la arcada superior (Figs. 15 y 16), de esta manera se produjo la liberación de la mandíbula. No se cambió el perfil del paciente debido a que sólo se modificó el plano transversal. La estabilidad y el pronóstico son reservados.

Se realizó una reevaluación a los 6 meses del retiro de la aparatología, observándose que no existe recidiva, permaneciendo la corrección de la mordida cruzada vestibular. (Figs. 15,

16, 17, 18 y 19). Se plantea la posterior corrección de la maloclusión clase II.

### Retención

Luego de producirse la corrección de la mordida cruzada vestibular posterior bilateral se procedió a la remoción de la aparatología adhesiva dejando al paciente sin aparatología de contención debido a la intercuspidad que presentaba, lo cual evitaría la recidiva y con el propósito de restablecer los tejidos blandos dejándolo libre y proveer una mejor higiene oral al paciente.

### DISCUSIÓN

Se encuentran trabajos de varios autores acerca de la corrección de mordida cruzada vestibular posterior en pacientes de dentición permanente, mas no de pacientes de dentición decidua y mixta, debido a falta de información clínica sobre la estabilidad de la corrección en este período, así como la falta de colaboración del paciente. Yonosawa Fumio (3), emplea más de cuatro años en el tratamiento para la corrección de la mordida cruzada vestibular posterior en un paciente de dentición permanente. Harper(8), menciona que la Osteotomía Subapical Mandibular es una técnica quirúrgica complicada pudiéndose producir un compromiso vascular-nervioso. Resulta beneficioso el tratamiento temprano que previene un crecimiento displásico de los componentes esqueléticos y dentoalveolares, y permite tiempos cortos de tratamiento. En el caso clínico, se está previniendo el desgaste de las superficies palatina y vestibular de las molares de la arcada superior e inferior respectivamente al momento de la masticación.

### CONCLUSIONES

Se emplea una aparatología removible adhesiva un aparato versátil, de bajo costo y fácil de activar en la que sólo se necesita para su construcción un modelo de trabajo eliminando la necesidad de bandas ortodóncicas, con una colaboración mínima del paciente.

Siendo la mordida cruzada vestibular una maloclusión que altera el crecimiento de los maxilares justifica en gran medida su corrección una vez identificada.

Es necesario el tratamiento multidisciplinario con el ortodoncista (odontopediatra, fonoaudiólogo, etc.) debido a que no estamos limitados a sólo corregir la forma sino también corregimos la parte

funcional como la respiración, deglución, masticación y fonación.

### REFERENCIAS BIBLIOGRÁFICAS

1. Canut Brusela, José Antonio. Ortodoncia Clínica. España: Edit. Salvat; 1992.
2. Friedenthal, Marcelo. Diccionario de Odontología. 2ª. ed. México: Edit. Médica Panamericana; 1996.
3. Yonosawa, Fumio. Non-surgical correction of a severe Class II malocclusion (Brodie Syndrome). The Angle Orthodontist. 1991 Dic; 60(4): 299-304.
4. Douglas S. Ramsay y col. Surgical-orthodontic correction of bilateral buccal crossbite (Brodie Syndrome). The Angle Orthodontist. 1990; 60(4): 305-311.
5. Mergen J, Shelly A, Christensen C, Casco J. Treatment of a Class III malocclusion with maxillary constriction and anterior functional shift. Am. J. Orthod Dentofacial Orthop. 1999; 116:324-8.
6. Howe RP. Palatal expansion using a bonded appliance. Report of a case. Am. J. Orthod Dentofacial Orthop. 1982 Dec; 464-468.
7. Spolyar J. L. The design, fabrication, and use of a full-coverage bonded rapid maxillary expansion appliance. Am J Orthod Dentofacial Orthop. 1984 Aug; 136-145.
8. Harper Dennis L. A. Case report of a Brodie Bite. Am. J. Orthod Dentofacial Orthop. 1995; 108(2): 201-6.
9. King, John W, Wallece, James C. Unilateral Brodie bite treated with distraction osteogenesis. 2004; 125 (4): 500-9.

Recibido: 28-11-08

Aceptado para publicación: 12-12-08