

CASO CLÍNICO

Epidermolisis bulosa distrófica pruriginosa dominante

Dominant dystrophic epidermolysis bullosa pruriginosa

Mayra Ponce¹, Silvia Paucar¹, Rossana Mendoza², Guido Paredes³

RESUMEN

La epidermolisis bulosa distrófica es un trastorno hereditario poco frecuente y clínicamente heterogéneo. Una variante clínica inusual es la epidermolisis bulosa pruriginosa (EBP), que se caracteriza por prurito intenso y lesiones similares a prurigo nodular o liquen simple crónico; y también por la fragilidad de la piel puede conducir a hipertrofia, liquenificación, nódulos y placas. Como en las otras formas de epidermolisis bulosa distrófica, las lesiones se localizan principalmente en extremidades; la patología molecular implica mutaciones en el gen que codifica la proteína fibrilar de anclaje, el colágeno tipo VII (COL7A1). Reportamos el caso de un paciente adulto sin antecedentes patológicos con compromiso cutáneo cuyo tratamiento resultó insatisfactorio, siendo pocos los aportes de la literatura en el manejo exitoso de esta patología.

Palabras Clave: Epidermolisis bulosa distrófica pruriginosa dominante, Enfermedad hereditaria.

SUMMARY

Dystrophic epidermolysis bullosa is a rare, hereditary, clinically heterogeneous skin disorder. Epidermolysis bullosa pruriginosa is an unusual clinical variant characterized by severe pruritus and simplex lichenoid or nodular prurigo-like lesions; and also by the skin fragility that may lead to hypertrophic, lichenified nodules and plaques. Like other forms of dystrophic epidermolysis bullosa, lesions are located primarily in extremities; molecular pathology involves mutations in the gene encoding the anchoring fibril protein, type VII collagen (COL7A1). We report a case of a previously healthy male adult patient with skin lesions, whose treatment was unsatisfactory, with few contributions from the literature in the successful management of this disease.

Key Words: Dominant dystrophic epidermolysis bullosa pruriginosa, Hereditary disease.

INTRODUCCIÓN

Las epidermolisis bulosas (EB) constituyen un grupo de enfermedades hereditarias caracterizadas por una fragilidad excesiva de la piel a las fuerzas de fricción, resultando en la formación de ampollas al más simple traumatismo o roce. Se estima que afecta a uno de cada 17 000 nacidos vivos y que en todo el mundo existen alrededor de 500 000 casos de EB¹⁻³.

La biopsia cutánea permite el diagnóstico de confirmación y del subtipo de EB. Mediante tinción con hematoxilina-eosina es posible visualizar una ampolla a nivel dermoepidérmico, sin embargo para la localización exacta de la ampolla y por tanto el diagnóstico del subtipo de EB es necesaria la microscopía electrónica o técnicas de inmunofluorescencia⁴⁻⁷.

En los últimos años se ha avanzado mucho en el diagnóstico genético de EB. Existe también heterogeneidad respecto a los genes responsables de su aparición. Hasta el momento se han identificado varios genes cuyas localizaciones cromosómicas resumimos a continuación, según los tipos principales de EB⁸.

- EB simple: 8q24, 12q13, 17q12_q21
- EB hemidesmosómica: 1q25_q31, 1q32, 10q24.3, 17q11_qter, 18q11.2
- EB de la unión o juntural: 1q25_q31, 1q32, 18q11.2
- EB distrófica: 3p21.3

En la actualidad no existe un tratamiento específico para EB. El manejo de los pacientes que las padecen tiene como objetivo principal minimizar la formación de

¹ Residente de dermatología. Hospital Nacional PNP Luis N. Saenz. Lima-Perú.

² Médico Asistente del Departamento de Dermatología. Hospital Nacional PNP Luis N. Saenz. Lima-Perú.

³ Médico jefe del Departamento de Dermatología Hospital Nacional PNP Luis N. Saenz. Lima-Perú.

Correspondencia: Mayra Ponce a mayrashirley@hotmail.com

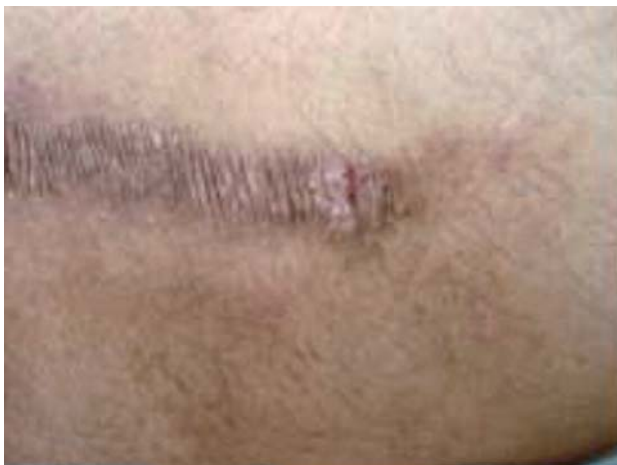ampollas, proporcionar las mejores condiciones para la cicatrización correcta de las mismas evitando además sobreinfecciones, control del dolor y tratamiento de las posibles complicaciones⁵⁻⁷.

Los corticoides sistémicos pueden reducir temporalmente la formación de ampollas, sin embargo los problemas secundarios a su uso prolongado hacen que sólo estén indicados en situaciones específicas. En las formas distróficas se ha detectado un aumento de colagenasa, por lo que se han empleado fármacos que la inhiben, tales como difenilhidantoína, retinoides y tetraciclinas, con resultados poco satisfactorios^{6,7}.

CASO CLÍNICO

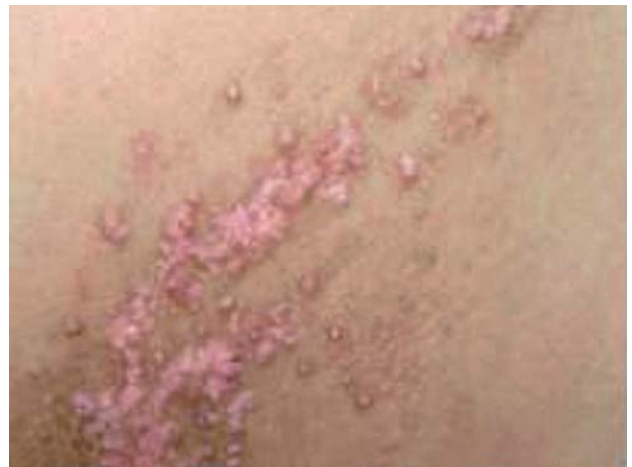Presentamos a un paciente varón de 32 años de edad, natural y procedente de Lima, contador de profesión, con piel fototipo IV, sin antecedentes patológicos contributorios al cuadro, quien acude reiteradas veces a consulta por presentar prurito generalizado y lesiones tipo cicatrizales en todo el cuerpo desde el nacimiento.

Al examen clínico se observaron lesiones papulares escamosas y eritematosas formando placas, lesiones liquenificadas y lesiones cicatrizales, en su mayoría lineales con zonas hiperpigmentadas, firmes a la palpación y localizadas en espalda (**Fotografías 1 y 2**), brazos y piernas (**Fotografía 3**).

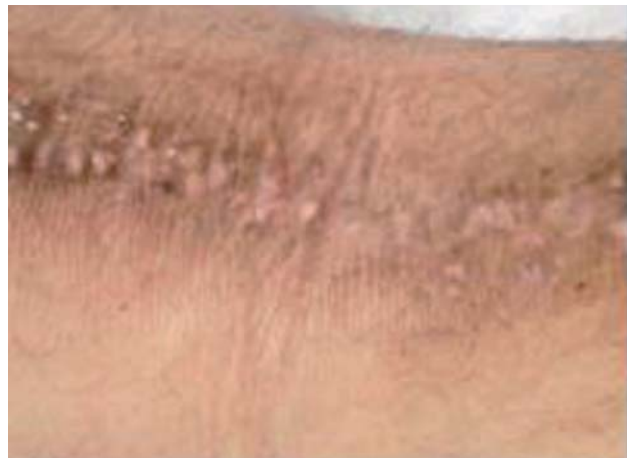

Fotografía 1. Placa liquenificada con trayecto lineal e hiperpigmentada en dorso.

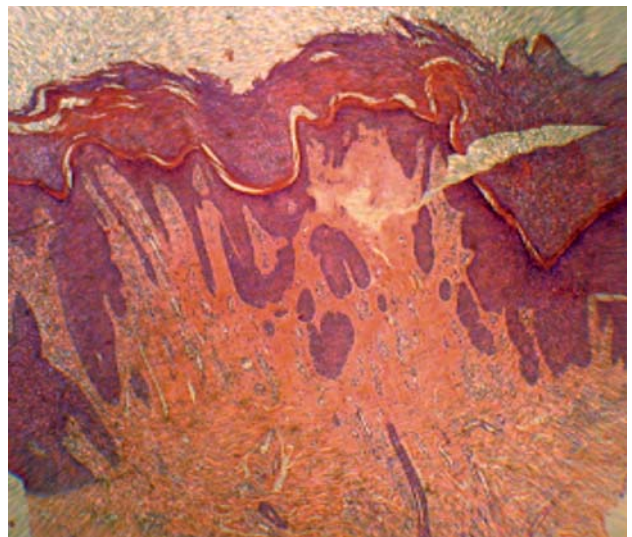Se realizaron exámenes hematológicos y bioquímicos con resultados dentro de parámetros normales. En el estudio histopatológico se evidenció un patrón de dermatitis crónica psoriasiforme con marcada hiperqueratosis y formación de lamellae corneae en la capa córnea (**Fotografías 4 y 5**).



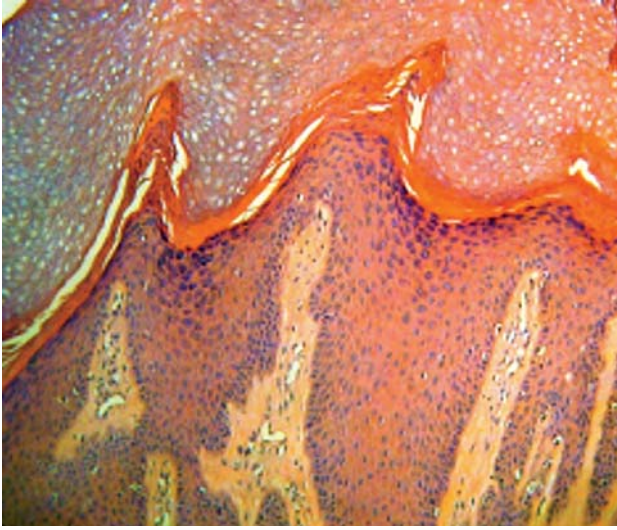
Fotografía 2. Pápulas eritematosas con costras superficiales e hiperpigmentación periférica en región escapular.



Fotografía 3. Lesiones papulares con liquenificación y trayecto lineal en fosa poplitea.



Fotografía 4. Hiperplasia psoriasiforme con marcada hiperqueratosis y leve infiltrado perivascular. HE 4X.



Fotografía 5. Marcada hiperqueratosis ortoqueratósica con hiperplasia epidermal papilada prominente (a manera de digitaciones). Se aprecia lamellae cornoide. HE10X.

DISCUSIÓN

Las epidermolisis bulosas constituyen un grupo de enfermedades hereditarias caracterizadas por una fragilidad excesiva de la piel a las fuerzas de fricción, con la formación de ampollas en respuesta al más simple traumatismo. Las EB se producen por alteraciones estructurales en las proteínas que intervienen en la unión de la epidermis con la dermis^{1,2}. Se clasifican de acuerdo al nivel en el cual se produce la separación patológica de las capas de la piel, es decir donde se localiza la ampolla, distinguiéndose cuatro tipos principales, que a su vez han sido subdivididos en varias formas clínicas de acuerdo a la gravedad y al patrón hereditario (recesivas, dominantes o de novo). De esta manera tenemos que las EB pueden clasificarse en:

- Tipo I (EB simple): engloba las formas intraepidérmicas, debidas a la fragilidad de los queratinocitos basales, en las que las ampollas se forman a nivel superficial. Todas las formas son no cicatriciales, no suelen producir afectación extracutánea, y pueden tener patrón hereditario autosómico dominante, autosómico recesivo o ligado al cromosoma X.

- Tipo II (EB de la unión o juntural): también denominada atrófica por las lesiones residuales a las que da lugar. Se produce por una alteración a nivel de la membrana basal que en condiciones normales une epidermis y dermis. Todos los subtipos que incluye tienen herencia autosómica recesiva

- Tipo III (EB distrófica): incluye las formas dérmicas de EB, en las que la separación tisular ocurre por debajo de la lámina densa, en la parte más superficial de la dermis. Dichas formas se manifiestan con atrofia de la piel y cicatrización. Pueden tener herencia autosómica dominante o recesiva.

- Tipo IV (EB hemidesmosómica): introducida recientemente por Pulkkinen y Uitto en 1998. La separación de los tejidos ocurre entre las células basales de la epidermis y la lámina lúcida, a nivel de los hemidesmosomas. Se han descrito formas de herencia autosómica dominante y recesiva.

Sabemos que las formas simples, en su mayoría de herencia dominante, se deben primordialmente a mutaciones que afectan los genes que codifican la producción de citoqueratinas 5 y 14, formadoras del citoesqueleto de la célula basal de la epidermis. En las formas de la unión, en general se deben a mutaciones que afectan el gen de la laminina 5 (LAMA3, LAM3 o LAMC2 LAMB3) o bien al colágeno XVII (AgBP2). Finalmente las formas distróficas son debidas a mutaciones en el gen del colágeno tipo VII (COL7A1), localizado en las fibrillas de anclaje de la unión dermoepidérmica. Son diez genes bien identificados los que provocan este grupo de enfermedades y todos ellos producen proteínas de ensamblaje en la unión dermoepidérmica^{1,3,8,9}.

Como mencionamos existen también una gran variedad de formas clínicas de epidermolisis bulosas distólicas (EBD) las cuales se describen a continuación^{1,2,10-12}:

- EBD dominante: las lesiones pueden aparecer desde el nacimiento o tardíamente. La extensión es variable, puede afectar a las mucosas y las uñas son a menudo distróficas.

- EBD recesiva: las ampollas están presentes desde el nacimiento. Con frecuencia, al nacer existen áreas extensas de piel denudada, generalmente en los pies. Aunque dichas áreas de ausencia congénita de piel se describieron inicialmente en las formas distróficas (síndrome de Bart), posteriormente se ha visto que no es patognomónico de este tipo de EB. Los sucesivos episodios de formación de ampollas en las manos y los pies condicionan la aparición de fusión de los dedos (deformidad en mitón) y contracturas en flexión de muñecas, codos y rodillas; igualmente las uñas acaban por perderse. Hay afectación de la mucosa oral, faríngea, esofágica y del ano.

- EB pretibial: las lesiones se localizan predominantemente a nivel pretibial.

- EB pruriginosa: el síntoma predominante es el prurito y se observan lesiones liquenificadas, pasando muchas veces las ampollas desapercibidas.

En 1994 McGrath y col describen un subtipo clínico distinto, denominado epidermolisis bulosa distrófica pruriginosa (EBDP), caracterizado por prurito intenso y cicatrices hipertróficas^{11,13}. El caso que presentamos pertenece a dicha patología, donde la alteración ultraestructural tiene lugar a nivel de la unión dermoepidérmica, formándose la característica ampolla o vesícula como consecuencia de la mutación del gen 3p(21) que codifica el colágeno tipo VII, componente de las fibras de anclaje que forman la unión dermoepidérmica⁷. El mencionado gen fue descubierto en 1986⁵. Recientes avances en genética molecular han conseguido diferenciar dos tipos de EBD, una forma recesiva

y otra dominante, a esta última pertenece el caso que reportamos, según la existencia o no de distintas mutaciones en distintos genes, marcando diferencias clínicas.

La EBDP puede confundirse con trastornos adquiridos, como prurigo nodular, liquen simple crónico, liquen plano hipertrófico, cicatrices hipertróficas o dermatitis artefacta. Desde la publicación inicial, un número de otros casos de EBDP han sido informados de manera colectiva, resaltando el carácter distintivo y el espectro clínico de esta forma de EBD¹⁴⁻²⁹. Así mismo Pereda y col han reportado una serie de seis casos provenientes de cuatro familias diferentes con cuadro clínico característico²⁹.

El cuadro clínico de la EBDP es a menudo difícil y complejo. El manejo se debe basar en reducir el prurito o en el tratamiento específico de la causa subyacente del mismo; puede incluir tratamientos tópicos como tacrolimus²³, agentes sistémicos (ciclosporina o talidomida) y crioterapia^{22,23,26}. Se han realizado algunos avances en el uso de trasplante de células madre epidérmicas modificadas en las EB de la unión²⁹.

CONCLUSIONES

Presentamos el caso de epidermolisis bulosa o ampollosa distrófica pruriginosa, asociado a lesiones liquenoides hipertróficas. Estas lesiones son características de un subgrupo de EBD con herencia autosómica dominante, aunque no son patognomónicas. Hay que recordar que el prurito, las excoriaciones y las lesiones liquenoides e hipertróficas caracterizan este subtipo denominado pruriginoso. En realidad, etimológicamente, la denominación "epidermolisis" es incorrecta, puesto que la citólisis de la epidermis no se observa en todos los tipos de EB. Tampoco el término "bulosa" es plenamente acertado, puesto que en muchos casos no se observan bulas, sino erosiones. Sin embargo, el amplio uso de esta terminología ha determinado su vigencia hasta la actualidad.

Queremos destacar el carácter heterogéneo de la EB, que es aplicable tanto a sus características clínicas como a las histológicas, a su gravedad, pronóstico y modo de herencia, según los tipos.

En nuestro medio, es una enfermedad poco frecuente o no es detectada ya que plantea dificultades diagnósticas con otras enfermedades ampollares.

REFERENCIAS BIBLIOGRÁFICAS

- HARPER J, ORANJE A, PROSE N, editors. *Textbook of Pediatric Dermatology*. Oxford: Blackwell Science; c2000. Epidermolysis bullosa; p. 1075-99.
- FINE JD, EADY RA, BAUER EA, BAUER JW, BRUCKNER-TUDERMAN L, HEAGERTY A et al. The classification of inherited epidermolysis bullosa (EB): Report of the Third International Consensus Meeting on Diagnosis and Classification of EB. *J Am Acad Dermatol*. 2008;58(6):931-50.
- SALAS-ALANIS JC. Epidermolysis Bullosa: DEBRA Project. *State of the Arts. Med Cutan Iber Lat Am*. 2007;35(4):165-6.
- GARCÍA-PÉREZ A. Epidermolisis ampollosa. *Genodermatosis. Dermatología clínica*. 1997:362-4.
- HOVNANIAN A, DE PROST Y. Epidermolyses bulleuses hereditaires (vers une classification et un conseil genetique bases sur l'identification des defauts moleculaires. *Arch Pediatric* 1994;1(11):1028-33.
- BRUST MD, LIN AN. Epidermolysis bullosa: practical management and clinical update. *Dermatol Nurs*. 1996;8(2):81-9.
- BURGESSON RE. Type VII collagen, anchoring fibrils, and epidermolysis bullosa. *J Invest Dermatol*. 1993;101(3):252-5.
- BOLETÍN DEL ECEMC: *Revista de Dismorfología y Epidemiología*. 2005;5(4). ISSN: 0210_3893.
- FERRARI S, PELLEGRINI G, MAVILIO F, DE LUCA M. Gene therapy approaches for epidermolysis bullosa. *Clin Dermatol*. 2005;23(4):430-6.
- FINE JD, BAUER EA, MCGUIRE J, MOSHELL A, editors. *Epidermolysis bullosa: clinical, epidemiologic, and laboratory advances and the findings of the National Epidermolysis Bullosa Registry*. Baltimore: Johns Hopkins University Press; 1999. 512 p.

11. FINE JD, EADY RA, BAUER EA, BRIGGAMAN RA, BRUCKNER-TUDERMAN L, CHRISTIANO A, et al. Revised classification system for inherited epidermolysis bullosa: Report of the Second International Consensus Meeting on diagnosis and classification of epidermolysis bullosa. *J Am Acad Dermatol.* 2000;42(6):1051-66.
12. LIN AN. Management of patients with epidermolysis bullosa. *Dermatol Clin.* 1996;14(2):381-7.
13. MCGRATH JA, SCHOFIELD OM, EADY RA. Epidermolysis bullosa pruriginosa: dystrophic epidermolysis bullosa with distinctive clinicopathological features. *Br J Dermatol.* 1994;130(5):617-25.
14. MELLERIO JE, ASHTON GH, MOHAMMEDI R, LYON CC, KIRBY B., HARMAN KE, et al. Allelic heterogeneity of dominant and recessive COL7A1 mutations underlying epidermolysis bullosa pruriginosa. *J Invest Dermatol.* 1999;112(6):984-7.
15. CHUANG GS, MARTINEZ-MIR A, YU HS, SUNG FY, CHUANG RY, CSERHALMI-FRIEDMAN PB, et al. A novel missense mutation in the COL7A1 gene underlies epidermolysis bullosa pruriginosa. *Clin Exp Dermatol.* 2004;29(3):304-7.
16. JIANG W, BU D, YANG Y, ZHU X. A novel splice site mutation in collagen type gene in a Chinese family with dominant dystrophic epidermolysis bullosa. *Acta Derm Venereol.* 2002;82(3):187-91.
17. HAMMAMI-HAUASLI N, RAGHUNATH M, KÜSTER W, BRUCKNER-TUDERMAN L. Transient bullous dermolysis of the newborn associated with compound heterozygosity for recessive and dominant COL7A1 mutations. *J Invest Dermatol.* 1998;111(6):1214-9.
18. SAWAMURA D, GOTO M, YASUKAWA K, SATO-MATSUMURA K, NAKAMURA H, ITO K, et al. Genetic studies of 20 Japanese families of dystrophic epidermolysis bullosa. *J Hum Genet.* 2005;50(10):543-6.
19. NAKAMURA H, SAWAMURA D, GOTO M, SATO-MATSUMURA K, LADUCA J, LEE JY, et al. The G2028R glycine substitution mutation in COL7A1 leads to marked inter-familial clinical heterogeneity in dominant dystrophic epidermolysis bullosa. *J Dermatol Sci.* 2004;34(3):195-200.
20. GRUNWALD MH, AMICHAÏ B, AVINOACH I, KEDAR T, BERQMAN R. Dystrophic epidermolysis bullosa associated with eosinophilic infiltrate and elevated serum IgE. *Pediatr Dermatol.* 1999;16(1):16-8.
21. LAPINSKI P, LAPIERE JC, TRACZYK T, CHAN LS. Sporadic dystrophic epidermolysis bullosa with concomitant atopic dermatitis. *Br J Dermatol.* 1998;138(2):315-20.
22. DAS JK, SENGUPTA S, GANGOPADHYAY AK. Epidermolysis bullosa pruriginosa--report of three cases. *Indian J Dermatol Venereol Leprol.* 2005;71(2):109-11.
23. OZANIC-BULIC S, FASSIHI H, MELLERIO JE, MCGRATH JA, ATHERTON DJ. Thalidomide in the management of epidermolysis bullosa pruriginosa. *Br J Dermatol.* 2005;152(6):1332-4.
24. BANKY JP, SHERIDAN AT, STORER EL, MARSHMAN G. Successful treatment of epidermolysis bullosa pruriginosa with topical tacrolimus. *Arch Dermatol.* 2004;140(7):794-6.
25. MURATA T, MASUNAGA T, SHIMIZU H, TAKIZAWA Y, ISHIKO A, HATTA N, et al. Glycine substitution mutations by different amino acids in the same codon of COL7A1 lead to heterogeneous clinical phenotypes of dominant dystrophic epidermolysis bullosa. *Arch Dermatol Res.* 2000;292(10):477-81.
26. YAMASAKI H, TADA J, YOSHIOKA T, ARATA J. Epidermolysis bullosa pruriginosa (McGrath) successfully controlled by oral cyclosporin. *Br J Dermatol.* 1997;137(2):308-10.
27. LEE JY, PULKKINEN L, LIU HS, CHEN YF, UITTO J. A glycine-to-arginine in the triple-helical domain of type VII collagen in a family with dominant dystrophic epidermolysis bullosa pruriginosa. *J Invest Dermatol.* 1997;108(6):947-9.
28. CAMBIAGHI S, BRUSASCO A, RESTANO L, R. CAVALLI R, TADINI G. Epidermolysis bullosa pruriginosa. *Dermatology.* 1997;195(1):65-8.
29. PEREDA O, LEYVA M, DE LA CRUZ S, RAMOS C, RODRÍGUEZ S, QUIJANO E. Epidermolisis bulosa pruriginosa: comunicación de una serie de casos. *Folia dermatol. Peru.* 2009;20(2):71-5.