

Carga inmediata en implantología

Immediate loading in implantology

Resumen

La carga funcional inmediata en implantología es una nueva técnica quirúrgica – protética que puede ser usada extensamente en la colocación de implantes. Debido a los pocos reportes en el uso de esta técnica en el maxilar superior, se decidió utilizarla para su evaluación futura.

Abstract

Immediate functional loading is a new surgical – prosthetic technique that can be used extensively in implant placement. Because of a lack of experimental reports regarding edentulous maxilla, we decided used this procedure it evaluate in the future.

Clifford Allen Lengua*
Luis Maita Véliz**
Dante Nique Manchego
Luis Maita Castañeda
Jaime Sánchez García

* Profesor responsable del curso de posgrado de Implantología de la Escuela de Posgrado de la Universidad Inca Garcilazo de la Vega.

** Doctor en odontología. Profesor principal. Facultad de Odontología. Universidad Nacional Mayor de San Marcos

Palabras clave: oseointegración, carga funcional inmediata

Key words: osseointegration, immediate functional loading

Introducción

El concepto de oseointegración (en la década de los 60) de Branemark¹ de la Universidad de Goterborg Suecia, «como la conexión estructural y funcional entre el hueso organizado vivo y la superficie del implante» ha sufrido cambios con el paso del tiempo.

En 1981 Albrektsson y colaboradores² presentan documentación sobre una serie de factores importantes que deberían ser controlados para alcanzar la oseointegración del implante. Estos factores son:

- Biocompatibilidad
- Diseño del implante
- Condiciones de la superficie
- Estado del hospedero (lecho receptor)
- Técnica quirúrgica utilizada
- Condiciones de carga aplicadas después de la instalación.

La oseointegración es un fenómeno que depende del tiempo.

Antes de la introducción del protocolo creado por Branemark¹ el concepto de carga inmediata, era muy difundido, pero los resultados eran imprevisibles.

En 1986 Babbush y colaboradores³ reportaron una técnica modificada para el abordaje y colocación de implantes usando tornillos con plasma

spray (TPS) de titanio en la superficie, en la región anterior de la mandíbula para colocar la prótesis inmediatamente después de la fase quirúrgica, obteniendo un 96% de éxito. En 1990 Schnitman y colaboradores^{4,5} reportaron el resultado obtenido 10 años después de la instalación de los implantes Branemark y cargados inmediatamente después de la instalación con prótesis fijas. Sesenta y tres implantes de 3.75mm de diámetro de diferentes longitudes fueron instalados en la mandíbula de 10 pacientes y controlados por 10 años. De los 63 implantes, 28 fueron cargados inmediatamente a la instalación y los otros 35 implantes fueron sumergidos y sin carga. Después de 3 meses los implantes sumergidos fueron cargados y obtuvieron un 100% de éxito. De los 28 implantes en carga inmediata, solo fallaron 4 y, lo que resulto en un 84.7% de éxito.

Posteriormente otros investigadores, como Salema y colaboradores⁶, Tarnow⁷ han reportando resultados exitosos con la carga inmediata.

En 1993 Brunski⁸ explica una teoría indicando que 10 micrómetros de micromovimiento pueden caracterizar un nivel crítico en la que la cicatrización sufriría diferenciación para la formación de un tejido fibroso en vez de la regeneración ósea deseada.

La estabilización de los implantes en la instalación inicial por una ferulización rígida utilizando la mayor dis-

tribución anteroposterior (arco-cruzado) posible de los implantes parece resistir a microvimientos nocivos a la cicatrización ósea. La prótesis provisional instalada justo después de la cirugía previene tanto micro como macromovimientos y promueve resistencia a las fuerzas en todas las direcciones⁹.

Se puede establecer algunos parámetros para la instalación de los implantes con el propósito de carga inmediata que proporciona alto índice de éxito⁷.

1. Implantes instalados y cargados inmediatamente deben ser puestos en edéntulos totales para crear la estabilidad en toda la arcada.
2. Implantes con 10 mm de longitud como mínimo.
3. Utilización de encerado de diagnóstico y guías radiográficas y quirúrgicas.
4. Utilización de una estructura rígida en metal en la prótesis provisional.
5. Siempre que sea posible la prótesis atornillada es la mejor indicación.
6. En caso sea cementada la prótesis no debe ser removida durante el período de 4 a 6 meses.
7. La estabilidad inicial es requisito básico del éxito.

8. Distribución en arco-cruzado es la mejor opción para la instalación de los implantes.
9. Cantilevers deben ser evaluados en prótesis provisionales inmediatas.
10. La pasividad de la estructura protésica es indispensable para la calidad de la interfase de cicatrización ósea.

El termino carga inmediata puede ser definido como instalación de implan-

tes óseointegrado en condiciones ideas de estabilidad primaria, seguida de activación protésica en hasta 48, evitándose micromovimientos que promoverían la fibrointegración. Esta definición se puede aplicar a la colocación de múltiples implantes y a implantes unitarios.

La opción de la técnica de carga inmediata es una buena indicación en la técnica de oseointegración^{10,11}. Para algunos investigadores, la carga inmediata es un tema polémico y la

posibilidad de usar esta técnica no depende del implante si no del caso clínico, es decir las características propias del paciente y del criterio y experiencia del profesional. A continuación se presenta un caso clínico (Dr. Clifford Allen). La paciente tiene 45 años de edad, sexo femenino, casada, edéntura parcial del segmento anterosuperior, aparente buen estado de salud general y solicita tratamiento a base de implantes dentales (Figs 1 al 14).

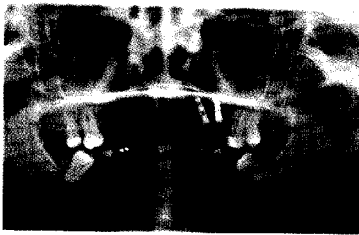


Fig 1. Radiografía panorámica preoperatorio

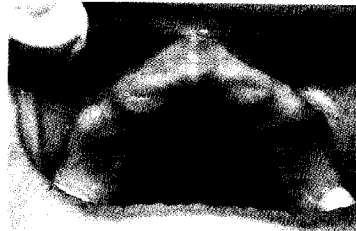

Fig 2. Foto preoperatorio

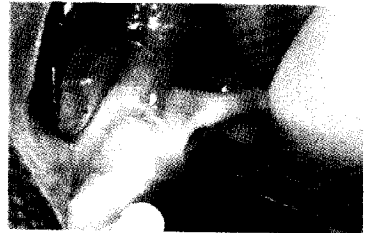

Fig 3. Incisión lineal en la cresta del reborde

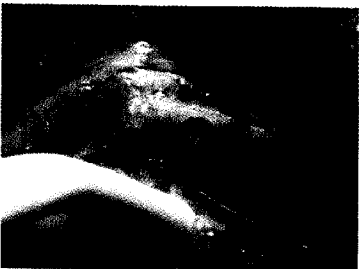

Fig 4. Decolaje: se observa el reborde alveolar

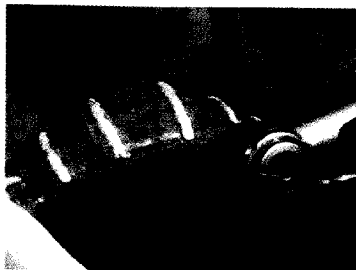

Fig 5. Colocación de guía quirúrgica y preparación de lecho óseo a través de ella con la fresa de 2mm. de diámetro

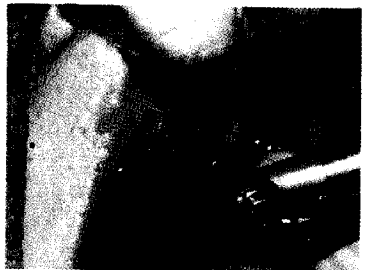

Fig 6. Preparación del lecho óseo con la fresa de 3.5 mm de diámetro

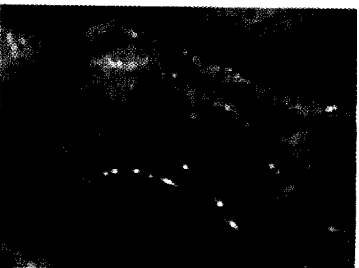


Fig 7. Colocación de pines de paralelismo y guía quirúrgica transparente, donde apreciamos la correcta ubicación de la posición de los pines y los lugares propuestos para las coronas

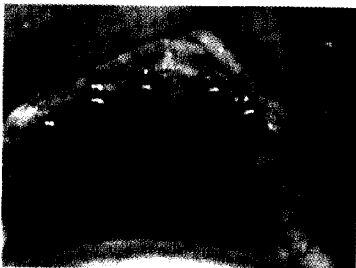

Fig 8. Colocación de los pines de paralelismo en los lechos óseos de 2 mm de diámetro

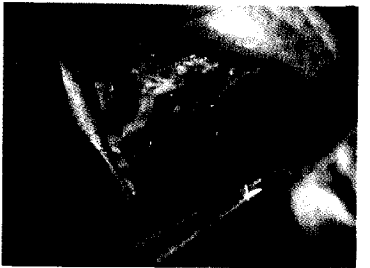

Fig 9. Colocación de los implantes dentales Replace Tapered (Nobelbiocare) con llave de torque (a 35 N fuerza) lo que permite la carga inmediata.

