

CASO CLÍNICO

Marcador cutáneo de disrafismo oculto: lipoma lumbosacro asociado a mancha en vino de oporto. Reporte de un caso.

Skin marker of occult spinal dysraphism: lumbosacral lipoma with port-wine stain. A case report.

Zoila Valdivia¹, Javier Tolentino², Evelyn Castro².

RESUMEN

El disrafismo espinal oculto se refiere al cierre alterado o incompleto del tubo neural, sin hacerse evidente externamente. En diversas ocasiones la lesión cutánea da la sospecha clínica del defecto, el cual puede estar ubicado en cualquier parte de la extensión de la columna. Reportamos un caso de lipoma lumbosacro asociado a mancha en vino de oporto como marcador cutáneo de disrafismo oculto en un lactante de cuatro meses de edad.

Palabras clave: Disrafismo espinal oculto, Marcador cutáneo.

SUMMARY

Occult spinal dysraphism refers to an altered or incomplete fusion of the midline mesenchymal bony or neural elements of the spine, not been externally evident. On several occasions the skin lesion gives the clinical suspicion of the defect, which can be located anywhere on the length of the column. We report the case of a four months old child with a lumbosacral lipoma associated with port wine stain as a skin marker of occult spinal dysraphism.

Key words: Occult spinal dysraphism, Skin marker.

INTRODUCCIÓN

El disrafismo espinal se refiere a un espectro de anomalías congénitas caracterizadas por una incompleta fusión de la línea media mesenquimal de elementos óseos o de elementos neurales de la médula¹.

La piel y el sistema nervioso derivan ambos del ectodermo. La separación del ectodermo neural del ectodermo epitelial ocurre entre la tercera y quinta semana de gestación¹. Esta asociación embriológica explica la razón por la cual lesiones cutáneas frecuentemente se asocian a disrafias ocultas del tubo neural.

Es importante tener en cuenta estas lesiones cutáneas ya que permiten hacer un diagnóstico temprano y un tratamiento quirúrgico oportuno, evitando así secuelas neurológicas.

CASO CLINICO

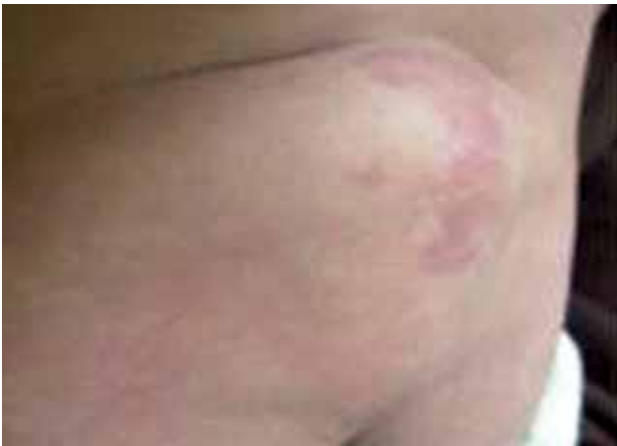Se presenta el caso de una lactante de cuatro meses de edad, natural y procedente de Lima, quien fue llevada a consulta por tumoración en región lumbosacra, presente desde el nacimiento y aparentemente sin ninguna alteración

¹ Residente de dermatología. Hospital Alberto Sabogal Sologuren-EsSalud. Callao-Perú.

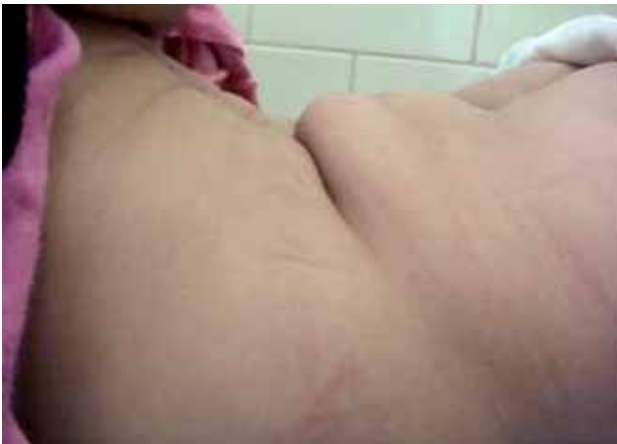² Médico asistente del Servicio de Dermatología. Hospital Alberto Sabogal Sologuren-EsSalud. Callao-Perú.
Correspondencia: Zoila Valdivia a zoilavaldivia@hotmail.com

en el desarrollo. La paciente tenía como antecedentes que la madre presentó gestación distócica, por embarazo prolongado; no se refirieron complicaciones ni ingesta de medicamentos durante el embarazo y la madre tampoco tomó ácido fólico. Los antecedentes familiares no fueron contributorios al cuadro.

Al examen físico hallamos tumoración no dolorosa de 8x5cm de diámetro, de consistencia blanda, sobre macula rojiza (en vino de oporto) en región lumbosacra (Fotografías 1 y 2); había además movilidad de las cuatro extremidades sin alteración aparente.

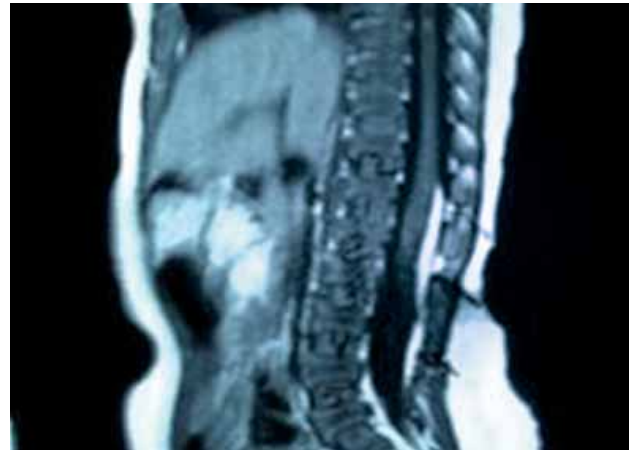


Fotografía 1. Tumoración de consistencia blanda sobre macula rojiza en región lumbosacra.

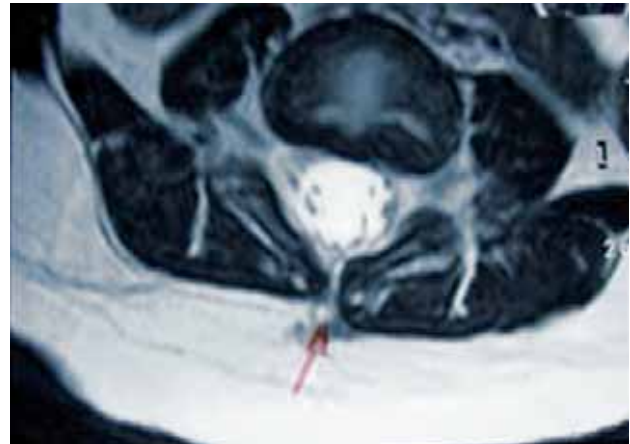


Fotografía 2. Vista lateral de tumoración lumbosacra en la que se evidencia repliegue producido por la tumoración.

Se realizaron exámenes de ayuda diagnóstica como ecografía de partes blandas en la que se sugirió descartar lipoma lumbosacro. Al no poderse evidenciar bien las lesiones en la ecografía de partes blandas se realizó una resonancia magnética que mostró discreta disrafia espinal oculta a nivel de L4, asociada a lipoma intrarraquídeo y a fino trayecto de aspecto fibroso que no llegaba a piel (Fotografías 3 y 4). La paciente fue referida a neurocirugía pediátrica para el manejo correspondiente.



Fotografía 3. Presencia de lipoma intrarraquídeo laminar posterior que se extiende desde la zona de disrafia a nivel del disco L4-L5 hasta el disco D12-L1.



Fotografía 4. Presencia de espina bífida oculta caracterizada por falta de fusión del arco posterior de L4 con la presencia de fino trayecto de aspecto fibroso que se proyecta hacia el TCSC.

DISCUSIÓN

El término disrafismo espinal oculto reúne un grupo de desórdenes en el desarrollo del canal espinal y su contenido cubierto por superficie de piel sin contacto al exterior¹. La piel y el sistema nervioso derivan ambos del ectodermo, la separación del ectodermo epitelial ocurre entre la tercera y quinta semana de gestación. Esta asociación embriológica explica la razón por la cuál diversas lesiones cutáneas frecuentemente se asocian a disrafias ocultas del tubo neural.

La incidencia de estos defectos es de 0.5-5 casos por 1 000 nacimientos. Se encuentran en la literatura factores de riesgo asociados, como bajo nivel social, historia familiar de defectos en el tubo neural, déficit de ácido fólico materno,

uso de anticonceptivos orales, estimulantes de la ovulación, diabetes materna, déficit de zinc, anticonvulsivantes y antecedente de un hijo con disrafismo por parte de la pareja que trae un riesgo de recurrencia de 3.5-5.5%^{1,2}.

El neonato con disrafismo espinal oculto puede no presentar manifestaciones clínicas de éste, pero puede estar asociado a estigmas cutáneos que indican disrafismo; dichas lesiones pueden estar en cualquier porción de la columna vertebral, aunque la más común es a nivel de la quinta vértebra lumbar y la primera sacra³. Los marcadores cutáneos pueden ser: lipomas, cabello anormal, hoyuelos, apéndices cutáneos, cola de Fauno, quistes desmoides y pseudocola, entre otros¹⁻⁵. Aunque se sabe que la mayoría de lesiones no tiene gran importancia, desde el punto de vista clínico, en algunas ocasiones pueden ser marcadores de una patología subyacente de importantes consecuencias si es que no se diagnostican y tratan en forma temprana, dejando secuelas neurológicas y/u ortopédicas como escoliosis, dolor lumbar debido a atrofia y alteraciones sensitivas en las extremidades inferiores junto con incontinencia urinaria y/o fecal, lo cual influirá en el adecuado desarrollo del paciente, creando un daño irreversible.

El diagnóstico se inicia mediante la sospecha clínica ante la localización de las lesiones en cualquier trayecto de la columna espinal y realizando exámenes ecográficos en caso de niños menores de seis meses, debido a que en ellos hay una osificación incompleta de los elementos posteriores de las vértebras lumbares y sacras sin necesidad de presentar malformaciones, no así en niños mayores de seis meses donde ya la osificación se produjo y el estudio diagnóstico en dicha edad es la resonancia magnética^{6,7}.

El tratamiento es siempre quirúrgico y en forma temprana, para evitar secuelas neurológicas.

CONCLUSIÓN

Se presenta el caso por la importancia que tiene el reconocimiento de los marcadores cutáneos de disrafismo oculto para ayudar a un diagnóstico y tratamiento temprano, evitando secuelas neurológicas y ortopédicas.

REFERENCIAS BIBLIOGRAFICAS

1. HENRIQUES JG, PIANETTI G, HENRIQUES KS, COSTA P, GUSMÃO S. Minor skin lesions as markers of occult spinal dysraphisms: prospective study. *Surg Neurol.* 2005;63(Suppl 1):S8-12.
2. PÉREZ-COTAPOS ML, URIBE P, KRÄMER D, GARCÍA-BRUCE C. Marcadores cutáneos congénitos de patología del sistema nervioso central. *Rev. chil. pediatr.* 1999;70(5):367-75.
3. BORDEL-GÓMEZ MT. Diastomelia: una forma de disrafia espinal. *An Pediatr (Barc).* 2006;64(5):485-8.
4. SCHROPP C, SÖRENSEN N, COLLMANN H, KRAUSS J. Cutaneous lesions in occult spinal dysraphism: correlation with intraspinal findings. *Childs Nerv Syst.* 2006;22(2):125-31.
5. GUGGISBERG D, HADJ-RABIA S, VINEY C, BODEMER C, BRUNELLE F, ZERAH M, et al. Skin markers of occult spinal dysraphism in children: a review of 54 cases. *Arch Dermatol.* 2004;140(9):1109-15.
6. GIBSON PJ, BRITTON J, HALL DM, HILL CR. Lumbosacral skin markers and identification of occult spinal dysraphism in neonates. *Acta Paediatr.* 1005;84(2):208-9.
7. MCLAUGHLIN MR, O'CONNOR NR, HAM P. Newborn Skin: Part II. Birthmarks. *Am Fam Physician.* 2008;77(1):56-60.