

Dextrocardia en situs solitus con ventriculo unico – una cardiopatía congénita inusual de mal pronóstico: reporte de un caso.*

Dextrocardia in situs solitus with single ventricle – a congenital heart disease unusual bad prognosis: a case report.

Carlos G. Vega-Centeno^{1,2,a}, Noé I. Atamari-Anahui^{1,3,b}, Giuston Mendoza-Chuctaya¹.

RESUMEN

Introducción: La dextrocardia es el desplazamiento del eje mayor del corazón a la derecha, esta es asociada con alteraciones congénitas intracardiacas como la presencia de un ventrículo único. **Reporte:** Paciente de sexo femenino de un año y siete meses, presenta un cuadro de aproximadamente 3 días con hallazgos clínicos de dificultad respiratoria al esfuerzo y cansancio al lactar, fiebre, con episodios de apnea y cianosis generalizada posterior al llanto. **Interpretación:** El ecocardiograma nos da el diagnóstico de ventrículo único que destaca por las complicaciones que ocasionan con los años.

Palabras claves: Dextrocardia, situs solitus, ventrículo único. (Fuente: DeCS-BIREME).

ABSTRACT

Introduction: Dextrocardia is the displacement of the axis of the heart to the right, it is associated with congenital intracardiac abnormalities such as the presence of a single ventricle. **Report:** Female patient a year and seven months, has a box about 3 days with clinical findings of respiratory distress and fatigue in feeding, fever, episodes of apnea and generalized cyanosis after crying. **Interpretation:** Echocardiography gives single ventricle diagnosis noted for complications caused over the years.

Keywords: Dextrocardia, situs solitus, single ventricle. (Source: MESH-NLM).

INTRODUCCIÓN

La dextrocardia es una malformación embriológica caracterizada por el desplazamiento del eje mayor del corazón hacia el lado derecho del tórax⁽¹⁾. Ocurre en la cuarta semana del desarrollo embrionario cuando el tubo cardiaco primitivo se dobla a la izquierda en lugar de hacerlo hacia la derecha⁽²⁾. La incidencia de dextrocardia es de 1: 12,000;⁽²⁾ aunque esta varía según el tipo. Asociada a situs inversus la incidencia es de 1:10,000, mientras que asociado con situs solitus es 1:30,000 nacidos vivos⁽³⁾. La dextrocardia en algunas ocasiones es asintomática, mientras que en otras situaciones

presenta defectos cardiacos como la doble salida ventricular derecha, atresia o estenosis pulmonar, la transposición de grandes vasos, la comunicación interauricular e interventricular; así como la presencia de un solo ventrículo⁽⁴⁾. El ventrículo único es una malformación congénita compleja que se da por un fallo en la formación del tabique interventricular, es excepcional y produce un corazón con tres cavidades⁽⁵⁾; esta se manifiesta en 5 de cada 100 000 nacidos vivos, de estos casos cerca de un 70 a 80% presenta un ventrículo único morfológicamente izquierdo, con una incidencia del 2% en las series fetales y representando el 1% de los casos de cardiopatías congénitas en lactantes⁽⁶⁾. En esta anomalía la sangre venosa sistémica y pulmonar se mezclan en la cámara ventricular única y el flujo pulmonar está condicionado, por la presencia o ausencia de estenosis pulmonar. Los niños con ventrículo único funcional tienen un alto riesgo de muerte durante los primeros años de vida⁽⁷⁾. Los estudios han reportado una mejoría en la supervivencia postoperatoria, pero no incluyen las muertes preoperatorias o los que se producen antes de transferencia.

REPORTE

Paciente de sexo femenino de un año y siete meses de edad natural de Madre de Dios, acude al hospital de dicha región por presentar un cuadro de aproximadamente 3 días de evolución caracterizado por dificultad respiratoria al esfuerzo y cansancio al lactar, ingresando con una saturación de O₂ de 68%, una temperatura de 38,8 °C; acrocianosis acompañado de tos no productiva que estimulaba el reflejo nauseoso ocasionándole vómitos alimenticios en tres oportunidades, con episodios de apnea y cianosis generalizada posteriores al llanto. Es internada en la unidad de pediatría por 3 días donde se le realiza exámenes entre ellos una radiografía de tórax que

1. Universidad Nacional San Antonio Abad del Cusco. Perú.

2. Hospital Adolfo Guevara Velasco, Essalud Cusco- Perú.

3. Asociación Científica de estudiantes de medicina de la Facultad de Medicina Humana, ASOCIEMH-CUSCO.

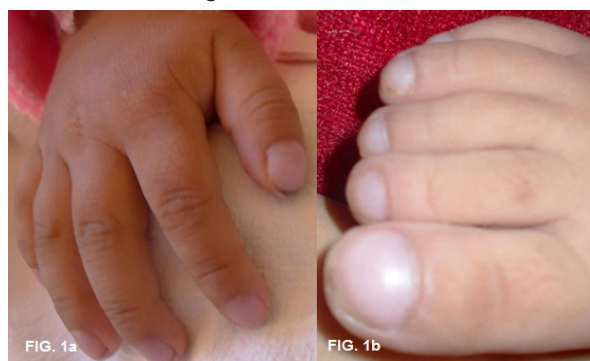a. Médico cardiólogo.

b. Estudiante de Medicina Humana.

* Presentado en la XVI Jornada Científica Regional Sur - Cusco 2013.

evidencia el desplazamiento del área cardiaca hacia el lado derecho del tórax; sin mejoría de los síntomas, es referida al hospital regional del cusco ingresando por el servicio de emergencia el 18/04/2013, posteriormente se le ingresa al servicio de pediatría al siguiente día para su evaluación. Se le realiza el examen físico encontrándose en regular estado de nutrición con piel tibia, elástica y turgente; con mucosas húmedas y cianóticas. Se aprecia uñas en vidrio de reloj con llenado capilar menor a 2 segundos y dedos en palillo de tambor en manos y pies (Figura N°01a, 01b).

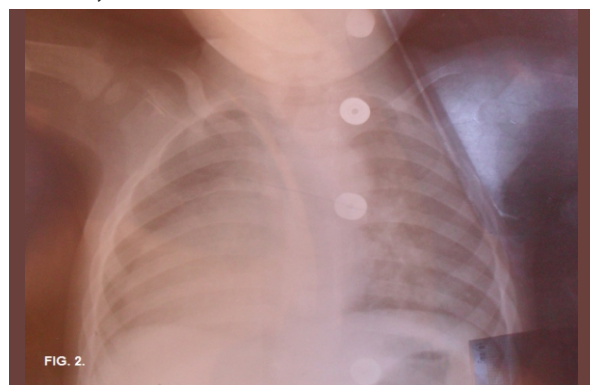Figura N°01. Se observa la presencia de los dedos en palillo de tambor a nivel de las a) manos y b) pies, además de la cianosis a nivel ungueal.



Presenta una frecuencia cardiaca de 142 latidos por minuto, una frecuencia respiratoria de 42 respiraciones por minuto y una saturación sin oxígeno de 60%. No se observa ingurgitación yugular, con pulso carotídeo de intensidad adecuada. Al examen cardiovascular se palpa choque de punta a la altura del quinto espacio intercostal derecho, además se ausculta soplo holosistólico III/VI. Al examen vascular se aprecia pulsos adecuados en frecuencia, ritmo e intensidad, evaluados en región pedia y radial. El examen de extremidades da a conocer el tono, trofismo y movilidad conservada.

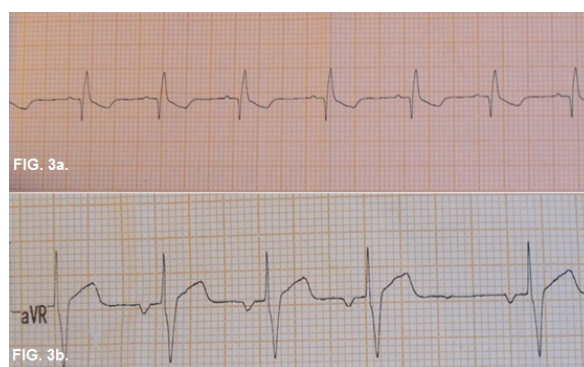
Se le indica realizar una nueva radiografía de tórax que muestra el desplazamiento del eje del corazón hacia el lado derecho del tórax (Figura N°02), un electrocardiograma, la interconsulta a cardiología para la realización de un ecocardiograma, además de control del balance hídrico y de sus funciones vitales.

Figura N°02. Radiografía de tórax que muestra el desplazamiento del eje del corazón hacia el lado derecho del tórax, evidenciando la dextrocardia.



Se siguió el siguiente plan de trabajo farmacológico ceftriaxona 250mg c/12hrs por vía endovenosa, furosemida 5mg; captopril 5mg c/12hrs. El resultado del electrocardiograma muestra en DI una onda P positiva, un complejo QRS invertido y una onda T negativa (Fig. 3A), en aVR una onda P negativa, un complejo QRS positivo al igual que la onda T (Fig. 3B).

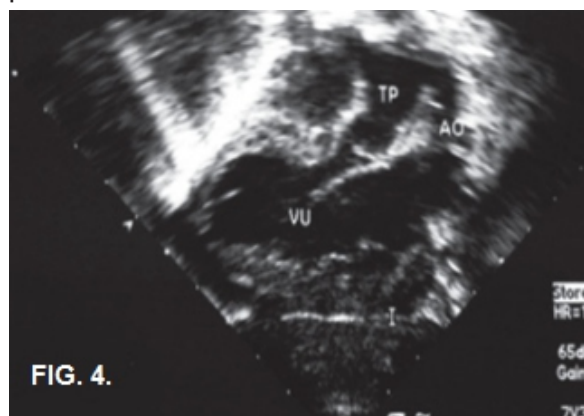
Figura N°03. A) Vista del electrocardiograma donde se observa en la derivación DI una onda P positiva, y B) una onda T negativa en aVR, lo cual sugiere que la aurícula anatómicamente derecha, está situada a la derecha. Esto nos indica el situs solitus.



En los siguientes días la paciente se presenta quejumbrosa, irritable, además de la persistencia de vómitos durante la noche en 2 ocasiones. Al examen físico se aprecia cianosis perioral además de cianosis distal en los dedos.

En resultado del ecocardiograma indica situs solitus en dextrocardia, comunicación interauricular tipo ostium primun, ventrículo único con septum interventricular rustico, la no evidencia de válvula tricúspide, además de hipertrofia ventricular (Figura N°04).

Figura N°04. Ecocardiograma donde se observa la presencia de un ventrículo único.



DISCUSIÓN

El presente caso nos muestra la evolución de la dextrocardia con situs solitus asociada a defectos intracardiacos congénitos de los que destaca la presencia de un solo ventrículo.

Es muy importante la anamnesis así como la realización de un buen examen físico para poder llegar al diagnóstico a pesar de que se puede realizar el diagnóstico mediante el ecocardiograma o la radiografía de tórax. Cuando la dextrocardia aparece con defectos cardíacos, el pronóstico dependerá de la gravedad de los problemas⁽⁴⁾.

Es mayor la incidencia de dextrocardia con situs inversus, aunque reportes indican la presencia mayoritaria de cardiopatías congénitas en situs solitus⁽⁸⁾.

Uno de los defectos más importantes que pueden presentar los pacientes con dextrocardia es la presencia de un ventrículo único; Fixler et al en su estudio realizado en Texas indica que la supervivencia de pacientes con un solo ventrículo funcional fue de 56,1% a los 5 años de vida⁽⁷⁾.

Existen casos en que la dextrocardia se muestra asintomática por lo que la esperanza de vida y el riesgo de enfermedad coronaria son los mismos que en el corazón con situación normal, pero en la gran mayoría está asociado a defectos cardíacos como el de la paciente por lo que es importante diagnóstico precoz así como el conocimiento de las diversas tipos de dextrocardia por su relación con otras patologías cardíacas y extracardíacas y a pesar de su complejidad, por la eventual posibilidad de corrección quirúrgica cuando está indicado como un tratamiento paliativo^(9, 10); a pesar de ello puede ocasionar con el paso de los años los siguientes problemas clínicos como cianosis crónica, hipertensión arterial pulmonar, disfunción ventricular, arritmia e incapacidad funcional manifiesta; determinado los años de vida de la paciente.

Por ello es de vital importancia de realizar un diagnóstico oportuno de dextrocardia en cualquiera de sus formas para poder ayudar a tratar y prevenir las complicaciones en los pacientes y mejorar su calidad de vida.

Conflicto de Interés: El autor declara no tener conflictos de interés.

REFERENCIAS BIBLIOGRÁFICAS

1. Macruz R, Mazziari R, Mattar Jr J, Ebaid M. Más posições cardíacas. *Arq Bras Cardiol.* 1973; 26: 481-6.

2. Bohun CM, Potts JE, Casey BM, Sandor GGS. A population-based study of cardiac malformations and outcomes associated with dextrocardia. *Am J Cardiol.* 2007; 100: 305-9.
3. McCasckie AW, Thompson MM, Underwood MJ, Pallot DJ. A case of dextrocardia with normal situs. *Acta Anat.* 1991; 142: 288-92.
4. Zahka KG. Cardiovascular problems of the neonate. In: Martin RJ, Fanaroff AA, Walsh MC, eds. *Fanaroff and Martin's Neonatal-Perinatal Medicine.* 9th ed. Philadelphia, Pa: Mosby Elsevier; 2010:part 8.
5. Moore K, Persaud TVN. Aparato Cardiovascular. En: Moore K., Persaud TVN. *Embriología Clínica,* 8va Ed., Barcelona, Editorial Elsevier España, 2008: 313.
6. Catalán J, Ventrículo con doble entrada o Ventrículo Único, Hübner M.E. Ramírez R. Nazer J. *Malformaciones Congénitas: Diagnóstico y Manejo Neonatal,* 1ra Ed., Santiago de Chile, Editorial Universitaria S.A., 2005:208-9.
7. Fixler DE, Nembhard WN, Salemi JL, Ethen MK, Canfield MA. Mortality in First 5 Years in Infants With Functional Single Ventricle Born in Texas, 1996 to 2003. *Circulation.* 121(5):644-50.
8. Garg N, Agarwal BL, Modi N, Radhakrishnan S, Sinha N. Dextrocardia: an analysis of cardiac structures in 125 patients. *Int. J. Cardiol.* 2003;88(2-3):143-155; discussion 155-156.
9. Florencia M. Ventrículo Único: Cirugía de Glenn y Fontan. *Rev Latinoamer Tecnol Extracorp.* 2007; 14(2):7-25.
10. Gil-Jaurena JM, Zabala J-I, Albert DC, Castillo R, González M, Miró L. Switch arterial paliativo como primer tiempo hacia Fontan en pacientes con fisiología univentricular y estenosis subaórtica. *Rev Española Cardiol.* 2013;66(7):553-5.

Correspondencia:

Noé Israel Atamari Anahui

Correo: noe.atamari@gmail.com

Revisión de pares:

Recibido: 07/07/2013

Aceptado: 09/09/2013