CASO CLÍNICO

Rotura de aneurisma de aorta abdominal: su importancia como diagnostico diferencial en abdomen agudo

Abdominal Aortic Aneurysm Rupture

Vanessa Orellana-Villazón[1,2], Mónica Ortiz-Cossio[1,2], Cecilia Castellón-Rocha[1,2], Soria César Miguel[3].

[1] Sociedad Científica de Estudiantes de Medicina de la Universidad Mayor de San Simón. Cochabamba, Bolivia
[2] Estudiante medicina humana, Facultad de Medicina, Universidad Mayor de San Simón. Cochabamba, Bolivia
[3] Cirujano Cardiovascular del hospital Elizabeth Zeton, Cochabamba-Bolivia

RESUMEN

El aneurisma aórtico abdominal (AAA) roto es una forma de presentación poco frecuente de los AAA. Presentamos un caso de rotura de aneurisma de aorta abdominal (AAAr) de un paciente varón de 76 años de edad que ingresa al servicio de emergencias del Hospital Elizabeth Setón por presentar dolor abdominal punzante en región lumbar derecha de inicio súbito e intensidad creciente, llegando a perder el conocimiento. La impresión diagnóstica inicial incluye cólico ureteral e hipertensión arterial; sin embargo después realizar una ecografía abdominal y posteriormente una tomografía abdominal se concluye con el diagnostico de AAAr. El paciente es sometido a cirugía de emergencia, y después de permanecer tres días en terapia intensiva y tres días en sala, es dado de alta. Consideramos importante informar este caso clínico por la frecuencia con que se le confunde con patologías renales o abdomen agudo, pese a la sintomatología característica que presenta, que en muchos casos lleva a un diagnostico retrasado y posteriormente a la muerte.
Palabras clave: *Aneurisma de aorta abdominal, Diagnóstico diferencial*

ABSTRACT

Next we present a clinical case of a 76 years old patient who presents abdominal aortic aneurysm rupture (AAAr). The patient in Elizabeth Setón Hospital emergency service for present sudden penetrating abdominal pain in the right lumbar region with increasing intensity, getting to lose the knowledge. The initial diagnostic includes ureteral colic and arterial hypertension; however, after do an abdominal ultrasound and later TAC you conclude the presence of AAAr with 7 cm diameter, and the plows of the same one. The patient is subjected to emergency surgery, and after being 3 days in intensive therapy and 3 days in room, he is certificate of discharge. We consider important the report of this clinical case for the frequency with which it with renal pathologies or sharp abdomen, in spite of the characteristic simptomatology that presents, what takes in many cases to retarded diagnose and later on to the death.
Key words: Abdominal aortic aneurysm(AAA), Diferencial diagnostic.

INTRODUCCIÓN

El aneurisma aórtico abdominal (AAA) roto esta asociado históricamente con un alto índice de mortalidad en numerosos reporte documentados; desde 15 % hasta 80%. La mortalidad no ha cambiado pese a los avances en el manejo quirúrgico, anestésico y de cuidados intensivos. Solo el 40% de los pacientes logran llegar vivos al hospital y con una mortalidad operatoria del 50% y global del 80%. La incidencia de aneurisma de aorta abdominal roto (AAAr) ha sido estimada en 6,3-8/100.000 habitantes, con un claro predominio de los hombres sobre las mujeres en proporción 6 a 1. Un 12,6% de los aneurismas de aorta abdominal se rompen en hombres menores de 65 años [4]

La sobrevida dependerá de la capacidad del paciente para compensar fisiológicamente las graves complicaciones que se presentan, pero principalmnete del diagnóstico precoz

, y el tratamiento oportuno.El aneurisma de la aorta abdominal exige un diagnóstico precoz mediante el cual puede llevarse a cabo un tratamiento quirúrgico con buen resultado y mínimo riesgo.

Desafortunadamente el diagnóstico puede ser difícil, ya que la tríada de dolor abdominal súbito, hipotensión y masa pulsátil solo está presente en la mitad de los casos; además, muchos pacientes están normotensos, retardando y dificultando el diagnóstico.

La rotura puede manifestarse con sangrado libre intraperitoneal y rápida pérdida de volumen con mortalidad altísima pero en la mayoría de los casos está confinada al retroperitoneo con tamponamiento temporal, impidiendo así la pérdida sanguínea y manteniéndose la presión arterial y dando tiempo para efectuar la cirugía, lo cual sucedió con el paciente[8], sin embargo esta posibilidad también que puede llevarnos a ignorar el posible origen vascular del dolor abdominal súbito, y el retraso en el diagnostico del aneurisma de la aorta abdominal.

La particularidad de este caso radica en que es frecuente confundir esta patología con otro tipo de diagnóstico como alguna patología renal, o con el diagnóstico de abdomen agudo. Ante la posibilidad de una confusión que retrase el diagnóstico, se debe evaluar la presencia de factores de riesgo, que entre más confluyan, mayores posibilidades de confirmar el mismo.

CASO CLÍNICO

Presentamos el caso de un paciente varón de 76 años de edad que acude a consulta por presentar dolor punzante en región lumbar derecha de inicio súbito e intensidad creciente, que se acompaña de diaforesis intensa, llegando a perder el conocimiento durante aproximadamente tres minutos.

Tiene diagnósticos desde hace un año de hipertensión arterial sistémica y fibrosis pulmonar, actualmente en tratamiento con losartán y fluticasona respectivamente. No refiere actividad física ni consumo de alcohol, tabaco o drogas.

Al examen se le encuentra en mal estado general, consciente y orientado; con fascies álgica, y franca palidez e hipotermia generalizada; pulso en 60/min; presion arterial en 120/80 mmHg, frecuencia respiratoria en 20 /min y con una temperatura de 36 ºC.

Dolor a la palpación profunda a nivel de flanco izquierdo, ruidos hidroaéreos presentes y normoactivos. Puño percusión (+), intenso dolor a nivel lumbar izquierdo. Se realiza hemograma, donde se encuentra un hematocrito de 35%, resto de exámenes en valores normales

La impresión diagnóstica inicial incluye cólico ureteral e hipertensión arterial, y para confirmar se realiza examen de orina y pruebas de función renal; sin embargo estas resultaron normales.

Se realiza radiografía de abdomen (Fig. 1) donde se aprecia la desaparición de la línea del psoas. Pero ante la falta de una diagnóstico preciso y la falta de pruebas para confirmar la impresión diagnóstica se realiza ecografía de abdomen (Fig. 2) que muestra un aneurisma de aorta abdominal con calcificaciones en sus paredes y con un diámetro 7 cm en todo su trayecto. La tomografía simple de abdomen evidencia aneurisma de aorta abdominal de una longitud de 11 cm (Fig. 3 y 4) empezando en hilio renal para abajo, de L1 a S1, a nivel de bifurcación a ilíacas, las cuales se encuentran también dilatadas y con placas de ateromas, con probable disección de pared y ruptura de la misma en borde izquierda, por presencia de gran cantidad de hemorragia retroperitoneal, fosa renal posterior, anterior, y lateral que desplaza riñón izquierdo el cual además presenta litiasis en su interior. Es también visible la atrofia renal derecha, litiasis vesicular y aterioclerosis. Finalmente, se realiza un aortografia por sustracción digital, la que confirma la posición del aneurisma.

Con el diagnostico de aneurisma de aorta abdominal roto, se realiza consulta urgente a cirugía vascular y se ordena reposo absoluto, mientras el paciente espera para la cirugía; esta consistió en derivación aortico biilíaca con prótesis bifurcada aortobifemoral de goretex 16-8-8 o 18-99.

Posteriormente a la cirugía el paciente es tratado en terapia intensiva, donde permanece por tres días, después de lo cual es transferido al servicio de cirugía, siendo dado de alta a las tres semanas en condiciones favorables.

DISCUSIÓN

Se define como aneurisma arterial a la dilatación localizada y permanente de una arteria hasta más de 1,5 veces su diámetro esperado[1] producida por aterosclerosis[2,3,4] hipertensión[3] y la degeneración quística de la media arterial[2] . Los aneurismas son destacados e importantes en la aorta[3], siendo la enfermedad aneurismática de la aorta abdominal la manifestación más frecuente de las arteriopatías ectasiantes o aneurismas[5]. El 75% de los aneurismas ateroscleróticos se localiza en la porción distal de la aorta abdominal, por debajo de las arterias renales[6]. Los AAA son saculares y fusiformes, a veces de hasta 15 cm de diámetro mayor y de longitud variable, hasta 25 cm [7].

Fig. 1 Radiografía de abdomen, se muestra borramiento de la línea del psoas izquierdo

El aneurisma de la aorta abdominal (AAA) afecta alrededor del 2 % de la población, pero se pueden prever en un 95 % de lo casos dada su etiología arteriosclerótica[8]. Los AAA rara vez se desarrollan antes de los 50 años[2], y son más comunes en los hombres[2,7]. Los factores más importantes que aumentan el riesgo de rotura son la enfermedad pulmonar obstructiva crónica y el dolor. Se ha encontrado que incluso el dolor bajo y atípico se asocia significativamente a la posterior rotura[9,10]

Las metaloproteinasas de la matriz (MMP) se han implicado en el desarrollo de aneurismas a través de la proteólisis aumentada, tienen la capacidad de degradar prácticamente todos los componentes de la matriz extracelular en la pared arterial [2]. Más del 75% de los aneurismas de la aorta abdominal son asintomáticos y se diagnostican de forma casual durante exploración ecográfica o con tomografía abdominal por otra causa[5,6]

Fig. 2 . Ecografía de abdomen que muestra un aneurisma de aorta abdominal con calcificaciones en sus paredes y con un diámetro 7 cm en todo su trayecto

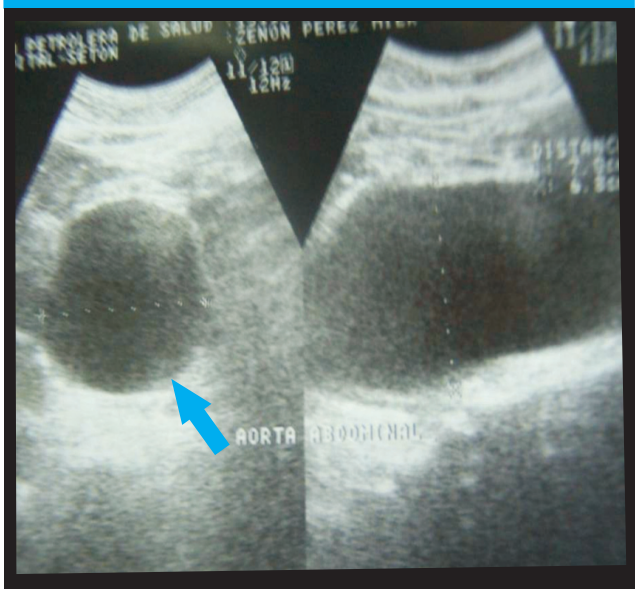

La rotura de un aneurisma de aorta abdominal es una complicación frecuente, y a menudo mortal[7] que según la mayoría de las estadísticas está aumentando en frecuencia. Sin tratamiento quirúrgico invariablemente conduce a la muerte del paciente. Un AAA con un diámetro superior a 6 cm. evoluciona casi en la totalidad de los pacientes hacia la rotura[11]

El AAA roto se asocia con un alto índice de mortalidad y es responsable del 1 a 2% de las muertes en pacientes mayores de 65 años en los países occidentales [8]. A pesar del aumento de las cirugías electivas, la mortalidad global del AAA roto es de alrededor del 80%[12], con costos significativamente mayores comparados a la reparación electiva, cuya mortalidad es menor al 5%[13-16]. La mortalidad global del aneurisma roto alcanza al 90 %, ya que sólo un tercio de los pacientes llegan al hospital, y de éstos, sólo la mitad sobreviven al tratamiento[17].

La mortalidad perioperatoria excede el 50 %, por lo que es uno de los más grandes desafíos al grupo asistencial interdisciplinario[18]. Diferentes estudios han demostrado que la detección precoz de un aneurisma se asocia a una menor incidencia de ruptura, por lo que el esfuerzo debe estar centrado en aquellas medidas que permitieran un diagnóstico precoz y tratamiento electivo. El pronóstico de esta complicación realza la necesidad del control periódico de los aneurismas asintomáticos y la importancia de la cirugía electiva oportuna[17].

El diagnostico de un AAA es eminentemente clínico[19] , el cual se orienta en tres direcciones: estudio de la historia del paciente, valoración de los factores de

riesgo que confluyen y análisis de los hallazgos obtenidos. La rotura es la primera manifestación clínica del aneurisma en el 10 al 30 % de los pacientes y sólo un tercio de los aneurismas son diagnosticados antes de su rotura[20].

Fig. 3 La tomografía simple de abdomen evidencia aneurisma de aorta abdominal de una longitud de 11 cm empezando en hilio renal para abajo, de L1 a S1, a nivel de bifurcación a ilíacas. a y b

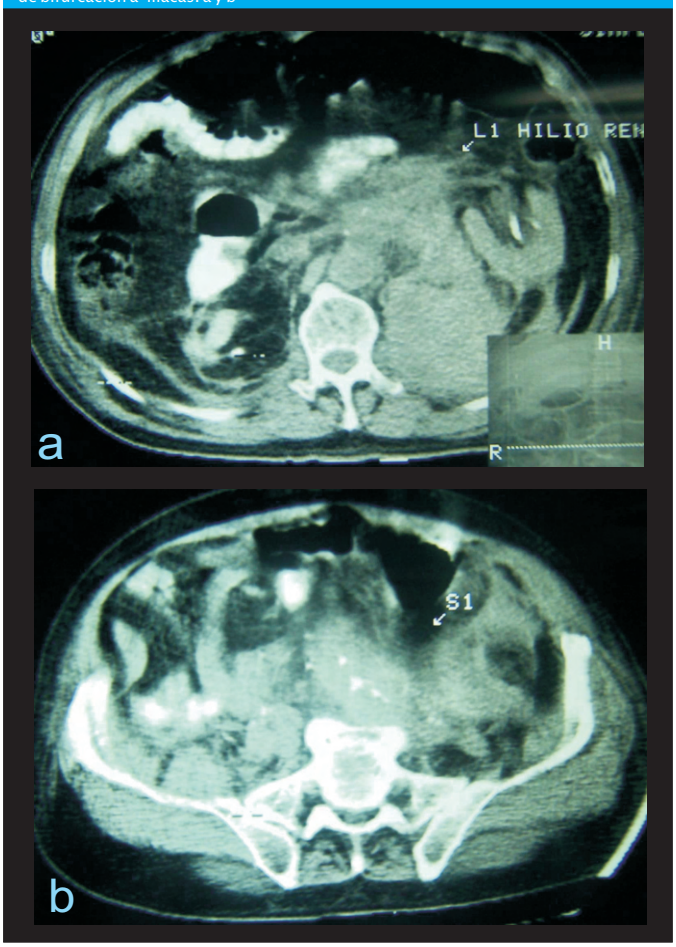

La triada clásica de dolor intenso en región lumbar o flancos, los signos de inestabilidad hemodinámica (hip los casos) es altamente sugestiva de rotura del aneurisma[5otensión y shock) y masa abdominal pulsátil (presente sólo en el 50% de[,20,21].

En este caso clínico, se encontró el dolor de inicio súbito, y la hipotensión, pero la ubicación lumbar, llevó a la confusión con un posible patología renal, lo que retardo el diagnostico correcto; sin embargo este debió sospecharse ante la presencia del factor de riesgo más importante en la etipatogenia del aneurisma; la hipertensión arterial, y ante la signos de hipoperfusión como palidez, hipotermia e hipotensión

REFERENCIAS BIBLIOGRÁFICAS

1. Johnston KW, Rutherford RB, Wilson MD. Suggested Standard for reporting on arterial aneurysms. Subcommittee on reporting standards, Society for Vascular Surgery and North American Chapter, International Society for Cardiovascular Surgery. J Vasc Surg. 1991; 13: 452-8.
2. Frederick J. Schoen. Vasos sanguíneos. En Robbins y Cotran. Patología estructural y funcional. 7ª edición. Madrid-España: Elsevier; 2005;11:537.
3. Diccionario de Medicina Océano Mosby. Editorial Océano 2005. Barcelona España. Pág. 71.
4. Montserrat Vil. Aneurisma aórtico. Netdoctor [serial online] Octubre 2003 [citado 3 Marzo 2008];1(1):[4 pantallas]. Disponible en: URL: http://www.netdoctor.es/XML/articuloNet.jsp?XML=003164.
5. C. Miquel Abbad, J. M. Callejas Pérea, C. Lisbona Sabater, M. Miralles Hernández. Enfermedades de las arterias. En: P. Farreras Valentí. C. Rozman. Medicina Interna. 15º Edición. España: Elsevier; 2004; 78:677
6. Harrison, Dzau J Victor., Creager A Mark , et al: Principios de medicina Interna. Enfermedades de la aorta,1589-1590.
7. Ferreira. Aneurisma de la Aorta Abdominal. Fundación para la Lucha contra las Enfermedades Neurológicas de la Infancia FLENI. [serial online] 2004 [citado 5 Marzo 2008];1(1):10
8. Rutheford BR. Infrarrenal aortic aneurysms. En: Rutheford BR . Vascular Surgery. Filadelfia, WB Saunders Co, 1977;639.
9. Heijmen RH, Deblier IG, Moll FL. Endovascular stent grafting for descending thoracic aortic aneurysms. Eur J Cardiothorac Surg. 2002; 21(2):5-9.
10. Juvonen T, Ergin MA, Galla JD. Prospective study of the natural history of thoracic aortic aneurysms. Ann Thorac Surg. 1997; 63(1): 1533-45.

11. Jhonson G, Gurri AJ Burnham JSt. Life expectancy after abdominal aortic aneurysm repair. En: Bergan JJ, Jao STJ eds. Aneurysms. Nueva York, Grune and Stratton, 1982;3(1): 279-85.

12. Valdes E, Francisco, Sepulveda SCH, Nelson, Kramer SCH, Albrech. Frecuencia de aneurisma aórtico abdominal en población adulta con factores de riesgo conocidos. Rev. méd. Chile. [online]. 2003 [citado 18 Enero 2008]; 131(7): 741-7

13. Sternbergh III WC, Gonze M, Garrard L, Money S. Abdominal and thoracoabdominal aortic aneurysm. Surg Clin of North Am. 1998; 78: 827-43.

14. Tang T, Wai-Leng C, Munday I, Gaunt M. Ruptured abdominal aortic aneurysm. Case report. Lancet 2005; 365(4): 26.

15. Heikkinen M, Salenius JP, Auvinen O. Ruptured abdominal aortic aneurysm in a well-defined geographic area. J Vasc Surg. 2002; 36(4): 291-6.

16. Calderwood R, Halka T, Haji-Michael P, Welch M. Ruptured abdominal aortic aneurysm: is it possible to predict outcome?.Int Angiol. 2004; 23(2): 47-53.

17. Bengtsson H, Berquist D. Ruptured abdominal aortic aneurysm. A population based study.J. Vasc. Surg. 1993;18(1):74-80

Correspondencia:
Vanessa Orellana Villazón
Dirección: Urb. LAB # L-11 Cochabamba, Bolivia
Correo_e: katenbrhwr@hotmail.com