

Aporte de la Anatomía para la cirugía de la hernioplastia por laparoscopia en hernias inguino-femorales

Anatomía “Interior-Exterior”

GERMÁN CABRERA¹

¹Profesor Principal del Departamento de Cirugía de la Universidad Nacional Mayor de San Marcos.
Profesor de Anatomía de la Universidad Particular Ricardo Palma.

La técnica de la hernioplastia, preperitoneal o por vía transabdominal, ofrece ventajas sobre la técnica de abordaje extraperitoneal, porque permite revisar completamente la cavidad peritoneal; pero, cirujanos no familiarizados con la anatomía posterior de la región inguinal y sin haber adquirido las destrezas técnicas necesarias para realizar cirugía laparoscópica de avanzada, propician lesiones iatrogénicas nerviosas y vasculares. Las lesiones vasculares pueden ser de venas ilíacas y vasos epigástricos, por desconocimiento de la anatomía de la región,

sumándose a ésta una técnica no depurada. Ello pone en riesgo la vida del paciente, requiriendo la conversión del procedimiento laparoscópico y aumentando la morbimortalidad, la cual no debería existir en un tratamiento quirúrgico para la hernia inguinal o crural.

El daño de las estructuras vasculares de los vasos cercanos al ligamento de Cooper (Figuras 1 y 2) ocasiona hemorragia y hematomas, que dificultan la visualización. Si la lesión es de los vasos epigástricos, los diferentes autores recomiendan cliparlas por encima y por debajo de la lesión; incluso, previamente, al colocar el material protésico recomiendan seccionar los vasos epigástricos, para evitar problemas posteriores.

El presente aporte anatómico va orientado, específicamente, a evitar lesionar un vaso arterial de mediano calibre, rama de la arteria obturatriz o como arteria obturatriz única rama de la arteria epigástrica inferior, llamada por los antiguos anatomistas “arteria de la corona mortis” (arteria corona de la muerte). Esta arteria discurre bordeando y muy pegada al ligamento de Cooper, siendo ésta de un trayecto profundo. Al seccionarla se retrae con mucha facilidad, dificultando su pinzamiento y hemostasia inmediata.

Esta arteria fue identificada en la disección de cadáveres de sujetos peruanos usados en la enseñanza de la Anatomía Humana, para los estudiantes de medicina, concordando con algunos autores clásicos de Anatomía, quienes la describen. El suscrito encontró esta arteria

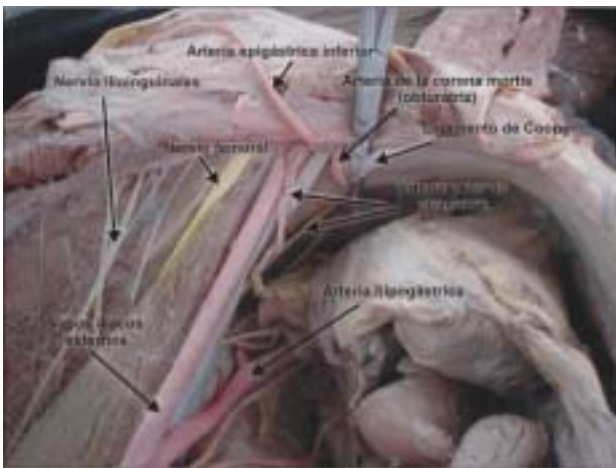


Figura 1.- Arteria corona mortis cruzando al ligamento de Cooper.

Correspondencia:

Dr. Segundo Germán Cabrera Romero
Facultad de Medicina - UNMSM
Av. Grau 755. Lima 01, Perú.
E-mail: anales@sanfer.unmsm.edu.pe

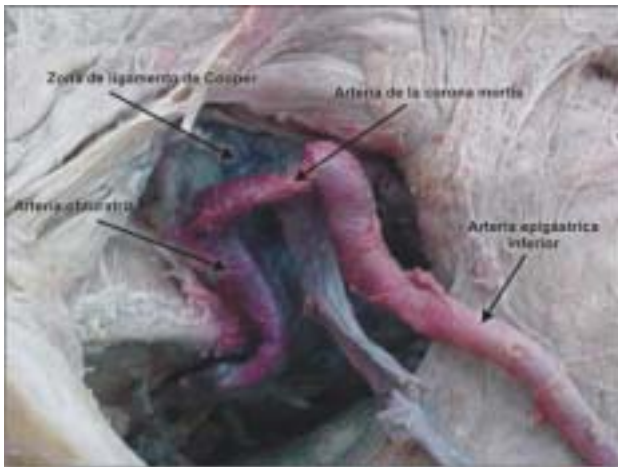


Figura 2.- Arteria corona mortis haciendo anastomosis con arteria epigástrica y obturatriz.

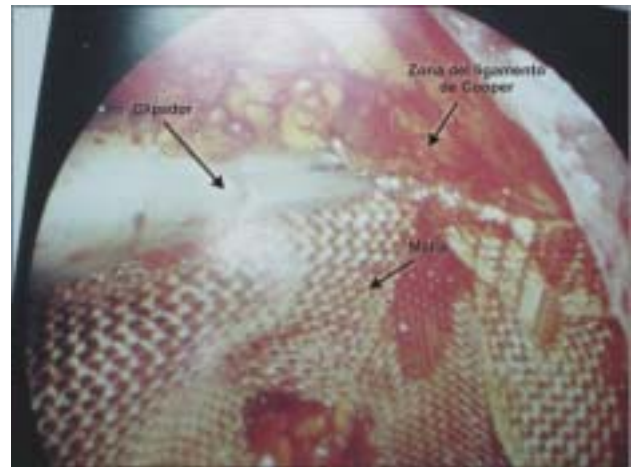


Figura 3.- Fijando materia protésico (Malla).

en la práctica de la anatomía humana aproximadamente en 10 a 15% de los cadáveres disecados en la región inguinocrural posterior.

En conclusión, recomendamos tener este aporte en cuenta al momento de fijar material protésico en el ligamento de Cooper o al disecar la región para exponer este ligamento. Tener cuidado de identificar la arteria que cruza haciendo corona al ligamento de Cooper (Figura 3), para no lesionarla y así evitar un desenlace fatal en el paciente.

REFERENCIAS BIBLIOGRÁFICAS

1. **Gabella G.** Sistema Cardiovascular. Anatomía Bases Anatómicas de la Medicina y la Cirugía. Ed: 88ª de la obra

original de inglés Gray's Anatomy. España: Harcourt Brace de España. S.A.; 1998. p. 1560-1.

2. **Stancanelli V, Perruci A, Contarini O.** Técnica para la hernioplastía inguinal con prótesis preperitoneal mediante abordaje transperitoneal. Minero M, Melotti G, Moureth PH. Cirugía Laparoscópica 1er ed. Buenos Aires, Argentina: Editorial Médica Panamericana S.A.; 1998. p. 122-3.

3. **Leonard S.** Laparoscopic Inguinal Herniorraphy Laparoscopic Abdominal Surgery. 2ª ed. New York: Mc Graw-Hill; 1993. p. 255-60.

4. **Keich M.** La pelvis y el periné. Anatomía con orientación clínica 3ª edición. Madrid España. Editorial Medica Panamericana, S.A.; 1993. p. 281-282 fig. 3-24A y 324-C.

5. **Testut L.** Aparato de la Digestión, peritoneo y Aparato Urogenital. Tratado de Anatomía Humana. IV Tomo, 9na. Edición. Barcelona Madrid España: Salvat Editores, S.A.; 1986. p. 1113.