



UNIVERSIDAD NACIONAL MAYOR DE SAN MARCOS

FACULTAD DE ODONTOLOGÍA

Terapia pulpar en niños

TRABAJO DE INVESTIGACIÓN

elaborado en el curso de Odontopediatría II

ALUMNOS

- Alvarado Gonzáles, Felipe
- Cigüeñas Raya, Edith
- Laredo Santavilca, Evelyn
- Liñan Santoyo, Rhonald
- Mantilla Gavancho, César
- Omonte Gutiérrez, Johan
- Revilla Quispe, Silvia
- Salazar Alfaro, Karina
- Sánchez Huamaní, Juan Pablo
- Zuñiga Huamán, Antonio
- Mendoza Martínez, Jimmy

ASESORES

Mg. Víctor Velásquez Reyes
Mg. María Angélica Álvarez Paucar

LIMA – PERÚ
2008

INDICE

I.	INTRODUCCIÓN	3
II.	OBJETIVOS	4
III.	GENERALIDADES	5
	3.1 Importancia de la Dentición Decidua y Permanente Joven	
	3.2 Función de la Dentición Decidua y Permanente Joven	
	3.3 Características anatómicas – histológicas de los dientes deciduos y dentición permanente joven	
	3.3.1 Propiedades físicas – química de la dentición decidua y permanente joven	
	3.3.2 Tamaño y Morfología de la dentición deciduos	
	3.3.3 Diferencias morfológicas entre dentición decidua y dentición permanente	
	3.3.4 Complejo dentino – pulpar	
	a. Ciclo biológico y Zonas topográficas del complejo dentino-pulpar.	
	b. Pulpa dental	
	i. Componentes Estructurales: Células, Fibras, Sustancia Fundamental	
	ii. Vascularización	
	iii. Inervación	
IV.	ETIOPATOGENIA DE LAS LESIONES PULPARES EN DENTICION DECIDUA Y PERMANENTE JOVEN	28
V.	DOLOR EN EL DIAGNÓSTICO PULPAR	43
	5.1 Sensibilidad Dentaria	
	5.2 Semiología del dolor	
	5.3 Psicología del dolor	
	5.4 Historia del dolor	
	5.5 Diferencia entre dolor dentinario y dolor pulpar	

VI.	CRITERIOS DIAGNÓSTICOS	49
	6.1. Historia Clínica	
	6.2. Examen Clínico	
	6.2.1. Examen intraoral	
	6.2.2. Examen Extraoral	
	6.3. Exámenes Complementarios	
VII.	CLASIFICACIÓN DE LAS PATOLOGIAS PULPARES EN DENTICIÓN DECIDUA Y DENTICIÓN PERMANENTE JOVEN....	63
VIII.	TERAPIA PULPAR EN DENTICION DECIDUA Y PERMANENTE JOVEN	68
	8.1 TRATAMIENTO EN DENTICION DECIDUA	
	- Recubrimiento Pulpar Indirecto	
	- Recubrimiento Pulpar Directo	
	- Pulpotomía	
	- Pulpectomía	
	8.2 TRATAMIENTO EN DENTICION PERMANENTE JOVEN	
	- Recubrimiento Pulpar Indirecto	
	- Recubrimiento Pulpar Directo	
	- Apexogenesis	
	- Apexificación	
IX.	CONCLUSIONES	131
X.	RECOMENDACIONES	132
XI.	BIBLIOGRAFIA	133
XII.	ANEXOS.....	142

I. INTRODUCCIÓN

El presente trabajo nos presenta los diferentes tratamientos pulpares que se realian tanto en dientes deciduos como en dientes permanentes jóvenes así como sus características anatómicas e histopatológicas de ambas denticiones, con lo cual podremos llevar a cabo un buen diagnóstico, que nos servirá para la realización de un correcto tratamiento.

La dentición decidua es muy importante no solo para la conservación del espacio de los dientes permanentes sino además ayuda en el desarrollo de la fonación, alimentación, respiración y armonía estética del niño, es por esto que tenemos la obligación de instruir y orientar a los padres, a que se deben conservar estos dientes hasta que su periodo de rizólisis concluya.

Pero se sabe que un gran número de dientes deciduos es afectado por lesiones cariosas como por lesiones traumáticas y que para recuperar la anatomía y función de estos dientes deciduos es innegable que previamente se realice un tratamiento endodóntico específico.

Aprenderemos el reconocimiento de las diferentes terapias pulpares que llevaremos a cabo para cada tipo de dentición así como los diferentes materiales de relleno para su obturación.

El reconocimiento de estos conceptos promueve una resolución clínica que permitiría una conducta biológica y el cumplimiento de todas las funciones inherentes a la dentición decidua y permanente joven.

II. OBJETIVOS

OBJETIVO PRINCIPAL

- Proporcionar al estudiante conocimientos necesarios para la realización de tratamientos pulpares, de piezas deciduas y permanentes jóvenes

OBJETIVOS GENERALES

- Determinar y reconocer las diferencias anatómicas e histopatológicas entre dientes deciduos y dientes permanentes jóvenes.
- Diagnosticar las diferentes enfermedades que comprometen o no la pulpa dental en dientes deciduos y dientes permanentes jóvenes.
- Reconocer e identificar los diferentes tratamientos a realizar en los diferentes tipos de dentición.
- Evaluar y comparar los diferentes materiales utilizados en cada tipo de tratamiento pulpar.
- Establecer diferencias entre los distintos tratamientod pulpares, tanto para dentición decidua como para permanente joven

III. GENERALIDADES

3.1 IMPORTANCIA DE LA DENTICIÓN DECIDUA Y PERMANENTE JOVEN

Los seres humanos, al igual que la mayoría de los mamíferos, se caracterizan por poseer dos tipos de dientes, primarios y primates, que surgen como consecuencia de dos denticiones.

La primaria dentición esta constituida por 20 elementos dentarios que reciben la denominación de dientes primarios o deciduos. L termino de diente deducido procede de la palabra latina *deciduus*, que significa caer, denominándose también a estos dientes, dientes temporales, dientes caducos y dientes de leche.

Los primeros elementos deciduos erupcionan en la cavidad bucal entre el primero y segundo años de vida complementándose dicha detención hacia los tres años de edad. Los incisivos centrales inferiores hacen su aparición en la cavidad bucal alrededor de los seis meses de edad. Los dientes primarios son reemplazados con posterioridad de forma progresiva por la dentición permanente a partir de los seis años aproximadamente. Este proceso de cambio de una detención a favor de una nueva, se realiza mediante permanente es de 32, dado que en esta segunda dentición aparecen 12 nuevas piezas dentarias (1 y 2 premolares, 3 molares) que no tienen predecesores en la primera dentición.

La presencia las dos denticiones en el hombre responde a la necesidad de acomodarse al crecimiento d la cara y de los maxilares, Las arcadas dentarias del niño solo pueden albergar un determinado numero de piezas dentarias, cuyo tamaño es menor a las piezas de la dentición permanente o definitiva. Con el crecimiento, se produce gradualmente un aumento en el tamaño de los maxilares, necesitándose no solo mas elementos dentarios, sino piezas mas grandes. ⁽¹⁾

3.2 FUNCIÓN DE LOS DIENTES TEMPORARIOS Y PERMANENTES JOVENES

Puesto que los dientes temporarios se emplean para la prelación mecánica de los alimentos del niño para su digestión y asimilación durante uno de sus períodos más activos de crecimiento y desarrollo, es indudable que sirven a una importante y crítica función. Otro papel sobresaliente que desempeñan estos dientes es el del mantenimiento del espacio en la arcadas dentaria para los dientes permanentes. Los dientes temporarios desempeñan también una función de estimulación del crecimiento de los maxilares mediante la masticación, en particular en cuanto al desarrollo de la altura de las arcadas. También hay una cierta propensión a pasar por alto la importante función de los dientes temporarios en la evolución de la expresión oral. La habilidad en el empleo de los dientes para la pronunciación se adquiere íntegramente con la ayuda de la dentición primaria. Una pérdida precoz y accidental de los dientes temporarios anteriores puede llevar a una dificultad en la pronunciación de los sonidos F, V, S, Z y Th. Aun después de la erupción de los dientes permanentes puede persistir a dificultad en la pronunciación de S, Z y Th, como para requerir una corrección fonética. Los dientes temporarios también sirven a una función estética al mejorar el aspecto del niño. Indirectamente el habla de un niño puede estar afectada porque su autoconocimiento de la acción desfigurante de sus dientes le inhibe abrir bastante la boca para hablar.⁽⁵⁾

3.3 CARACTERÍSTICAS ANATÓMICAS – HISTOLÓGICAS DE LOS DIENTES DECIDUOS

3.3.1 Propiedades físicas – química de la dentición decidua y permanente joven

Propiedades físicas

Las propiedades físicas son semejantes a las que presentan las estructuras de los dientes permanentes. La *dureza* del esmalte y la dentina de los dientes primarios son ligeramente inferiores a la del esmalte y la dentina de los dientes permanentes. El menor grado de mineralización, podría relacionarse con el menor tiempo disponible para la calcificación de estos tejidos respecto de los permanentes

En relación con la dentina se señala que las zonas centrales de la corona y la raíz son mas duras en el diente permanente que en el diente primario. Las diferencias de dureza se relacionan con diferencias en la mineralización, aunque estudios micro analíticos recientes parecen indicar que en ambos tipos de dientes pueden alcanzar unos niveles de mineralización semejantes. Los valores medios del módulo elástico de Young no difieren tampoco significativamente entre ambos tipo de dientes, aunque con la edad tenga lugar un paulatino aumento de calcio, fosfato y flúor

En relación a la *permeabilidad* se acepta que ésta es mayor en el esmalte del diente primario que en el permanente debido fundamentalmente a su menor espesor. Esta particularidad se aprovecha para incorporar mediante topicaciones, el ión fluor al cristal de hidroxapatita, dando lugar a la fluoroapatita que vuelve más resistente al esmalte a la acción de los ácidos generados por los microorganismos de la caries. La incorporación de flúor produce cambios favorables en los cristales del esmalte: los hace más pequeños, menos solubles a los ácidos y aumenta su velocidad de remineralización. Se dice que la sustitución es óptima cuando el flúor reemplaza uno de cada 40 iones OH. La permeabilidad de la dentina de los dientes primarios es también mayor que en los dientes permanentes debido a su menor grosor, peor en

algunos casos, como ocurre en los molares primarios, la permeabilidad es menor y ello se debe a que existe aun menor densidad de túmulos dentinarios.

La *radioopacidad* del diente primario es ligeramente inferior a la del diente permanente, posiblemente en virtud de variaciones en la distribución del componente mineral.

El *color* del diente primario es blanco-azulado o blanco-grisáceo, estando dicha tonalidad en relación con el menor espesor de las estructura y grado de mineralización. El carácter más blanquecino y opaco (por su mayor porosidad) del esmalte primario respecto del permanente se debe a que la mayor parte del esmalte primario se forma en la etapa prenatal y no está sometido a los factores locales o ambientales del medio bucal. ⁽¹⁾

Composición Química

Estudios bioquímicos indican que las diferencias en el contenido de calcio y fósforo entre el esmalte de dientes primarios y permanentes, expresados en /100 de tejido seco, son: 35,0 para el calcio y 18,5 para el fósforo en los primarios y 36,4 para el calcio y 17,4 para el fósforo en los permanentes. Nuestros estudios con microscopia electrónica analítica cuantitativa ponen de relieve en fracción de peso y en incisivos primarios las siguientes concentraciones de calcio y fósforo: 32,02 en esmalte y 28,09 en dentina para el calcio y 18,90 en esmalte y 16,73 en dentina para el fósforo, lo que indica la presencia de un patrón analítico y mayor presencia de carbonatos. En el esmalte superficial en los dientes primarios, se han identificado dos componentes esenciales pero de función antagónica: el fluor que incrementa su resistencia a los ácidos y los carbonatos – más abundantes en los dientes primarios – que disminuyen dicha resistencia y hacen al esmalte más susceptible a la caries. La determinación del plomo en la dentina de los dientes primarios exfoliados se puede utilizar como arcador retrospectivo de la acumulación de dicho elemento. ⁽¹⁾

3.3.2 Tamaño y Morfología de la Dentición Temporal

Los elementos deciduos son de menor tamaño que los permanentes, especialmente en lo que a su dimensión verticales refiere y se ubican

perpendicularmente respecto al plano oclusal. Las coronas son más baja y más redondeadas, con evidentes, cíngulos palatinos o linguales que les confieren un aspecto globoso. La región cervical es mas voluminosa y la unión amelocementaria muy marcada. Clínicamente el cemento nunca queda expuesto al medio bucal. La raíz de los dientes unirradiculares se caracteriza por presentar una morfología cintada, pero las raíces de los molares son, sin embargo, divergentes y ligeramente curvadas para poder alojar los gérmenes de los molares en desarrollo.

Las raíces de los dientes primarios son más cortas que la de los dientes permanentes. Las cámaras pulpares de los dientes primarios son grandes y existen amplios conductos radiculares. Los dientes primarios presentan de tres a cinco cuernos pulpares muy prominentes. Estas características, sumadas al menor espesor de la dentina y esmalte, explicarían el porque de las exposiciones pulpares por caries o por accidentes de maniobras operatorias.

Entre la cavidad pulpar y los conductos radiculares de la dentición temporal se observa una considerable variación individual de tamaño. Inmediatamente después de la erupción de los dientes, las cavidades pulpares son grandes y siguen el perfil de la corona. La cavidad pulpar disminuye de tamaño con el paso del tiempo y, también, debido a su función y a la abrasión producida por las superficies oclusal e incisal.

Más que intentar describir con detalle cada una de las cavidades pulpares, es mejor que el odontólogo examine atentamente las radiografías en aleta de mordida efectuadas en el niño antes de realizar las intervenciones.

Así como existen diferencias individuales entre la edad de calcificación de los dientes de los dientes ya la de su erupción, también las hay en lo referente a la morfología de las coronas y al tamaño de la cavidad pulpar. Sin embargo, hay que tener en cuenta que en una radiografía no es posible apreciar por completo la extensión de la pulpa en la zona de la cúspide. Si se siguen los principios de preparación de la cavidad para la dentición temporal, la exposición mecánica de la pulpa no presentará ningún problema.⁽²⁾

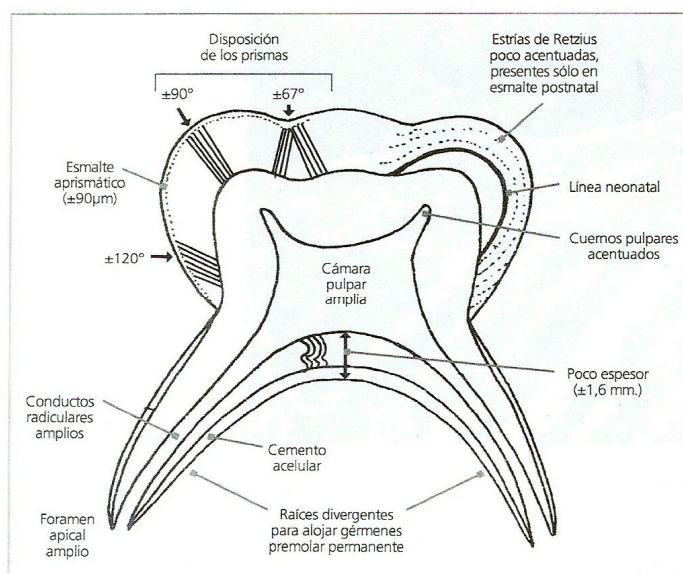


Figura 5. Características histológicas más sobresalientes de los molares primarios.

Topografía de los canales radiculares

Es importante conocer el sistema de canales radiculares para poder realizar sin temores la terapia pulpar odontopediátrica. Además del canal principal existe la presencia de canales secundarios y accesorios, también existen alteraciones topográficas de los mismos a medida que se inicia el proceso de rizális.

La dentina secundaria es depositada en la intimidad de los canales, modificándolos tanto en tamaño como en número.

Cuando existe un compromiso pulpar, en particular de molares deciduos, microorganismos y sus toxinas, así como residuos de descomposición pulpar, se instalan en los canales accesorios y secundarios dificultando en sobremanera su remoción. Adicionalmente el proceso de depósito de dentina secundaria asociada al de reabsorción limita la manipulación de los canales radiculares. ⁽³⁾

Furcación y Estructuras Anexas

El área interradicular de los molares deciduos, sitio de alteraciones radiográficas en dientes con compromiso pulpar, ha sido motivo de diversos estudios. Estas manifestaciones patológicas se caracterizan radiográficamente

por pérdida ósea limitada al área interradicular, revelando una imagen radiolúcida de tamaño variable. Investigaciones específicas de esta región estudian la causa y efecto de las alteraciones manifestadas, relacionan la región de furcación de posmolares deciduos como un área de conexión con el periodonto, a través de las foraminas localizadas en la furcación de los dientes deciduos.

La furcación es definida como un área limitada, próxima a la bifurcación o trifurcación de las raíces dentarias. Cuando se refieren a una región de furcación, se reconoce aquella área que engloba la furcación propiamente dicha y cerca de 4 mm por debajo de la superficie interna de las raíces dentarias.

La región interradicular es delimitada por las superficies internas de las raíces de los molares deciduos; la base es circunscrita por la cripta ósea del germen del diente permanente en formación, y el límite superior está comprendido por el piso de la cámara pulpar del molar deciduo.

La etiopatogenia de las alteraciones de la región interradicular es originada por eventos multifactoriales tales como: compromiso pulpar, invasión bacteriana y sus toxinas, presencia de foraminas en el área de furcación y presencia de tejido epitelial en la región interradicular, difusión de medicamentos tóxicos utilizados durante la terapia pulpar. Al asociar algunos de estos factores, con seguridad puede establecerse la llamada "Patología de Furcación". Además, es importante resaltar que durante el proceso fisiológico de rizálisis, especialmente durante los estadios intermedios y finales, el epitelio funcional ha migrado en dirección al área interradicular, proceso que puede incrementar todavía más alteraciones ya detectadas radiográficamente.

Por lo tanto es importante reconocer que el área interradicular de los molares deciduos expresa radiográficamente las primeras señales de alteraciones pulpares, sugiriendo así el tratamiento endodóntico radical. El diagnóstico correcto permitirá una intervención precoz que posibilitará el mantenimiento del diente deciduo, ofreciendo las condiciones de cumplir su ciclo biológico. Además podrán evitarse alteraciones del germen permanente sucesor que se encuentra en fase de formación en ese lugar anatómico. ⁽³⁾

3.3.3 Diferencias morfológicas entre dientes permanentes y dientes deciduos

Los dientes primarios se diferencian de los permanentes por su forma, tamaño y también porque los primeros presentan ciertas particularidades en su estructura histológica que deben ser tenidas en cuenta para la prevención, el diagnóstico y el tratamiento de la patología dentarais en la infancia. ⁽¹⁾

El espesor del esmalte de los dientes deciduos es la mitad que existe en los permanentes y varia de acuerdo con las distintas zonas de la corona. En las cúspides o bordes incisales el espesor es de aproximadamente 1,5 mm, reduciéndose progresivamente las caras libres y proximales hasta llegar a 0 o 0,5 mm. En la unión amelocementaria.

El espesor del tejido adamantino en los surcos y fosas es mínimo y ocasionalmente puede faltar, lo que hace a estas áreas susceptibles o proclives a sufrir la caries.

El espesor de la dentina es, también, menor en los dientes primarios que en los permanentes debido a la amplitud de las cámaras pulpares que hemos comentado previamente. ⁽¹⁾

- Los dientes primarios son mas pequeños en todas sus dimensiones respecto a los permanentes correspondientes
- El grosor del esmalte y la dentina son menores que en los dientes permanentes
- La anatomía de la cámara pulpar de los dientes deciduos se asemeja mucho a la superficie de la corona, pero sus pulpas son mayores que las de los permanentes
- Los cuernos pulpares, fundamentalmente los mesiales de los dientes primarios están más cerca de la superficie externa del diente que en los permanentes
- Las coronas de los dientes temporales son más anchas en sentido mesiodental respecto a su longitud, que en los dientes permanentes
- La corona de los dientes primarios tiene mayor constricción en la zona cervical que en los definitivos

- Los dientes temporales, a diferencia de los permanentes, tienen superficies de contacto anchas y planas
- Las raíces de los dientes primarios son más largas, más delgadas y más estrechas en comparación con las de los permanentes
- Las raíces de los molares temporales comienzan su ensanchamiento más cerca de la zona cervical, y en la zona apical se encuentran más separadas que las raíces de la segunda dentición
- Las raíces de los dientes primarios presentan agujeros apicales mayores que las de los permanentes que son más pequeños. Ello conlleva que comparativamente el riego sanguíneo es mayor en primarios que en permanentes. Esta diferencia explica la elevada incidencia de reacciones inflamatorias en dientes deciduos.
- La densidad de inervación de los dientes primarios es menor que en los permanentes. Esta característica podría explicar que los dientes temporales sean algo menos sensibles a las técnicas operatorias. Además, debe tenerse en cuenta que con la reabsorción de los dientes primarios se produce una degeneración de las células nerviosas y del resto de células de la pulpa⁽⁴⁾
- Las raíces de la dentición temporal anterior son estrechas y largas en relación con la longitud y la anchura de la corona
- Las raíces de los molares de la dentición temporal son relativamente más largas y delgadas que las de los dientes permanentes. En el área mesiodistal, las raíces temporales, son de mayor extensión. Se trata de una especie de *acampanamiento* formal que permite la existencia de un mayor espacio entre las raíces para la aparición de las coronas de los premolares permanentes.
- En el tercio cervical de las coronas anteriores, el borde cervical del esmalte es mucho más prominente en sentido labial y lingual en la dentición temporal que en la permanente
- El diámetro mesiodistal de la corona de los dientes temporales es mayor proporcionalmente en el área mesiodistal que en los permanentes.

- El borde cervical de la cara bucal de los molares de la dentición temporal está mucho mejor definido (sobre todo en los primeros molares superior e inferior) que en los dientes permanentes.
- Las superficies bucal y lingual de los molares temporales son más planas, por encima de las curvaturas cervicales, que las de los permanentes, lo cual hace que la superficie oclusal sea más estrecha
- Por regla general, la dentición temporal presenta un color mas pálido que la permanente. ⁽²⁾

3.3.4 Complejo dentino – pulpar

El tejido pulpar y dentinario conforman estructural, embriológica y funcionalmente una verdadera unidad biológica conocida como complejo dentino pulpar. ⁽¹⁾

Las características anatómicas externas e internas de los dientes deciduos guardan relación directa con el tratamiento pulpar, tanto por los factores etiológicos que provocan la necesidad de intervención, así como por los cuidados especiales que deben ser tomados durante el tratamiento endodóntico. Es importante tener en cuenta que la capa de esmalte y dentina es delgada y poco mineralizada, el volumen pulpar es grande, especialmente en los molares deciduos donde existen proyecciones de los cuernos pulpares. Estos datos anatómicos se explicaran con más detalle en la comparación entre dentición decidua y permanente joven.

La dentina por ser delgada, en especial la dentina interna de la furcación que mide cerca de 1.5 mm, puede ser fácilmente perforada durante el procedimiento endodóntico, además de tornarse vulnerable a la difusión de los medicamentos utilizados en el tratamiento. ⁽³⁾

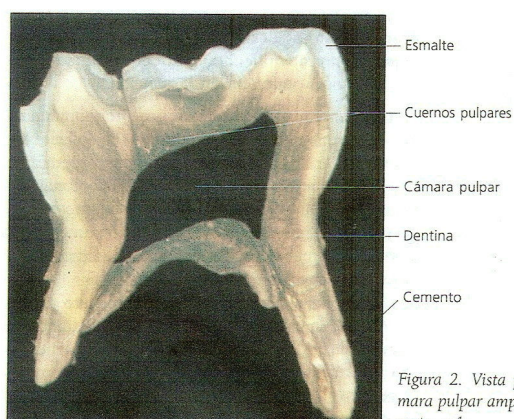


Figura 2. Vista panorámica de un molar primario. Se observa la cámara pulpar amplia y los cuernos pulpares acentuados. Técnica por desgaste, x 4.

a. Ciclo Biológico y Zonas Topográficas del Complejo Dentino-Pulpar

El desarrollo de los dientes primarios y permanentes es similar, pero los primarios se desarrollan en un tiempo considerablemente más corto que los segundos. El ciclo completo de los dientes primarios dura alrededor de ocho años y puede dividirse en tres periodos: periodo de crecimiento de la corona y la raíz que dura aproximadamente un año, periodo de maduración de la raíz que dura aproximadamente tres años y medio y periodo de resorción de la raíz y exfoliación que dura también tres años y medio.

Los procesos de desarrollo en ambos tipos de dientes pueden ser sucesivos como ocurre, por ejemplo, en la mineralización de la corona que en los dientes primarios comienza intrauterinamente y se completa poco después del nacimiento. En los permanentes la mineralización comienza en el momento del nacimiento (excepto los primeros molares que inician la mineralización <<in utero>>) o con posterioridad, según el tipo de diente. Este hecho tiene una importante significación clínica, pues la mineralización de la corona de los dientes primarios suele afectarse por alteraciones sistémicas prenatales, mientras que la mineralización de los permanentes por trastornos sistémicos postnatales. Por otra parte, en determinadas localizaciones en ambos tipos de dientes y un espacio muy reducido se dan de forma simultánea procesos biológicos opuestos, como por ejemplo la resorción de la raíz de un diente primario, para favorecer su exfoliación y la formación de la raíz del diente permanente que ha de sustituirlo. ⁽¹⁾

Zonas Topográficas

Por la disposición de sus componentes estructurales podemos observar en la pulpa cuatro regiones diferentes desde el punto de vista histológico. Las zonas identificadas desde la predentina (dentina sin mineralizar) hacia la pulpa son:

1. **Zona odontoblastica:** esta constituida por los odontoblastos dispuestos en empalizada. Bajo los odontoblastos se encuentran las células subodontoblasticas de Höhl, que proceden de la última división mitótica que da origen a los odontoblastos. La existencia de apoptosis ha sido descrita

recientemente en los odontoblastos y en células de Höhl. Los cuerpos celulares de los odontoblastos se conectan entre sí por diferentes complejos de unión, por ejemplo en la porción proximal (vecina a la predentina) se destaca la presencia e uniones ocluyentes y desmosomas. Funcionalmente son las que mantienen la integridad de la capa odontoblastica. Sin embargo, en las caras laterales predominan las uniones comunicantes de tipo hendidura o gap, que regulan el intercambio de metabolitos de bajo peso molecular entre los odontoblastos. Las uniones tipo gap se incrementan a medida que maduran los odontoblastos.

2. **Zona subodontoblástica u oligocelular de Weil:** esta capa esta situada por debajo de la anterior, tiene aproximadamente 40um de ancho y se la identifica como una zona pobre de células. Esta en general, bien definida en la región coronaria de los dientes recién erupcionados, pero en cambio, suele estar ausente en la región radicular. Tampoco se distingue en pulpas embrionarias, ya que, al igual que la zona rica en células, se forma tardíamente durante el proceso de histogénesis pulpar. En pulpas maduras la capa oligocelular alcanza un espesor de 60 um y en la misma se identifican el plexo nervioso de Raschkow, el plexo capilar subodontoblastico y los denominados fibroblastos subodontoblasticos, que están en contacto con los odontoblastos y las células de Höhl por medio de uniones comunicantes tipo gap. Asimismo a este nivel se encuentran las células dendríticas de la pulpa.

3. **Zona rica en células:** se caracteriza por su alta densidad celular, donde se destacan las células ectomesenquimáticas o células madre de la pulpa y los fibroblastos que originan las fibras de Von Korff. Esta zona rica en células es especialmente prominente en dientes adultos los cuales poseen un menor número de células en su parte central.

4. **Zona central de la pulpa o tejido pulpar propiamente dicho:** formada por el tejido conectivo laxo característico de la pulpa, con sus distintos tipos celulares, escasas fibras inmersas en la matriz extracelular amorfa y abundantes vasos y nervios. La población celular está representada esencialmente por fibroblastos, células ectomesenquimáticas y macrófagos de

localización perivascular. Existen asimismo células dendríticas de la pulpa. Proporcionalmente tiene menor cantidad de células por unidad de superficie que la zona rica en células. ⁽¹⁾

b. Pulpa Dental

Forma el único tejido blando del diente, su origen embriológico es la papila dental. Se aloja en la cámara pulpar, es una cavidad central excavada en plena dentina, reproduce la forma del elemento dentario, por lo que cambia según la anatomía de los dientes.

El tamaño de la cavidad pulpar disminuye con la edad por el depósito continuo de dentina secundaria y, también por la aposición localizada y deformante de la dentina terciaria que se produce como respuesta a distintos tipos de noxas. ⁽⁶⁾

- **Desarrollo:** El crecimiento de la dentina hacia adentro a partir de la cubierta epitelial que incluye una zona de tejido que constituye la pulpa dental disminuye considerablemente de velocidad al madurar el diente. A partir de ese momento, la velocidad de formación de la dentina bastante lento y la pulpa suele persistir durante toda la vida, aunque va disminuyendo progresivamente de volumen. ⁽⁷⁾
- **Histológicamente:** Desde el punto de vista estructural los cuerpos de los odontoblastos se localizan en la interfase existente entre la pulpa y la dentina y su proceso odontoblástico se ubica en el interior de los túmulos dentinarios, recorriendo la misma casi todo el espesor dentinario. ⁽⁶⁾
Son un tejido biológico único pero de características histológicas diferentes. ⁽¹⁾
- **Embriológicamente:** Tienen su origen en la papila dental y funcionalmente son los odontoblastos los responsables de la formación y mantenimiento de la dentina. ⁽¹⁾

i. Componentes estructurales

Es un tejido conectivo laxo ricamente vascularizado e innervado. En su periferia (unión pulpa pre-dentina) se ubican los odontoblastos que son células especializadas que se encargan de sintetizar los distintos tipos de dentina.

Esta formada por un 75% de agua y un 25% de materia orgánica; esta constituida por células y matriz extracelular (MEC) que tiene fibras y sustancia fundamental. ⁽¹⁾

Células:

- **Odontoblastos.** Pertenecen tanto a la pulpa como a la dentina, debido a que su cuerpo esta en la periferia pulpar y sus prolongaciones se alojan en los túbulos de dentina. Forman la capa odontoblastica que es semejante a un epitelio cilíndrico pseudoestratificado en la región coronaria y, aun epitelio cilíndrico simple de aspecto columnar en la zona radicular. En la región coronaria alcanzan la cifra aproximada de 45 000 por mm² y su numero disminuye conforme llega a la zona radicular. El tamaño celular es también mayor en la corona que en la raíz. Las variaciones morfológicas están en relación con su actividad funcional.

En el odontoblasto se ha detectado gran actividad enzimática e hidrolítica relacionada con su *actividad secretora*. La actividad enzimática oxidativa está asociada al inicio de la mineralización y se manifiesta tanto a nivel del cuerpo como de la prolongación odontoblástica. Asimismo en el odontoblasto se ha detectado actividad enzimática relacionada con la producción de óxido nítrico y presencia de estrógenos.

El odontoblasto maduro es una célula altamente diferenciada que ha perdido la capacidad de dividirse. Los nuevos odontoblastos que se originan en los procesos reparativos de la dentina lo hacen a expensas de las células ectomesenquimáticas o células madre de la pulpa dental, aun que algunos autores opinan que podrían derivar de los fibroblastos pulpares; sin embargo este mecanismo es todavía desconocido. La fibronectina juega un importante papel mediador en la diferenciación de las células ectomesenquimales en odontoblastos.

- **Fibroblastos.** Los fibroblastos activos presentan gran desarrollo de las organelas que intervienen en la síntesis proteica. Son las células principales y más abundantes del tejido conectivo pulpar, especialmente en la corona, donde forman la capa denominada rica en células. Los fibroblastos secretan los precursores de las fibras: colágenas, reticulares y elásticas y la sustancia fundamental de la pulpa.

En pulpas jóvenes se ha descrito que estas células poseen largas y delgadas prolongaciones citoplasmáticas poco notables al MO, conectadas mediante complejos de unión a otros fibroblastos. En la pulpa adulta se transforman en fibrocitos. En los procesos de reparación o de naturaleza inflamatoria del tejido conectivo suele variar su morfología, así como el número de sus células y el desarrollo de las orínelas en el seno de las mismas. Es decir, que los fibrocitos pueden desdiferenciarse y volver a ser fibroblastos ante distintos estímulos. En estas circunstancias se ha identificado fenómenos de división celular y, por ello, se considera que los fibrocitos aún conservan cierta capacidad de regeneración. Sin embargo, algunos autores sostienen que los fibroblastos adultos en estas situaciones derivan de otras células con menor grado de diferenciación.

Por otra parte, se ha comprobado en cultivos celulares que los fibroblastos pulpares sintetizan fibronectina que es una glicoproteína extracelular, que actúa como mediador de adhesión celular, uniendo las células entre sí y a éstas a los componentes de la matriz. Además, se ha sugerido que la unión de la fibronectina con el colágeno tipo III constituiría el sustrato químico de las fibras reticulares de la pulpa. Los fibroblastos tienen por función formar, mantener y regular el recambio de la matriz extracelular fibrilar y amorfa. Son células multifuncionales, pues tienen también la capacidad de degradar el colágeno como respuesta ante estímulos fisiológicos del medio interno. ⁽¹⁾

- **Células ectomesenquimáticas.** Son denominadas mesenquimáticas indiferenciadas, pero es importante señalar que derivan del ectodermo de las crestas neurales. Constituyen la población de reserva pulpar por su capacidad de diferenciarse en nuevos odontoblastos productores de dentina o en fibroblastos productores de matriz pulpar, según el estímulo que actúe

sobre ellas. El factor de crecimiento endotelio-vascular (VEGF) es un poderoso estimulante de la proliferación y diferenciación de las células de la pulpa.

El número de celula mesenquimáticas disminuye con la edad, lo cual trae aparejado una reducción en la capacidad de autodefensa de la pulpa. Generalmente, se ubican en la región subodontoblastica o en la proximidad de los capilares sanguíneos, por lo que suelen denominarse células perivasculares o pericitos. Esta variedad esta estrechamente vinculada a la microvascularización pulpar. ⁽¹⁾

- **Macrófagos.** La forma de los macrófagos cambia según se encuentren fijos (histiocitos) o libres en el tejido conectivo. Las células libres son redondeadas con pequeños repliegues citoplasmáticos en la superficie, mientras que los macrófagos fijos de aspecto irregular por la presencia de verdaderas prolongaciones citoplasmáticas.

Por su capacidad de fagocitosis y por participar en el mecanismo de defensa, pertenecen al sistema fagocítico mononuclear y como todas las células de este sistema, tiene su origen en los monocitos. ⁽¹⁾

- **Células dendríticas.** Son células que resultan difíciles de discriminar de los macrófagos y que han sido descritas recientemente en la pulpa por Jontell. Las células dendríticas de la pulpa denominadas “verdaderas” se caracterizan, por expresar moléculas de clase II del complejo mayor de histocompatibilidad, por poseer una morfología ramificada con tres o más prolongaciones citoplasmáticas y un diámetro longitudinal de 50 um. Estas células se distribuyen en la pulpa configurando un retículo, pero tienen dos áreas en las que se acumulan preferentemente: región perivascular (zona mas interna de la pulpa) y la región paraodontoblastica (zona mas externa).

Su función consiste en participar en el proceso de iniciación de la respuesta inmunológica primaria. Las células capturan antígenos, los procesan y luego migran hacia los ganglios linfáticos. Una vez allí las células maduran transformándose en potentes células presentadoras de antígenos que posteriormente exponen a las células linfoides tipo T. ⁽¹⁾

- **Otras células del tejido pulpar.** Al examinar los componentes de la pulpa normal humana, se pueden identificar otros tipos celulares como: linfocitos, células plasmáticas y en ocasiones, eosinófilos y mastocitos. La existencia de estas células es muy evidente en los procesos inflamatorios.

Mediante citometría de flujo se ha demostrado que la pulpa sana solamente posee linfocitos de tipo T; los linfocitos B normalmente están ausentes. Los linfocitos T participan en la respuesta inmunológica de acuerdo con lo indicado en el apartado anterior; estas células se activarían mediante mecanismos inmunológicos ante la presencia de antígenos provenientes de una caries, y liberarían linfoquinas, que provocarían vasodilatación pulpar. Se ha sugerido que este mecanismo permitiría la irrigación de linfocitos B desde la circulación sanguínea hasta el tejido pulpar. La interacción entre ambos tipos de linfocitos facilitaría la diferenciación de los linfocitos B en células plasmáticas. Estas últimas elaboran los anticuerpos específicos frente a los antígenos que han suscitado la respuesta inflamatoria. ⁽¹⁾

Fibras

- **Fibras colágenas.** Están constituidas por colágeno tipo I, el cual representa aproximadamente el 60% del colágeno pulpar.

La distribución y proporción de las fibras colágenas difiere según la región. Son escasas y dispuestas en forma irregular en la pulpa coronaria. En la zona radicular adquieren una disposición paralela y están en una mayor concentración.

La densidad y el diámetro aumenta con la edad. En la etapa embrionaria, el diámetro de las fibras es de 10nm y presenta al ME la típica periodicidad de sus bandas transversales cada 64nm.

La matriz extracelular pulpar difiere de la matriz dentinaria, porque contiene cantidades significativas de colágeno tipos III, VI y fibronectina. Se ha identificado además, colágeno tipos IV, V en la matriz de la pulpa. El colágeno tipo IV esta formando parte de la membrana basal de los vasos sanguíneos y la variedad V refuerza las paredes vasculares. ⁽¹⁾

- **Fibras reticulares.** Están formadas por delgadas fibrillas de colágeno tipo III asociadas a fibronectina. Ambos tipos de colágeno I y III son sintetizados por el fibroblasto. Son fibras muy finas que se distribuyen de forma abundante en el tejido mesenquimático de la papila dental.

Estas fibras se disponen al azar en el tejido pulpar, excepto a nivel de la región odontoblastica donde insinúan entre las células y constituyen el plexo de Von Korff. En este plexo las fibras reticulares son más gruesas y adoptan el aspecto de fibras en “sacacorchos”. Actualmente se considera a estas fibras en espiral de la región preodontoblastica compuesta por colágeno tipo VI, variedad del colágeno que tiene funciones de sostén.

Pueden aumentar en diámetro con la edad, pero en una menor proporción que las fibras colágenas. En el adulto el colágeno tipo III sería sustituido por el tipo I, por lo que a las fibras reticulares se las suele denominar fibras precolágenas.

- **Fibras elásticas.** En el tejido pulpar las fibras elásticas son muy escasas y están localizadas exclusivamente en las delgadas paredes de los vasos sanguíneos aferentes. Su principal componente es la elastina.
- **Fibras de oxitalán.** En la pulpa en desarrollo se ha identificado mediante la técnica de Lamí (ac. Paraacético y fucsina aldehídica), la presencia de fibrilla onduladas de oxitalán. Se le considera como fibras elásticas inmaduras y de función aún no conocida. ⁽¹⁾

Sustancia fundamental

- matriz extracelular amorfa, esta constituida principalmente, por proteoglicanos y agua. Los proteoglicanos están formados por un núcleo proteico y cadenas laterales de glicosaminoglicanos (GAG). En la sustancia fundamental del tejido pulpar en dientes recién erupcionados el GAG predominante es el dermatán sulfato. En cambio, en pulpas maduras el ácido hialurónico es el componente esencial y en menor proporción se encuentra el dermatán y el condroitín sulfato.

El factor de crecimiento TGF- β estimula la síntesis de GAG sulfatados en las células de la pulpa dental.

El ácido hialurónico o hialuronan le confiere viscosidad y cohesión, por lo que el conectivo es gelatinoso. Esta propiedad, más el refuerzo fibrilar, es lo que permite extirpar la pulpa sin que se rompa durante los tratamientos endodónticos. Además, este proteoglicano es el encargado de mantener la fluidez, la permeabilidad de la sustancia fundamental y de regular el transporte de metabolitos e impedir la disfunción de microorganismos.

Las sustancia fundamental se comporta como un verdadero medio interno, a través del cual las células reciben los nutrientes provenientes de la sangre arterial; igualmente los productos de desecho son eliminados en él para ser transportados hasta la circulación eferente. Con la edad disminuye la actividad funcional de la sustancia fundamental amorfa. ⁽¹⁾

ii. Vascularización

Los vasos sanguíneos penetran en la pulpa acompañados de fibras nerviosas sensitivas y autónomas y salen de ella a través del conducto o foramen apical, debido al reducido tamaño de la pulpa, los vasos sanguíneos son de pequeño calibre. Los vasos penetrantes o arteriolas son los de mayor tamaño, tienen aproximadamente 150 µm de diámetro. Realizan un recorrido casi rectilíneo hasta llegar a la región de la pulpa central y en su trayecto emiten pequeñas ramas colaterales.

La pulpa frente a una lesión responde en forma bifásica, es decir hay una vasoconstricción inicial seguida de una vasodilatación y se aumenta la permeabilidad vascular. Esta permeabilidad está mediada por neuropeptidos (liberados por las fibras aferentes) lo que provoca un proceso inflamatorio con edema, calor; pérdida de la función y dolor. En la región coronaria los vasos se ramifican, disminuyen de calibre y forman el plexo capilar subodontoblastico. La sangre capilar que fluye hacia la región coronaria es casi el doble que en la región radicular. La red capilar es muy extensa y se localiza en la zona basal u oligocelular de Weil, su función es nutrir a los odontoblastos. Presenta predominio de capilares de tipo continuo y solo un 5% de tipo fenestrado, se ha sugerido que los capilares de este último intervendrían en el transporte rápido de metabolitos, debido a que son más permeables que los continuos. A nivel de las células

endoteliales de la pulpa se ha detectado actividad enzimática relacionada con la producción de óxido nítrico.

Los capilares pulpares tiene un diámetro de 7ª 10 um. A través de ellos la sangre llega a las vénulas, las cuales van confluyendo hasta construir las venas centrales. De este modos e completa la circulación eferente, que abandona el tejido pulpar a través del agujero apical en forma de venas de diámetro pequeño, con una capa muscular muy delgada y discontinua. El número de fibras nerviosas que rodean a las estructuras arteriales es muy superior al que rodea alas venosas.

La circulación de la pulpa es de tipo terminal, ya que entre los vasos aferentes y los eferentes de menor calibre, existen comunicaciones alternativas, como anastomosis arteriovenosas y veno-venosas que constituyen la microvascularización pulpar y cuya función es la de regular el flujo sanguíneo. Se considera que el flujo sanguíneo pulpar es el más rápido del organismo, alcanzando una velocidad de 0.15mm en las vénulas y de 0.08 mm en los capilares, lo que provoca que la presión sanguínea pulpar sea una de las más elevadas. Sin embargo estudio recientes han demostrado que la presión arteriolar es menor y la venular es mayor. Se estima un flujo sanguíneo de entre 20 y 60 ml/m por 100 g de tejido.

Los trastornos del flujo vascular se asocian con una alteración de la sensibilidad, cuando aumenta el flujo (en la inflamación) disminuye el umbral de los nervios pulpares mas grandes (fibras A), produciendo un aumento en la respuesta de los estímulos térmicos, frío y calor. Por el contrario cuando el flujo disminuye, se suprime la actividad de estas fibras, más que las de tipo C, lo que produce cambios en la calidad del dolor.

Actualmente una de las pruebas clínicas para verificar la “vitalidad pulpar” es la medición del flujo sanguíneo pulpar o flujometría con láser doppler. Este test basado en el movimiento de los eritrocitos en los capilares pulpares, es la única prueba sustentada en el principio real de la vitalidad , dado que la misma depende más de la vascularización que de la inervación. Generalmente se utiliza para evaluar la vitalidad pulpar en dientes jóvenes traumatizados, donde los otros métodos son imprecisos debido al poco desarrollo del plexo nervioso de Raschkow, al no haberse completado el ápice radicular.⁽¹⁾

iii. Inervación

El tejido pulpar tiene doble inervación, sensitiva y autónoma. La inervación está a cargo de fibras nerviosas tipo A (mielínicas) y C (amielínicas) que llegan a la pulpa junto con los vasos a través del foramen apical.

La inervación autónoma está constituida por fibras amielínicas tipo C simpáticas de 0,2 a 1 um de diámetro. Los axones amielínicos provienen del ganglio cervical superior y llegan a la pulpa apical para dirigirse a la túnica muscular de las arteriolas. Estas fibras son de conducción lenta (0,5 a 22 m/seg.) e intervienen en el control del calibre arteriolar (función vasomotora).

Ultraestructuralmente se ha demostrado que los axones simpáticos contienen numerosas vesículas con un material denso en su interior que contienen transmisores catecolamínicos, fundamentalmente noradrenalina. Recientemente se ha descrito la presencia de neuropéptido y, un potente vasoconstrictor de arterias y venas, en las fibras nerviosas que rodean los vasos en la zona central de la pulpa. El neuropéptido se almacena con la noradrenalina y se libera junto a ella tras la estimulación nerviosa.

Algunos autores han propuesto la existencia de fibras tipo C parasimpáticas en la pulpa con la presencia de acetil-colamina y VIP (polipéptido intestinal vasoactivo). Estas fibras contribuirían a la vasodilatación de los vasos de la pulpa a través de la liberación de óxido nítrico por las células endoteliales.

La inervación sensitiva está constituida por fibras aferentes sensoriales del trigémino (V par craneal). Son fibras mielínicas del tipo A δ y A β y también fibras amielínicas tipo C.

Las fibras A son de conducción rápida (15-100 m/seg.) y responden a estímulos hidrodinámicos, táctiles, osmóticos o térmicos que transmiten la sensación de un dolor agudo y bien localizado. Estas fibras se distribuyen fundamentalmente en la zona periférica de la pulpa.

Los nervios mielínicos en la pulpa coronaria se ramifican considerablemente, de manera que el número de fibras se cuadruplica con respecto a la región radicular. En la zona basal de Weil, dichas

ramificaciones constituyen el plexo nervioso subodontoblástico de Raschkow.

Histológicamente, este plexo está ya bien desarrollado cuando el diente ha erupcionado. Utilizando métodos de plata y MET, se ha demostrado que algunas fibras del plexo continúan su recorrido entre los espacios interodontoblásticos, donde pierden su vaina de mielina. Algunas penetran hasta 200 um en la predestina y dentina, junto con las prolongaciones odontoblasticas. Las fibras nerviosas, al finalizar sobre los cuerpos de los odontoblastos o sobre las prolongaciones de estos en el interior de los túbulos dentinarios, lo hacen en forma similar a una sinapsis. Estos contactos fibra nerviosas/prolongación odontoblastica actuarían como receptores sensoriales aferentes jugando un papel fundamental en la sensibilidad dentinaria. Algunos autores han sugerido, sin embargo, que las terminaciones nerviosas, debido a la presencia en su seno de proteínas relacionadas con la exocitosis, podrían desempeñar algún tipo de actividad efectora. El número de túmulos dentinarios inervados varía según la región topográfica de la dentina

Las fibras C amielínicas de naturaleza sensorial poseen una velocidad de conducción lenta y se distribuyen en general en la zona interna de la pulpa respondiendo a los estímulos de la bradikinina, la histamina y la capsaicina y no a los estímulos hidrodinámicos. La estimulación de estas fibras da origen a una sensación de dolor sordo mal localizado y prolongado.

Actualmente en los axones sensitivos se ha identificado la sustancia P, que regula el flujo sanguíneo y que se libera en presencia de una inflamación, el péptido CGRP relacionado con la calcitonina (que produce vasodilatación). La neuroquina A, el neuropéptido K y más recientemente la secretoneurina (en fibras C), que participarían en las distintas actividades funcionales de estas fibras en la transmisión del dolor. La estimulación de las fibras C está asociada a los daños tisulares del proceso inflamatorio.

Matthews ha establecido que algunas fibras sensoriales se ramifican de tal manera que una rama se constituye como terminación sensorial, propiamente dicha, y otra lo hace como terminación nerviosa vascular. Cuando se estimula la terminación sensorial el impulso viajaría a los centros

nerviosos y, así mismo, a la rama que inerva la estructura vascular. Este dispositivo permite el denominado *reflejo axónico* de tal manera que la estimulación mecánica o eléctrica a nivel de la dentina o a nivel de la zona más interna de la pulpa da origen a la vasodilatación de los vasos existentes en la misma, debido a la liberación en ellos de los péptidos vasodilatadores (sustancia P y CGRP) existentes en la rama nerviosa que termina en la estructura vascular. El incremento de la presión tisular y del fluido intersticial origina el desplazamiento del mismo a.C. los túmulos dentinarios expuesto lo cual ayuda a proteger la pulpa de la difusión hacia el interior de sustancias nocivas. ⁽¹⁰⁾

FIBRAS A	FIBRAS C
<ul style="list-style-type: none"> • Dolor agudo, punzante penetrante. • Responde a la preparación cavitaria, tallado, secado, curetaje de la dentina, vitalidad pulpar eléctrica. • Dolor dentinario. • Dolor localizado • Dolor provocado 	<ul style="list-style-type: none"> • Dolor sordo, quemante, sensación dolorosa por su permanencia • Responde en caso de daño tisular • Dolor pulpar • Dolor diferido • Dolor espontaneo

IV. ETIOPATOGENIA DE LAS LESIONES PULPARES EN DENTICIÓN DECIDUA Y PERMANENTE JOVEN

La pulpa es un tejido conectivo delicado que se encuentra entremezclado en forma abundante con vasos sanguíneos muy pequeños, vasos linfáticos, nervios mielinizados y no mielinizados, y células no diferenciadas de tejido conectivo. Igual que otros tejidos conectivos que se encuentran en el cuerpo, reacciona a la infección bacteriana u otros estímulos irritantes mediante una respuesta inflamatoria ⁽¹¹⁾. Sin embargo ciertos aspectos anatómicos de este tejido conectivo especializado, tienden a alterar la naturaleza y el curso de la respuesta, entre estas tenemos:

- La pulpa esta rodeada por un tejido duro (dentina), que limita el área para expandirse, restringiendo de esta manera su capacidad para tolerar el edema.
- Tiene una carencia casi total de circulación colateral, lo cual limita su capacidad para enfrentar las bacterias.
- Posee células como el odontoblasto y células capaces de diferenciarse en células secretoras de tejido duro que forman dentina normal o dentina irritacional (terciaria), o ambas a la vez, como defensa ante un irritante.

La vitalidad de la pulpa dental puede ser alterada por diversas causas. A pesar de estas circunstancias, los estudios indican que una pulpa lesionada tiene cierta capacidad para recuperarse, pero es incierto el grado. Sin embargo lo que es importante para el odontólogo es si el diente requiere o no tratamiento endodóntico, o si es susceptible el mantenimiento pulpar o el tratamiento preventivo. ⁽¹⁰⁾

Grossman L (1973) ⁽¹⁴⁾ clasificó los factores etiológicos de las lesiones pulpares en tres grandes grupos:

- **Físicos (mecánicos, térmicos y eléctricos)**

Robinson y Boling (1941) ⁽¹⁵⁾ hablaron de la pulpitis por anacoresis y explicaban que las bacterias pueden circular a través del torrente sanguíneo y colonizar o acumularse en sitios de inflamación como en la inflamación pulpar

por ejemplo producida por un irritante físico o mecánico y esta podría ser una de las explicaciones de la necrosis pulpar luego de un traumatismo (irritante físico).

En cuanto a los factores térmicos, el calor y sobre todo el frío, se transmiten a la pulpa por lo general cuando existen grandes restauraciones metálicas sin una protección entre la obturación y la pulpa y producen dolor, y si el estímulo es prolongado e intenso, provoca una pulpitis; los cambios térmicos moderados pueden estimular la formación de dentina de reparación, y esto es un fenómeno relativamente común.

- **Químicos**

En cuanto a los factores químicos, esta se produce no sólo en una pulpa expuesta a la cual se le aplicó un medicamento irritante, sino también en las pulpas intactas que se encuentran debajo de cavidades profundas o moderadamente profundas dentro de las cuales se inserta un material irritante de obturación, y va a haber penetración de sustancias irritantes dentro del tejido pulpar por vía de los túbulos dentinarios, sin embargo, en muchas ocasiones la pulpa puede responder a la irritación formando dentina de reparación.⁽¹¹⁾

Bacterianos

La mayoría de los autores concuerdan en que la causa más frecuente de las lesiones pulpares es la invasión bacteriana; los microorganismos y sus productos pueden llegar a la pulpa tanto por una solución de continuidad en la dentina, caries, exposición accidental, como por propagación de una infección gingival o por la corriente sanguínea. Si bien es difícil demostrar esta última vía, ciertas pruebas experimentales apoyan este factor etiológico (efecto anacorético)⁽¹⁴⁾

Branström y Lind (1965)⁽¹⁶⁾, entre otros, informaron que los cambios en la pulpa se pueden presentar incluso ante la presencia de caries incipiente representada por la desmineralización limitada al esmalte, que aparece como manchas blancas sin que haya una cavidad real.

También puede haber invasión bacteriana a través de la fractura de un diente que expone a la pulpa a los líquidos bucales y a los microorganismos.

Takehashi y cols. (1965)⁽¹⁷⁾ confirmaron la importancia de los microorganismos en la etiología de las patologías pulpares, en la cual concluyeron que sin la presencia de microorganismos no se desarrollan patologías pulpares o periapicales.

Agentes causales de patología pulpar

Causas físicas

- Mecánicas (traumatismos agudos, crónicos, iatrogénicos, presión de estructuras vecinas)
- Térmicas
- Eléctricas
- Radiaciones
- Cambio de presión

Causas químicas

- Materiales de obturación
- Intoxicaciones

Causas infecciosas

- Por la corona (caries, fisuras y fracturas, defectos del desarrollo)
- Por la raíz (caries, enfermedad periodontal, vecindad, vía general)

Baume (1970)⁽¹²⁾ por su parte, clasificó a los factores etiológicos de la patología pulpar en dos grupos:

Factores locales (los cuales producen inflamación de la pulpa) y que estos a su vez pueden ser:

- La irritación mecánica
- La irritación térmica
- La irritación química
- La irritación bacteriana

Factores Sistémicos (los cuales predisponen a la degeneración), y que estos pueden ser:

- Condición general severa
- Deficiencias nutricionales
- Desordenes endocrinos
- Condición periodontal

Seltzer (1972) clasifico las causas de la siguiente manera:

- **Infeciosas**

Las infecciones producidas por microorganismos anaerobios y bacterias gramnegativas ⁽²⁰⁾ son una de las causas más importantes que pueden afectar a la pulpa.

Takehashi y cols. ⁽²¹⁾ confirmaron la importancia de estos microorganismos como causantes de dichas patologías. Esta infección puede llegar a la pulpa a través de la corona o de la raíz del diente. Las caries, las fisuras o fracturas y los defectos del desarrollo dentario son las causas más frecuentes de infección a través de la corona. Por la raíz son las caries del cuello, las bolsas periodontales y las bacteriemias.

Algunos autores ⁽¹⁵⁾ citan la pulpitis por anacoresis y explican que las bacterias pueden circular a través del torrente sanguíneo y colonizar zonas donde, gracias a un irritante físico o mecánico, está facilitada la inflamación pulpar.

- **Traumaticas**

Traumatismos agudos, como las luxaciones, fisuras y fracturas; crónicos como el bruxismo y la abrasión.

- **Iatrogenicas**

Como los movimientos ortodóncicos, preparación de cavidades o tallados dentarios. Cambios bruscos de temperatura con generación de calor. El uso de instrumental rotatorio sin refrigeración adecuada, materiales como la godiva, gutapercha caliente o el fraguado de acrílicos, generan un calor excesivo que puede producir daño pulpar.


La presencia en el medio bucal de restauraciones con distintos metales puede producir descargas eléctricas (electro galvanismo) con la consiguiente afectación de la pulpa. Variaciones bruscas de presión: en las que se produce una liberación de burbujas de gas nitrógeno de la sangre, dando lugar a las barodontalgias.

- **Idiopáticas**

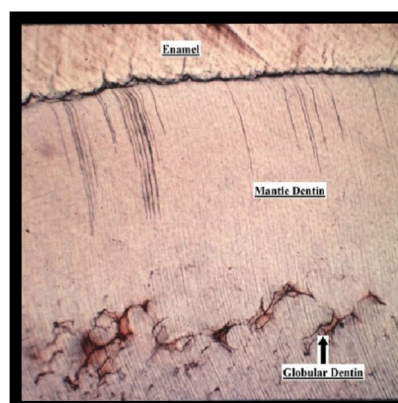
Son las cuales no se encuentra causa conocida. Esta junto al envejecimiento fisiológico normal de la pulpa son las fundamentales en los procesos degenerativos pulpares.

I. REACCION DEL TEJIDO PULPAR A LA INJURIA

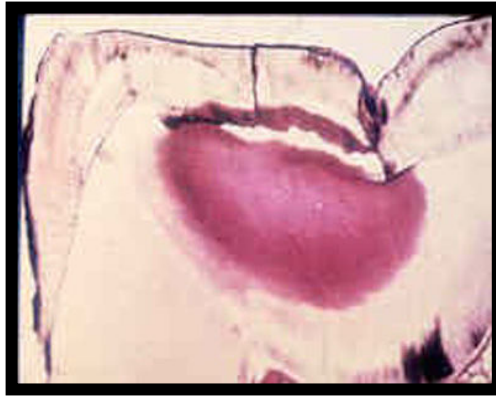Una reacción depende del estímulo. Un estímulo moderado produce una reacción moderada como por ejemplo, un aumento de la permeabilidad. Si la injuria es severa se producen cambios nucleares en el odontoblasto como la vacuolización y atrofia de la capa odontoblástica y migración del núcleo odontoblástico dentro del tubulillo dentinario. ⁽¹⁴⁾



Si el estímulo persiste se produce invasión de la zona de weil por fibroblastos- células mesenquimales- capilares y células inflamatorias hasta que se origina un absceso estéril que puede ser secundariamente infectado. La dentina generalmente se recupera produciendo esclerosis que protege la pulpa. Los odontoblastos en descanso se reactivan o son reemplazados por las células mesenquimales y se produce una nueva dentina reparativa, la cantidad que se forma de esta es proporcional a la cantidad de tejido sano que se corta en el lado del esmalte ⁽¹⁷⁾



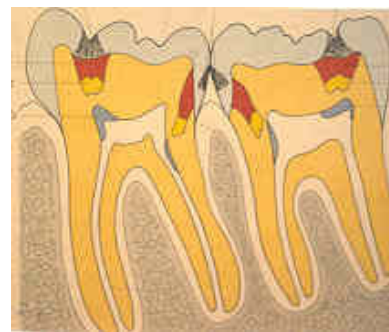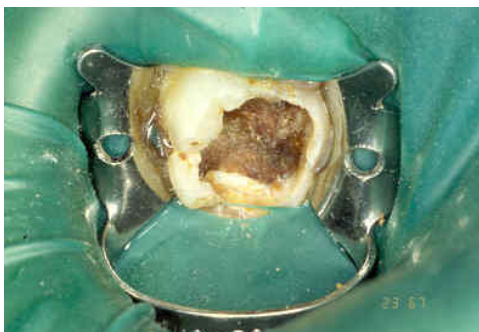Cuando la injuria persiste se aumenta la permeabilidad, se atrofia la hoja odontoblástica, no se produce dentina reparativa y el insulto llega a la capa subodontoblástica y a la pulpa produciendo inflamación crónica, agrandamiento de vasos, cambios degenerativos y/o necrosis.



En dientes temporales la presencia de los canales accesorios, se considera como agravante en la diseminación de las infecciones y la persistencia de la inflamación ya que algunos de ellos carecen de vasos sanguíneos por lo que el tejido en estos canales es incapaz de recuperarse a la injuria ⁽¹⁷⁾

1. Respuestas Pulpaes Especificas

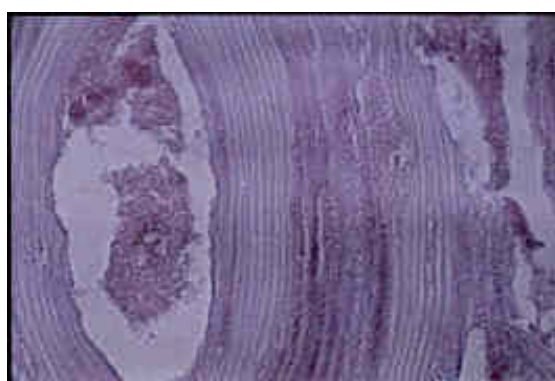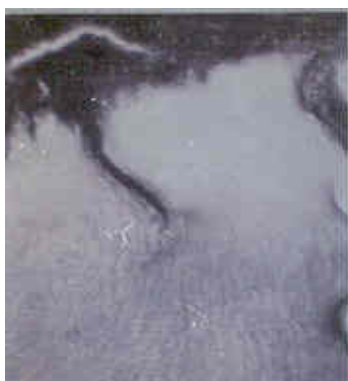1.1 CARIES DENTAL. La lesión dentinal tiene 3 capas anatómicas: La capa superficial necrótica con la placa, la capa infectada desmineralizada con muchas bacterias en los túbulos y la capa desmineralizada (afectada) la cual está prácticamente libre de bacterias.



La pulpa responde al ácido y a los productos tóxicos de varias maneras:

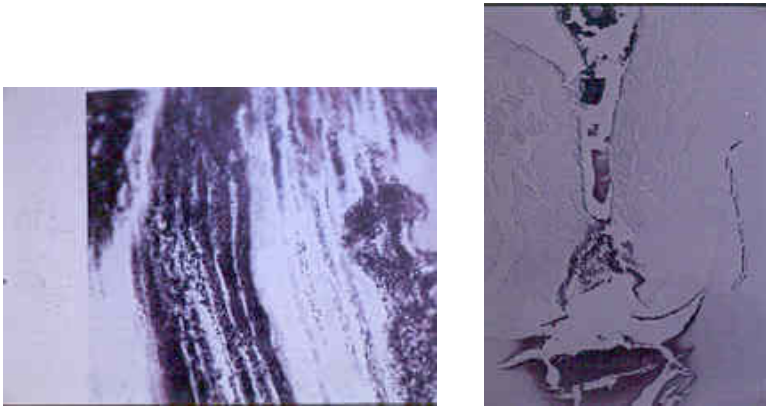
▪ **Formación de Dentina**

Producción de dentina esclerótica que cierra el lumen de los túbulos considerablemente. Este mecanismo de defensa biológico intenta detener el avance del proceso de caries disminuyendo la permeabilidad dentinaria por medio de aposición de material calcificado como: Apatita y otros cristales (1º línea de defensa llamada dentina terciaria, reparativa, reaccional, irregular o patológica) que actúa como un escudo de protección contra los irritantes y que provee tiempo adicional para que actúe la 2º línea de defensa que es la dentina reparativa.



A medida que los odontoblastos son estimulados por la lesión que avanza, la pulpa deposita dentina reparativa (la cual se forma más internamente, deformando la cámara, pero en los sitios donde existe un estímulo localizado) ⁽²²⁾ debajo de los túbulos afectados, este mecanismo pretende mantener una pared dentinal entre el estímulo (lesión cariosa) y la pulpa limitando la difusión de sustancias tóxicas.

Estudiando la propiedad de formación de dentina reparativa en dientes primarios, algunos autores observaron que irritantes severos pueden causar un más rápido depósito de dentina atípica, mientras que, estimulaciones menos severas conducen a depósitos más lentos de dentina reparativa con una estructura similar a la dentina primaria ⁽²¹⁾

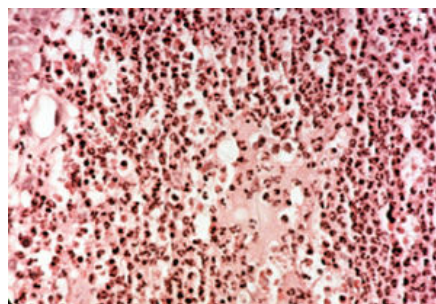


- **Reacciones inflamatorias e inmunológicas:**

Antes de la aparición de cambios inflamatorios en la pulpa hay una reducción general del tamaño y la cantidad de odontoblastos, que se tornan más aplanados y cúbicos, con una reducción de su actividad metabólica.

En un estudio se observó que en lesiones cariosas detenidas, la capa odontoblástica fue más regular y los odontoblastos fueron cúbicos o columnares, mientras que en lesiones activas mostraron una capa irregular y discontinua. La cantidad y calidad de la dentina terciaria que se produce se halla relacionada con la duración e intensidad del estímulo; cuanto más sean esos factores, más rápida e irregular será la aposición de dentina reparativa; si por el contrario el estímulo es menos activo, esta se deposita lentamente, siendo su patrón tubular más regular ⁽²²⁾

Si bien la dentina terciaria ofrece una protección pulpar de acuerdo con su espesor, la pulpa subyacente a la dentina terciaria puede inflamarse y su normalización dependerá de la intensidad y la duración del irritante, la extensión del tejido pulpar dañado y el estado previo de la pulpa ⁽²²⁾.



Dentro del infiltrado celular inflamatorio encontramos linfocitos, células plasmáticas y macrófagos, además células inmunocompetentes, fibroblastos y depósito de fibras colágenas. En lesiones detenidas se observa con predominio un infiltrado mononuclear inflamatorio con histiocitos y linfocitos.

Autores han concluido que la pulpa de los dientes primarios responde más rápidamente a la caries dental que la pulpa de dientes permanentes; muestran además que los cambios inflamatorios pueden desarrollarse cuando las bacterias han penetrado tan solo 1.8 mm dentro de la pulpa.

Es conveniente recordar que no todas las lesiones dan por resultado un daño permanente; si la lesión cariosa es eliminada o se detiene, sobrevendrá una reparación de tejido conectivo.

La secuencia de la reacción pulpar a la caries dental sin tratamiento sería:

Inflamación crónica

La inflamación crónica es una respuesta distinta resultante de un juego entre dos factores modificadores: la naturaleza del irritante y la habilidad del cuerpo para reaccionar a la irritación.

En ocasiones, organismos piógenos que producen una inflamación aguda dejan de ser destruidos por la afección y la lesión queda bloqueada. En estos casos, el organismo reacciona cambiando el proceso agudo en otro granulomatoso, que es mejor para atacar la infección. Un absceso dental agudo se transforma en otro piogénico granulomatoso.

El término crónico alude a una respuesta inflamatoria persistente por más de algunos días o semanas. Clínicamente, el dolor frecuentemente está ausente o es mínimo. La inflamación crónica puede pasar desapercibida para el paciente hasta que es demasiado tarde para salvar el órgano o los órganos afectados. La inflamación crónica no tiene los puntos cardinales de la inflamación aguda tan prominentes (calor, rubor, tumor, dolor y disminución de la función).

Una inflamación aguda puede transformarse en crónica. Un buen ejemplo sería un absceso crónico. Un absceso es una colección localizada de supuración que incluye neutrófilos viables. Este es una respuesta inflamatoria aguda típica. Con el tiempo, la cavidad del absceso que contiene el pus se

recubre con tejido conectivo inmaduro conteniendo fibras colágenas y vasos sanguíneos de neoformación. Y ahora tenemos una inflamación crónica, puesto que se ha convertido en una lesión persistente y, además, el área central de necrosis por licuefacción (pus) está envuelto por una pared de tejido inflamatorio crónico.

La pared alrededor de un absceso se denomina membrana piogénica. Piogénica significa que produce pus. Las fibras de colágena están orientadas alrededor de la periferia de la lesión, formando una especie de cápsula. Además de los fibroblastos y células endoteliales, un número variable de linfocitos y macrófagos se encuentran dentro de la membrana piogénica.

Existe una relación muy cercana entre la respuesta inflamatoria crónica y la restauración. Lo cual se explicará en el subtema de regeneración y restauración. En realidad, la inflamación crónica puede ser tomada como una reparación frustrada. La reparación es impedida debido a que se requiere una suspensión de la presencia de irritantes. La remoción total de irritantes es esencial para que la reparación progrese hasta su terminación.

Todo lo que se necesita para la reparación está presente en el tejido inflamatorio crónico. Esto es, fibroblastos, vasos sanguíneos pequeños y macrófagos (para la limpieza de daño). En realidad, la reparación está ocurriendo todo el tiempo en la inflamación crónica en un proceso alternado de balance.

La respuesta inflamatoria crónica se subdivide en dos partes: una es la respuesta celular y la otra es la granulación del tejido.

Dentina reparativa

La respuesta inicial de defensa de la pulpa contra la caries dental es la esclerosis dentinaria, con un aumento de dentina peritubular, llenándose parcial o totalmente con depósitos minerales de apatita y otros cristales cuyo efecto es disminuir la permeabilidad dentinaria, formando así una barrera que impida el paso de los irritantes a la pulpa. Las evidencias clínicas sugieren que para que ocurra la esclerosis debe haber procesos odontoblástico vitales en los túbulos dentinarios ⁽¹⁷⁾.

La capacidad de la pulpa para producir dentina reparadora debajo de una lesión cariosa es otro mecanismo para la limitación de la difusión de las

sustancias tóxicas hacia la pulpa 46 .Esta dentina difiere de la dentina primaria y la secundaria en que se localiza exclusivamente adyacente a la zona irritada, es una dentina menos uniforme, irregular y como fue mencionado anteriormente constituye junto con la esclerosis un mecanismo de defensa contra la caries ⁽¹⁷⁾.

La cantidad de dentina reparadora formada es proporcional a la cantidad de dentina primaria destruida. La velocidad de ataque de la caries también parece ser otro factor influyente, dado que se forma más dentina en respuesta a una caries crónica que progresa con lentitud que a una caries aguda que avanza rápidamente. Por esta razón la exposición pulpar por la lesión cariosa es más probable que ocurra antes en la caries aguda que en las crónicas ⁽¹⁷⁾.

Degeneración odontoblasto

No siempre puede ser determinada la causa exacta de la muerte de los odontoblastos, cuando estos desaparecen después de un procedimiento restaurador dado a que las células pueden estar sometidas a variedad de injurias.

Tanto el calor friccional como la vibración, la amputación de los procesos, el desplazamiento debido a la desecación, la exposición a las toxinas bacterianas u otros irritantes químicos pueden ser la causa de la muerte del odontoblasto ⁽¹⁷⁾.

Absceso (necrosis) imagen absceso

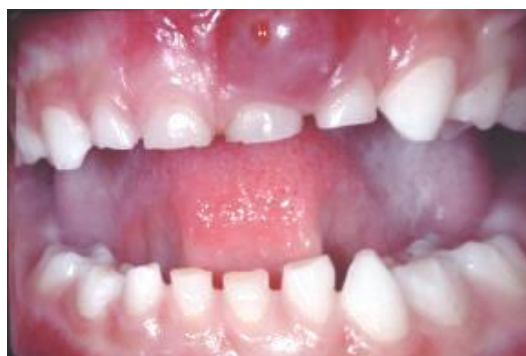La respuesta exudativa (aguda) constituye la respuesta inmediata inicial de los tejidos pulpares o periapicales a cualquier irritación, bien sea, mecánica, química, térmica o microbiana. Esta reacción de emergencia para tratar de neutralizar y vencer el agente nocivo se caracteriza por una afluencia de exudado líquido (edema inflamatorio) para diluirlo, y por la aparición de los leucocitos para ingerir e inmovilizar al agente lesivo. Las células que predominan en esta fase son los leucocitos polimorfo nucleares (neutrófilos).

Por el contrario la respuesta proliferativa (crónica) es una reacción secundaria y tardía ⁽⁶²⁾. Seltzer y Bender (1970) señala que esta respuesta ocurre cuando no se elimina el irritante por completo generando un estado de

equilibrio entre las defensas de los tejidos y el irritante, se caracteriza por presentar células diferentes a las que se encuentran en la inflamación aguda. Esta respuesta representa una tentativa de los componentes del tejido conjuntivo pulpar y periapical para formar nuevas células (fibroblastos), vasos sanguíneos y fibras. Las fibras nerviosas proliferan en respuesta a lesión aguda en las zonas pulpares subyacentes a la lesión, pero también en los tejidos periapicales correspondientes antes de que la patosis progrese en dirección apical. Estos elementos constituyen el tejido de granulación, cuya función consiste en reparar y sustituir el tejido dañado. El tejido de granulomatoso incluye un gran número de linfocitos, células plasmáticas y macrófagos, por lo tanto no sólo es un tejido de cicatrización, sino también de defensa que destruye los microorganismos y los nutre ⁽¹⁵⁾⁽²³⁾.

Formación de tejido de granulación

El tejido de granulación se forma por la proliferación de nuevos capilares a partir de los vasos sanguíneos dañados en la zona lesionada. Paralelamente, existe otra proliferación de jóvenes fibroblastos, desde el tejido conjuntivo lesionado y desde los vasos sanguíneos que han sufrido el trauma. A medida que la lesión envejece, el tejido fibroso se colageniza y de manera gradual constituye un muro alrededor de la lesión. Esta reacción de tejido granuloso es la base de la respuesta inflamatoria crónica y cumple tres finalidades: rodea, canaliza y bloquea el irritante; su rico aporte sanguíneo permite que las células fagocíticas, las enzimas y las sustancias inmunológicas específicas y no específicas se pongan en contacto con el irritante; los elementos del tejido fibroso logran la reparación cuando se ha eliminado el irritante.

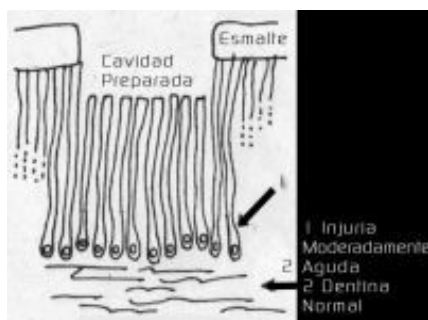


1.2 PROCEDIMIENTOS RESTAURADORES:

El clínico debe tomar precauciones para minimizar el trauma adicional durante los procedimientos operatorios en presencia de patología pulpar debida a lesiones cariosas profundas; el trauma adicional puede guiar a el establecimiento de condiciones pulpares no tratables.

Al realizar cualquier procedimiento restaurador se deben tener en cuenta algunas consideraciones generales, como son:

- Cualquier procedimiento que corta túbulos dentinarios produce una respuesta concomitante en los odontoblastos que están directamente relacionados con el área de dentina que se esté cortando.
- El segundo agente físico más importante en la alteración pulpar es la cantidad de calor producida en la preparación del diente, que se refiere a la ola de calor recibida por la pulpa misma. Por tal razón, las técnicas operatorias refrigeradas son mandatorias para así disminuir el número de pulpas inflamadas, necróticas o coaguladas. Se ha demostrado que un aumento de la temperatura intrapulpar de más de 20° F produce una pulpitis irreversible.



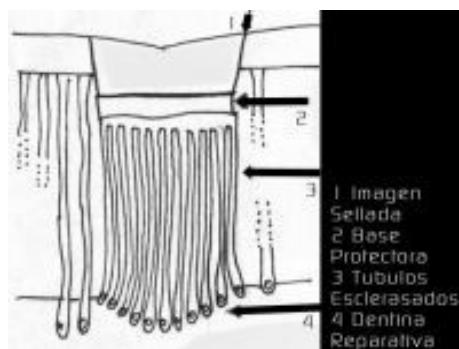
- La tercera consideración importante es la profundidad a la cual se cortan los túbulos, a mayor profundidad, más severa será la respuesta pulpar.
- El número total de tubulillos dentinarios cortados tiene relación directa con la respuesta pulpar.

1.3 MATERIALES DENTALES.

Los materiales restauradores utilizados en odontopediatría pueden producir reacciones adversas al tejido pulpar, especialmente cuando se encuentran en contacto directo con dicho tejido.

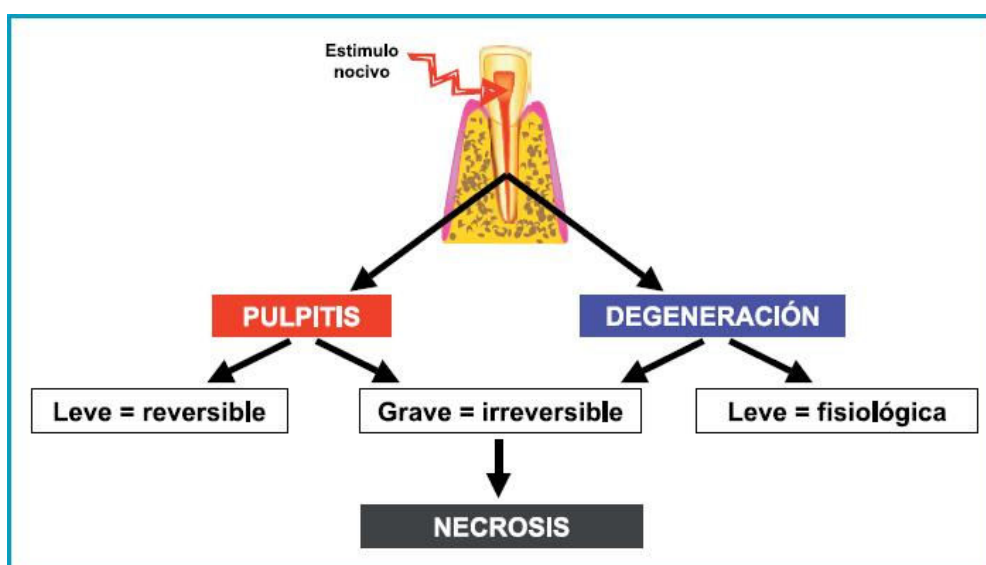
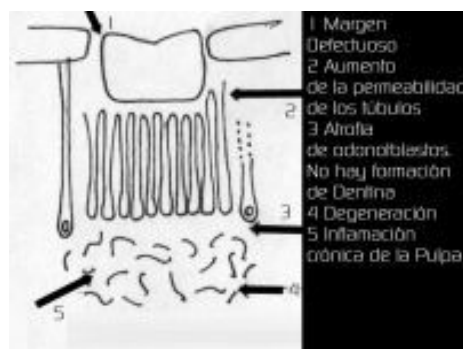Entre los materiales más utilizados encontramos:

- **Amalgama:** Es importante al utilizar la amalgama colocar una base intermedia adecuada, de lo contrario se puede llegar a producir filtración a los tubulillos, generando un proceso inflamatorio. Se ha demostrado que en cavidades profundas la inflamación desaparece a los 3 meses, solo persiste irritación irregular en la dentina y la pérdida de algunos odontoblastos. Cabe resaltar que la aplicación o no de una base intermedia va a depender específicamente de la profundidad de la lesión, produciéndose entonces mayor respuesta inflamatoria cuando la restauración se encuentra más cercana al tejido pulpar.
- **Cemento de Oxifosfato:** Contiene ácidos libres por 6-12 horas aproximadamente, después que ha endurecido, pero este efecto se neutraliza pronto. Al colocarlo sobre la dentina recién cortada produce dolor y daño pulpar agudo; por lo tanto, es necesario utilizar una base protectora de hidróxido de calcio, antes de colocar este cemento. El uso del cemento saturado con polvo ayuda a minimizar la respuesta pulpar.
- **Resinas:** Histológicamente se ha demostrado que la resina produce inicialmente un desplazamiento odontoblastico, inflamación superficial, pero a las 8 semanas reversa la inflamación. En términos generales la reacción de la pulpa a las resinas no es de tipo químico sino más bien de tipo térmico, por la cantidad de calor que producen las resinas durante su polimerización. Adicionalmente, es necesario tener en cuenta que el uso de las resinas implica la aplicación de ácido fosfórico sobre el esmalte y en algunos casos sobre la dentina, por lo cual es necesario proteger adecuadamente la pulpa. En un estudio se observó que el grabado de la dentina vital aumentaba la irritación pulpar facilitando la penetración de irritantes dentro de los túbulos.



Siempre que se utilicen materiales restauradores sobre dentina expuesta, es necesario colocar una base protectora como el hidróxido de calcio o los ionómeros de vidrio, ya que estos protegen y en algunos casos estimulan la pulpa para que produzca dentina reparativa evitando así la inflamación crónica sobre la pulpa.

Aunque sellar las restauraciones completamente sería lo conveniente desde el punto de vista de la salud pulpar, uno debe distinguir entre el fracaso de un tapón pulpar y el fracaso de una restauración subsecuentemente colocada sobre un agente de recubrimiento pulpar permitiendo una pulpitis recurrente. Si parte de una restauración se degrada y la base del hidróxido de calcio se ha disuelto, aún cuando no haya exposición pulpar, esa cantidad de microfiltración penetrará a través de los túbulos de la dentina creando una severa patología pulpar.



V. DOLOR EN EL DIAGNÓSTICO PULPAR

5.1 SENSIBILIDAD DENTINARIA

Una de las características más extraordinarias del complejo pulpodentinario es su sensibilidad.

Es difícil de explicar por qué este complejo debería ser tan sensible, puesto que aparentemente no hay beneficios de tipo evolutivo respecto de la supervivencia de un organismo. La sensación más abrumadoramente percibida por este complejo es la del dolor, a menudo apreciado como difuso, haciendo difícil su localización clínica.

Muchos estímulos son capaces de provocar una respuesta dolorosa cuando se aplican a la dentina, incluyendo algunos relacionados con la práctica odontológica clínica, tales como los estímulos térmicos, provocados por aerosoles acuosos; los estímulos mecánicos, ocasionados al tocar la dentina expuesta con un explorador o corte con una fresa y la deshidratación de la dentina con un torunda de algodón o un chorro de aire.

La dentina no es uniformemente sensible. Existe un consenso bien establecido por la clínica que la dentina es más sensible a nivel del límite amelodentinario y muy sensible cerca de la pulpa; en general su sensibilidad está aumentada cuando está sobre una pulpa inflamada.

Tres mecanismos podrían explicar la sensibilidad de la dentina, todos ellos implican la comprensión de las estructuras de la pulpa y de la dentina. Éstos son: 1) que la dentina contenga terminaciones nerviosas que respondan cuando se la estimula; 2) que los odontoblastos sirvan a modo de receptores y estén acoplados a los nervios de la pulpa, y 3) que la naturaleza tubular de la dentina permita que al aplicar el estímulo se produzca movimientos de líquidos dentro del túbulo, un movimiento que se registra por la terminación nerviosa libre ubicada en la pulpa, cerca de la dentina. ⁽⁸⁾

5.2 SEMIOLÓGIA DEL DOLOR

Dentro de sus características se debe considerar:

A. Cronología del dolor: Su aparición y duración, su periodicidad.

- B. Tipo de dolor: Agudo, sordo, pulsátil, lancinante. Y de plenitud.
- C. Intensidad: Leve, tolerable, insoportable.
- D. Estimulo que lo produce o modifica: Puede ser espontáneo o provocado.
- E. Ubicación: Localizado o referido.

- Tipos

El dolor puede ser de tres tipos: 1) superficial; 2) profundo, o 3) referido.

- **Dolor superficial.**

Dolor originado en la piel y en la mucosa. Una de sus características más notables es su pronta localización. Una segunda propiedad es el que, si de corta duración, se lo describe como sensación punzante.

- **Dolor profundo.**

Se caracteriza por su calidad sorda y perturbadora, y por su carácter difuso. En consecuencia es en extremo difícil de localizar. Éste es el tipo de dolor que se origina en el periostio, en la profundidad ósea y en la pulpitis crónica.

- **Dolor reflejo o referido**

Un dolor que se refiere a un lugar distante del punto de irritación se denomina dolor reflejo. El mecanismo no es aún muy claro y se han proporcionado numerosas hipótesis. A la luz de los conocimientos actuales, la teoría que parece más sostenible es la de la proyección por convergencia. Esta hipótesis sugiere que el dolor reflejo se suscita de la convergencia de las fibras aferentes viscerales y cutáneas. Así, los impulsos que se originan en una zona pueden llegar a la corteza sensitiva por vías secundarias comunes con otras fibras.⁽⁹⁾

- Características del dolor

La característica del dolor es la forma de diferenciar y establecer la cualidad de la sensación o molestia de las piezas dentales afectadas.

- **Dolor agudo.**

El dolor agudo puede ser provocado o espontáneo. Eim. el niño o los padres manifiesta que al masticar los alimentos se produce este tipo de molestia pero que cesa al poco tiempo, es probable que sea ocasionado por comprensión de la profundidad de la cavidad (dolor dentina). Si el dolor se presenta en la noche y es motivo de privación del sueño, es casi seguro que se trate de una afección severa del tejido pulpar. Los dientes con absceso apical, en su primer estadio subperióstico, a menudo manifiesta dolor severo. ⁽⁹⁾

- **Dolor sordo**

El dolor sordo es una molestia leve pero continua, característica de los estados inflamatorios pulpares crónicos. ⁽⁹⁾

- **Dolor localizado**

El dolor periodontal se ubica claramente en el diente afectado puesto que el tejido periodontal es el órgano táctil; en tanto que la lesión pulpar, se manifiesta como un dolor que no tiene límites precisos o es de carácter reflejo. El dolor localizado puede estar relacionado más frecuentemente con una patología apical. ⁽⁹⁾

- **Dolor difuso**

Por lo general la localización del dolor en los procesos degenerativos de la pulpa es difícil de determinar y el testimonio del niño es a menudo confuso. Con frecuencia el niño indica una pieza dental y el examen revela que el origen de la molestia está en otro diente o en el maxilar opuesto, y la presencia de una cavidad cariosa oculta puede confundir al operador.

La irradiación dolorosa al oído hace pensar en una lesión de los molares inferiores, mientras que la propagación al ojo puede indicar una lesión de los dientes superiores.

Si bien la historia del dolor del diente al despertar es rara, puede conducir a un diagnóstico de bruxismo nocturno que es común en los niños. ⁽⁹⁾

- **Dolor pulsátil**

Es aquel que se percibe como latidos y se experimenta principalmente en los estados inflamatorios pulpares.

El dolor palpitante que ocurre cuando el niño se inclina, sugiere una pulpitis. En la posición reclinada fluye más sangre a través de esa área, causando más presión al ya alterado sistema arterial. El dolor pulsátil generalmente denota una inflamación aguda y también se presenta con la ingesta de líquidos y alimentos calientes. ⁽⁹⁾

- **Dolor Intermitente**

El dolor intermitente o periodo puede iniciarse por cambios de temperatura al ingerir bebidas o alimentos, tomando su punto sensible al masticar o al hacer movimiento mandibular brusco. Esta situación hace sospechar un proceso degenerativo pulpar probablemente por una lesión de caries con compromiso de la pulpa. ⁽⁹⁾

- **Dolor continuo**

El dolor continuo y prolongado refiere una patología pulpar aguda o crónica que compromete la salud del tejido pulpar. Puede ser provocado por la presión de los alimentos sobre la cavidad de la caries que esta afectando la pulpa, o presentarse espontáneamente. En estos casos, el año pulpar se encuentra avanzado y la lesión es invertible. ⁽⁹⁾

5.3 LA PSICOLOGIA DEL DOLOR

La percepción del dolor es más que un simple proceso anatomofisiológico. La evidencia sugiere que la manifestación de dolor es función no sólo de la intensidad del estímulo nocivo sino también de la reacción del paciente al dolor. La actitud frente al dolor es, sin lugar a duda, una cuestión de entrenamiento y es un factor cardinal en la calidad y la intensidad de la queja.

Existe todavía otro aspecto psicológico que merece ser considerado, a saber, el fenómeno de la localización. Si se pincha la piel de un brazo el sujeto reconoce el punto estimulado; es capaz de localizar el estímulo. La capacidad de localizar, el punto de estimulación es independiente del sentido de la vista,

cuestión que se puede apreciar bien por el hecho de que un paciente suele ser capaz de localizar un diente con pericementitis.

La localización depende de una representación punto por punto de las neuronas sensitivas en la corteza cerebral. Las neuronas sensitivas de cada parte del cuerpo mantienen su integridad topográfica a través de las vías sensitivas y luego se proyectan a una zona específica de la corteza sensitiva.⁽⁵⁾

5.4 HISTORIA DEL DOLOR

Una característica peculiar de la pulpa dental, es que, cualquiera que sea el estímulo que provoque, sólo produce sensación de dolor. El órgano pulpar tiene la capacidad para diferenciar las sensaciones de calor, frío, presión agentes químicos, etc. La pulpa, en contacto con estos estímulos origina siempre dolor. La causa de este hecho, se debe a que en la pulpa se encuentra un tipo de terminaciones nerviosas que son específicas para la recepción del dolor.

El clínico deberá estar alerta para preguntar al niño, o a los padres, las etapas en que se haya producido la molestia ya que la respuesta lo acercará algo al diagnóstico. La historia de dolor de una pieza constituir la primera consideración en la selección de un diente para tratamiento con pulpa vital.⁽⁹⁾

- **Dolor Provocado.**

La característica de la odontalgia, dependiente de un proceso de caries que compromete la dentina, es que no existe dolor espontáneo que es provocado por el contacto con líquidos fríos o calientes, dulces, o por la presión y acumulación de comida en una cavidad de caries en el momento de la masticación.

Estos dolores son fugaces y desaparecen tan pronto como cesan los estímulos irritantes. El alivio es gradual después de retirada la causa y ocurre cuando hay dentina expuesta.⁽⁹⁾

- **Dolor Espontáneo**

Este tipo de molestia corresponde a aquel paciente que se queja de dolor punzante y que ocurre ocasionalmente de un momento a otro, sin

que exista un estímulo específico que lo provoque. Este dolor es compatible con el inicio de una degeneración pulpar y, a medida que el dolor se torna de provocado a espontáneo, da la idea de un compromiso más complejo de la pulpa.

En este caso, el dolor es constante, con un notable incremento en las noches, a la vez que se resiste a ser calmado no obstante la prescripción de medicamentos para aliviar el dolor.⁽⁹⁾

"Al acostarse, existe aumento de la presión cefálica y por consiguiente, un aumento de la presión pulpar".⁽⁹⁾

5.5 DIFERENCIAS ENTRE DOLOR DENTINARIO Y DOLOR PULPAR

DOLOR DENTINARIO	DOLOR PULPAR
<ul style="list-style-type: none"> ▪ Dolor agudo, punzante, penetrante. ▪ Dolor constante ▪ Estado pulpar reversible ▪ Responde a la preparación cavitaria, tallado secado, curetaje de la dentina, vitalidad pulpar eléctrica. ▪ Dolor es localizado por que se produce por estímulos específicos ▪ Dolor provocado ▪ Fibras A delta ▪ Fibras sensoriales mielínicas que derivan del nervio trigémino ▪ Umbral de excitabilidad bajo. ▪ Velocidad de conducción rápida: 13m/seg. 	<ul style="list-style-type: none"> ▪ Dolor sordo, quemante, sensación dolorosa por su permanencia. ▪ Dolor intermitente ▪ Estado pulpar irreversible ▪ Responde en caso de daño tisular ▪ Dolor es difuso e irradiado al acostarse por aumento de la presión venosa ▪ Dolor espontáneo ▪ Fibras C ▪ Fibras sensoriales amielínicas que derivan del nervio trigémino ▪ Umbral de excitabilidad alto ▪ Velocidad de conducción lenta: 1m/seg.

VI. CRITERIOS DIAGNÓSTICOS

La base del éxito de los tratamientos pulpares se basa en el diagnóstico acertado de la patología presente, lo cual implica la recolección de una serie de signos y síntomas que conforman el cuadro que nos permite identificar la lesión; sin embargo, esta labor en niños no es fácil, pues su historia clínica a menudo es confusa, especialmente en los más pequeños, pues ellos no saben discriminar sus sensaciones. Además, sus respuestas son vagas por las limitaciones de su lenguaje y la falta de orientación en el tiempo y el espacio, al cual añadimos la tendencia de algunos padres a exagerar el cuadro de síntomas que presenta el niño, sobre todo, en servicios públicos, ante la ansiedad de que el paciente sea atendido.

La necesidad de preservar las piezas dentarias en los niños, se confirma por las desalentadoras estadísticas sobre la pérdida de éstas, sobre todo los dientes permanentes jóvenes, en una etapa temprana. A pesar de la fluoración y otros métodos preventivos, la conservación de los dientes primarios y de los permanentes jóvenes cuyas pulpas han quedado expuestas o sujetas al peligro de caries, traumatismos o la toxicidad de materiales restauradores, sigue siendo un objetivo fundamental de la endodoncia pediátrica.

Es lógico suponer que la pulpa del diente primario, siendo un tejido conjuntivo entretejido con vasos sanguíneos y linfáticos, células y sustancia intercelular, pase por los mismos estados patológicos del diente permanente; sin embargo, es evidente que los efectos sensoriales del proceso inflamatorio son mucho menos dramático en los dientes primarios que en los permanentes y, muchas veces, se ven niños con enfermedad pulpar severa sin manifestaciones dolorosas del proceso.

La historia de dolor dental se asocia más frecuentemente a la acumulación de alimentos en las lesiones cariosas, que producen presión o irritación química a la pulpa protegida solo por una delgada capa de dentina intacta. También es frecuente la consulta por el dolor que precede a la aparición de tumefacción o edema extraoral.

Todo lo antes expuesto indica que deberán seleccionarse cuidadosamente los hechos en que se basará el diagnóstico, antes de realizar el tratamiento, a fin de ubicarlo dentro del cuadro de clasificación. Para ello es

necesario conocer los antecedentes del dolor, realizar un adecuado examen clínico y radiográfico del paciente, a fin de obtener los signos y síntomas que conduzcan a la identificación de la enfermedad.

6.1. Historia clínica

La historia clínica es documento médico legal en que se guarda toda la información concerniente al paciente.

La historia clínica es un documento que guarda toda información concerniente al paciente. Involucra dos instancias: la anamnesis y el examen clínico.

ANAMNESIS

Es de una gran importancia que el primer contacto entre paciente y profesional/alumno se desarrolle en un clima de cordialidad, en el cual se establezca una relación de confianza del paciente hacia el profesional y viceversa.

En nuestro caso, un gran porcentaje de pacientes serán niños, por lo cual el trato del alumno debe de ser de mayor delicadeza, tomándonos todo el tiempo necesario para conseguir, con la ayuda de los padres, rellenar meticulosamente todos los apartados de la historia clínica.

En la anamnesis se recogen los siguientes apartados:

- Datos de filiación
- Historia general anterior
- Actitud, conocimiento y comportamiento sobre la salud oral

DATOS DE FILIACIÓN

Se recogen los siguientes datos: nombre, apellidos, edad, fecha de nacimiento, domicilio y teléfono.

a. Antecedentes personales y familiares:

Interesa saber:

- Parecido llamativo con un determinado familiar.
- Problemas de la madre durante el embarazo.

- Complicaciones en el parto.
- Enfermedades normales sufridas en la infancia.
- Calendario de vacunas.
- Hospitalizaciones e intervenciones. Cuáles fueron y cuánto tiempo hace.

Posteriormente se preguntará de forma más pormenorizada aquellos problemas que más interesa conocer:

- Endocrino (diabetes).
- Cardiovascular (cardiopatías, hipertensión).
- Sangre (hemofilia, alteraciones de la coagulación).
- Infeccioso (hepatitis, fiebre reumática).
- S. nervioso central (depresiones, epilepsia, parkinson).
- Riñón (nefritis, insuficiencia renal).
- Respiratorio (asma).

b. Alergias:

En general (polen, metal, resina, etc.) y a medicamentos (antibióticos, anestésicos, analgésicos, antiinflamatorios, etc.).

c. Consumo de medicamentos en el momento actual:

Anticoagulantes, antiepilépticos, antidepresivos, antibióticos, etc. Hay que prestar atención especial a medicamentos que disminuyen el flujo salival y aquéllos que se consumen con mucha frecuencia y tienen un alto contenido en azúcar como los jarabes para la tos.

ACTITUD, CONOCIMIENTO Y COMPORTAMIENTO SOBRE LA SALUD ORAL

Es un aspecto muy importante que ayudará a saber cuál será el comportamiento futuro del niño en cuanto a hábitos positivos (cepillado, control de dieta) y su actitud ante los distintos tratamientos. Se recogerán en la historia los siguientes datos:

- Visitas anteriores al dentista. Motivo. Fecha de la última visita. Si la experiencia fue positiva o negativa.
- Frecuencia de cepillado.
- Frecuencia de cambio de cepillo.
- Utilización de pastas fluoradas.
- Utilización de flúor en gel, colutorios o en pastillas.
- Utilización de clorhexidina.
- Hábitos: Chupete, succión del dedo, respiración bucal, interposición lingual, posición de dormir.
- Actitud frente al tratamiento.
- Tipo de personalidad.

Es importante preguntar cuál es el motivo que le ha traído a la clínica, aunque no se debe hacer al final, ya que el paciente puede creer que no atendemos a su problema.

6.2. EXAMEN CLINICO

Después de la anamnesis se debe realizar una exploración del paciente detenida y meticulosa. En Odontología es muy importante la inspección y palpación de las partes blandas y tejido óseo. En este cuaderno de prácticas los datos recogidos en cuanto a exploración de partes blandas, tejido óseo y oclusión dentaria son muy simples y superficiales, debido a que en la licenciatura se cursan disciplinas en donde estos datos son recogidos con detenimiento y en profundidad.

La importancia de la exploración es fundamental; no se debe olvidar que muchas enfermedades sistémicas, algunas de ellas graves (leucemia, SIDA, etc.) tienen repercusiones manifiestas en la cavidad oral. Por otra parte, pueden pasar desapercibidas lesiones malignas (úlceras persistentes) o lesiones precancerosas (Leucoplasia, eritroplasia) en la lengua, labio o mejilla, mientras se hace un diagnóstico de caries, enfermedad periodontal o maloclusión. La vida del enfermo puede estar en las manos del Estomatólogo y Odontólogo.

La sistemática a seguir será la siguiente:

6.2.1. Examen INTRAORAL

EXPLORACIÓN DE PARTES BLANDAS Y TEJIDO ÓSEO

Es importante acostumbrarse a seguir siempre el mismo orden, sin dejar ningún órgano o región anatómica sin explorar.

En primer lugar se explorará al paciente en reposo, observando asimetrías, deformaciones, cicatrices y lesiones importantes en cara y cuello.

A continuación se indican aquellas regiones más importantes haciendo algunas connotaciones de interés en cada una de ellas:

- * **Labios:** Se observará y explorará el color, forma y consistencia. Las alteraciones más frecuentes son: fisuras, boqueras, herpes y úlceras.
- * **Mejillas:** Desarrollo muscular normal y coloración normal. Se debe realizar una exploración de dentro afuera con la boca abierta. Si se considera oportuno se hará exploración bimanual. En las mejillas pueden existir: leucoplasia, liquen plano y candidiasis.
- * **Amígdalas:** Si tiene o le han sido extirpadas, color y tamaño. Es posible encontrar amígdalas hipertróficas o atróficas, enrojecidas y con exudados o puntos blancos. Los niños presentan con frecuencia una hipertrofia fisiológica.
- * **Pilares del paladar:** Es frecuente encontrar una inflamación con enrojecimiento.
- * **Lengua:** Se observará el tamaño (normal, macroglosia y microglosia), la base de la lengua, los bordes y el dorso; igualmente debe de comprobarse la movilidad. La lengua es asiento frecuente de úlceras, leucoplasia y otras alteraciones como la lengua negra o escrotal.
- * **Suelo de la boca:** Se explora levantando la lengua y con las dos manos. Debemos de observar los conductos de Wharton. Es relativamente frecuente encontrar ránulas y litiasis en la glándula sublingual.
- * **Paladar duro y blando:** Las alteraciones más frecuentes son fisuras palatinas, paladar ojival, torus y papilomas.
- * **Frenillos:** Existen seis frenillos vestibulares y uno lingual, siendo los más importantes el labial superior (puede producir diastemas en incisivos centrales

superiores e isquemia de la papila interdientaria cuando levantamos el labio superior) y el lingual que si es corto impide los movimientos normales de la lengua.

* **Encías:** Dan una idea a primera vista del grado de limpieza del paciente.

Observaremos su color, textura y posición con respecto al tejido dentario. Las lesiones más frecuentes son las fístulas, gingivitis y retracción debido a enfermedad periodontal.

6.2.2. EXAMEN EXTRAORAL:

Esta dirigido a la región de la cabeza y cuello, debiendo ser inspeccionados los posibles desvíos de normalidad. La observación clínica debe estar orientada a las siguientes estructuras anatómicas:

a. Forma de cráneo:

Dolicocéfalo.- la forma de la cabeza es larga y angosta.

Braquicéfalo.- la forma de la cabeza es ancha y redonda.

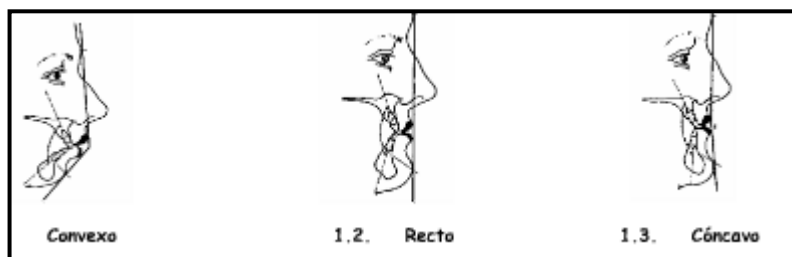
Mesocéfalo.- la forma de la cabeza es intermedia.

b. Forma de cara:

Dolicofacial.- la forma de la cara es larga y angosta.

Braquifacial.- la forma de la cara es ancha y corta

Mesofacial.- la forma de la cara es intermedia en altura y anchura.



c. Perfil Antero-posterior.-

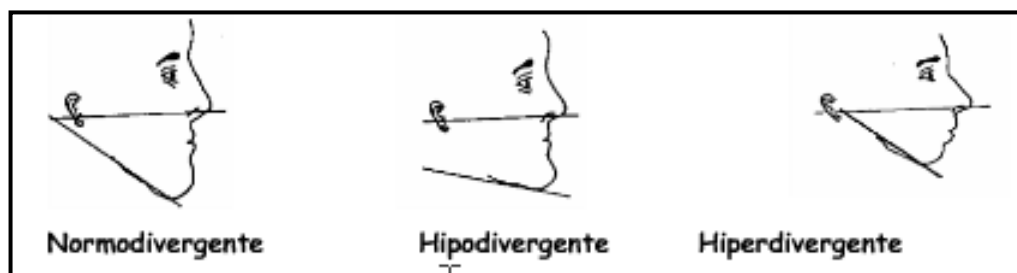Para determinar la forma del perfil se requiere el uso de puntos: punto de unión de la frente con la nariz; punto más profundo por encima del labio superior; punto más saliente del mentón; se unen los puntos y se puede

observar los tipos de perfil en sentido antero posterior: convexo, recto y cóncavo.

d. Perfil vertical.-

Para observar este tipo de perfil es necesario el plano de camper (trazado imaginario que va desde el tragus del oído externo hasta el ala externa de la nariz) y el plano mandibular (trazado imaginario que recorre el borde inferior de la mandíbula).

- Normodivergente: cuando los dos planos se unen ligeramente por detrás de la oreja; nos indica que hay un crecimiento vertical normal.
- Hipodivergente: cuando los dos planos se unen por detrás de la oreja; nos indica que hay un crecimiento vertical disminuido.
- Hiperdivergente: cuando los dos planos se unen por delante de la oreja.; nos indica que hay un crecimiento vertical aumentado



e. Cuello.-

La palpación ganglionar de la cabeza y del cuello asume valor significativo, registrando sensibilidad anormal o aumento de volumen ganglionar.

f. ATM.-

La función del ATM es evaluada por medio de la palpación en la región del cóndilo mandibular bilateralmente en posición de reposo con los dientes en oclusión cerrada y abertura de la boca en varias posiciones; la auscultación de los ruidos en la articulación debe ser debidamente registrada.

EXPLORACIÓN DENTARIA

Se utilizará el siguiente material: espejos, sonda de exploración e hilo de seda. Puede ser útil emplear separadores de mejilla e incluir radiografías de aleta de mordida.

a.- DIENTES PRESENTES EN BOCA:

Distinguiremos de esta forma el estadio de erupción del niño. Si hay ausencias y son debidas a la normal exfoliación no se tendrán en cuenta. Los dientes ausentes se señalarán en el odontograma con el símbolo correspondiente.

b.- CARIES:

Se dibujará en el odontograma los datos clínicos y radiológicos en el estudio de la caries dental. Cuando existe caries se dibujará en rojo; las obturaciones en negro o azul. Para rellenar el odontograma se seguirá en todo momento la simbología recogida en la ficha.

En la misma ficha se indicará el tratamiento que se considera oportuno para cada diente, con su respectivo código. Se rodeará con un círculo el número correspondiente a los dientes presentes en boca. El tratamiento se indica en cada uno de los recuadros que recoge la ficha para cada diente.

Las lesiones pueden estar en diferentes estadios ya que la caries es un proceso continuo. Las lesiones cavitadas, en las que hay una clara pérdida de tejido no plantean problema diagnóstico. Todo el mundo las considera caries. Sin embargo, existen muchas lesiones que están en una fase inicial.

DIAGNÓSTICO VISUAL

Es importante hacer un diagnóstico visual que incluya:

Localización de la lesión: en esmalte, cemento o dentina

Actividad de la lesión:

1. Lesión activa (que progresa)
2. Lesión inactiva o detenida (no progresa o lo hace muy lentamente).

El diagnóstico visual hay que optimizarlo y para ello se procede a eliminar la biopelícula que cubre los dientes con cepillo de profilaxis y taza de

goma, para posteriormente lavar y secar la superficie donde se está realizado el diagnóstico.

Las características de las lesiones iniciales de caries dependen también de la superficie donde asientan.

- SUPERFICIES OCLUSALES

- **Lesiones no cavitadas activas:** apariencia blanquecina, opaca y rugosa
- **Lesiones no cavitadas inactivas:** oscuras y duras al tacto
- **Lesiones cavitadas activas:** amarillentas o marrones y blandas al tacto
- **Lesiones cavitadas inactivas:** oscuras y duras al tacto. A menudo lisas
- **Lesiones ocultas sin cavidad visible:** esmalte opaco y tinte grisáceo

- SUPERFICIES LIBRES VESTIBULARES Y PALATINAS O LINGUALES

Cuando aparecen indica alto riesgo de caries. La lesión en esmalte puede ser activa, en cuyo caso es rugosa, blanquecina, opaca y con pérdida de translucidez y brillo, o detenida, la cual tiene la misma apariencia, pero al tacto es dura, lisa y brillante. Las lesiones cavitadas en dentina tienen un color marrón. Al tacto son blandas si la lesión es activa o duras cuando se inactivan.

- SUPERFICIES PROXIMALES

Las lesiones suelen ser paralelas al margen gingival en dirección bucal y lingual y por debajo del punto de contacto. La apariencia de las lesiones es similar a la descrita en superficies libres, aunque es frecuente ver lesiones de caries inactivas cuando se ha perdido el diente adyacente. En esta localización, cuando no faltan ningún diente la detección visual es a veces muy difícil y se necesitan métodos diagnóstico auxiliares como la radiografía de aleta de mordida y la transiluminación con fibra óptica.

- SUPERFICIES RADICULARES

Se suelen localizar a lo largo del margen gingival en la unión amelocementaria. El diagnóstico es visual y táctil y los signos clínicos más importantes son el color y la dureza. Las lesiones activas son blandas y de apariencia amarillenta o marrón claro. Las inactivas son duras y varían entre marrón oscuro y negro.

c.- PULPA: Observación de la pulpa:

- *Pulpa de color rojizo con consistencia. Pulpitis.
- *Hemorragia de color rojo brillante.
- *Pulpa de consistencia pastosa- licuefacta. Pulpitis Avanzada
- *Sangrado con coloración oscura o muy clara.
- *Ausencia de hemorragia. Necrosis.

d.- DOLOR: Observación del Dolor:

- * Agudo- espontáneo
- * Generalizado- localizado
- * Pulsátil- continuo. Vitalidad pulpar.
- * Exacerbado por el calor
- * Aliviado por el frío
- * A la percusión vertical.
- * Ausencia de dolor Necrosis.

6.3. EXAMENES COMPLEMENTARIOS**2.1.3.1.- EXAMEN RADIOGRAFICO**

El examen clínico debe ir seguido de una radiografía de aleta de mordida de alta calidad. Este tipo de radiografía nos permite evaluar adecuadamente la zona interradicular. Se debe evaluar: Presencia de imagen radiolúcida compatible con caries con afección pulpar, restauraciones profundas, pulpotomías realizadas o pulpectomías, reabsorciones radiculares patológicas (internas o externas) y zonas radiolúcidas interradiculares.

2.1.3.2.- PRUEBAS TÉRMICAS

Estas pruebas son utilizadas para detectar desviaciones del diente sospechoso de los dientes que se utilizan para control, ya sean colaterales o de diferente arcada. Son de dos tipos, frío y calor.

a.- FRÍO

Se aplica en forma de aire frío, hielo, cloruro de etilo, impulsos eléctricos (Union Broach) o en nieve de dióxido de carbono. El hielo en forma de lápiz se aplica sobre la cara vestibular de los dientes. El cloruro de etilo se aplica directamente o en una torunda de algodón. El aire comprimido en contra de la superficie dentaria así como la nieve de dióxido de carbono. Como se hace con otras pruebas, se emplea un diente contralateral o cercano con fines de comparación y control. Al igual que con otras pruebas es necesario probar un diente sano contralateral.

b.- CALOR

Se utiliza en forma de aire, un bruñidor caliente, gutapercha caliente, gutapercha caliente en un bruñidor o un probador térmico eléctrico (Parkell). El calor se aplica al diente, primero en el borde incisivo u oclusal y luego en otras caras. El calor excesivo debe ser evitado puesto que puede causar daño pulpar.

PRUEBAS ELÉCTRICAS DE VITALIDAD PULPAR

Se han utilizado cuatro tipos de corriente: alta frecuencia, baja frecuencia, farádica y galvánica. El tipo de vitalómetro más común es el portátil transistorizado operado con baterías.

Utilización para los aparatos que cuentan con un reóstato o dial con graduaciones del 0 al 10:

- Como se hace con otras pruebas, se emplea un diente contralateral o cercano con fines de comparación y control.
- El diente que se va a probar debe estar aislado y seco. La punta de la pieza de mano del vitalómetro se humedece con pasta para electrodos o pasta de dientes para servir de medio de conducción y se aplica sobre la cara labial, incisal, oclusal, palatina o lingual. La punta del aparato no debe ser colocada sobre restauraciones metálicas ni otras restauraciones para que la respuesta no sea errónea.
- Una vez contactado el diente, el aparato se acciona con el dial en 0, en pulsaciones aisladas incrementando la numeración de uno en uno hasta que el

paciente perciba un ligero dolor en el diente. Es conveniente repetir la prueba dos o tres veces.

Se considera que la prueba es adecuada para determinar la vitalidad o su ausencia en dientes permanentes maduros (no es posible distinguir entre enfermedades específicas de la pulpa) con algunas excepciones que se explican a continuación. Los dientes permanentes jóvenes pueden dar respuestas erráticas.

Limitaciones de las pruebas eléctricas.

1. La pulpa puede responder diferente de acuerdo con el estado emocional del paciente. Puede haber variación también cuando el paciente está administrándose sedantes, antidepresivos o analgésicos.
2. En dientes multirradiculares, pueden haber dos conductos sin pulpa y otro con pulpa vital, lo cual daría una respuesta positiva con el probador. En este caso uno debería probar cada conducto colocando la punta de trabajo sobre cada cúspide, lo cual a veces no es fácil.
3. Los dientes con capas gruesas de dentina secundaria o reparativa pueden bloquear los impulsos y suministrar respuestas negativas falsas.
4. Las pulpas necróticas por licuefacción, los dientes con lesiones periapicales y necrosis por licuefacción y los dientes con pulpitis parciales pueden dar respuestas positivas.
5. Inmediatamente después de un traumatismo agudo, un diente puede no registrar respuesta eléctrica y posteriormente cambiar a una respuesta positiva. Lo mismo puede suceder después de un tratamiento ortodóncico reciente. Esto se debe a un daño neuronal sin daño vascular concomitante.
6. Los dientes inmaduros frecuentemente dan una respuesta negativa o tardía al estímulo eléctrico.
7. Los hallazgos con los probadores eléctricos no pueden ser comparados con diferentes aparatos. Si las baterías están bajas las respuestas pueden ser tardías.

8. En pacientes con marcapasos, el uso de vitalómetros puede afectar su funcionamiento.
9. El vitalómetro puede actuar como un irritante y contribuir al desarrollo de una pulpitis, aunque esto no ha sido totalmente comprobado.
10. Aún sin contaminación de saliva, es posible obtener una respuesta vital sólo con estimulación del ligamento periodontal.

PRUEBA DEL CORTE DENTINARIO

Esta prueba consiste en tallar, sin anestesia, una pequeña cavidad en una restauración existente o en aquellos casos que por una gran cantidad de dentina secundaria o reparativa, otros medios diagnósticos no dan resultado. Se utiliza también cuando la extensión de la restauración de un diente no permite otra prueba.

ULTRASONIDO

Estudios preliminares muestran que la transmisión y reflexión del sonido de la unión amelodentinaria y de la interfase pulpo-dentinaria varía con la vitalidad pulpar.

PULPOHEMOGRAMA O PRUEBA DE LA HEMORRAGIA PROVOCADA

Prader propuso obtener una gota de sangre pulpar al abrir la cámara y examinarla al microscopio; la presencia de una neutrofilia masiva mayor de un 70% y cientos cambios cualitativos harían aconsejar, por ejemplo, una pulpectomía total; por el contrario, el predominio de formas mononucleares, monocitos y linfocitos, significa una reacción favorable a practicar una pulpotomía vital

OXIMETRÍA DE PULSO

La oximetría de pulso es actualmente un importante método de la monitorización no invasiva de las unidades de cuidados intensivos porque ofrece una lectura confiable y constante de la saturación de la hemoglobina arterial. Contribuye para aumentar la seguridad de la anestesia general. El

oxímetro de pulso es un equipo de rutina en quirófanos y otros ambientes de terapia intensiva y actualmente se encuentra en investigación dental para desarrollar sensores que puedan ser adaptados al diente y que puedan detectar la absorbencia pulsátil.

ESPECTROFOTOMETRÍA A DOBLE LONGITUD DE ONDA (dual wavelength)

Este método es independiente de la circulación pulsátil. La presencia de arteriolas más que arterias en la pulpa y su encapsulación rígida por la dentina y esmalte hacen difícil la detección del pulso en el espacio pulpar. Este método valora los cambios de oxigenación en la red capilar más que en los vasos y por tanto no depende del flujo pulsátil. El instrumento no ha sido diseñado específicamente para uso dental, pero puede ser desarrollado como probador pulpar, sin embargo, los estudios van en dirección para determinar la influencia de la circulación gingival y la cantidad necesaria de pulpa para obtener resultados confiables.

FLUJOMETRÍA mediante Láser Doppler

Es un técnica electro-óptica no invasiva que permite la determinación semicuantitativa del flujo sanguíneo pulpar. Tiene capacidad para medir vasos muy pequeños de la microcirculación. El equipo resulta demasiado caro para la instalación en el consultorio dental y el sensor debe ser mantenido sin movimiento alguno y en contacto íntimo con la superficie dental para la lectura, pero tiene futuro sobre todo en pacientes traumatizados cuya respuesta con métodos que producen molestia pueden ser erráticos.

VII. CLASIFICACION DE LAS PATOLOGIA PULPARES EN DENTICION DECIDUA Y PERMANENTE JOVEN

CLASIFICACION HISTOPATOLOGICA SEGÚN F. WEINE

TRANSTORNOS INFLAMATORIOS DE LA PULPA DENTAL

- a) HIPERALGESIA (Pulpitis reversible, pulpalgia hiperreactiva, hipersensibilidad.

- b) PULPITIS DOLOROSA
 - Pulpalgia aguda
 - Pulpalgia cronica

- c) PULITIS INDOLORA
 - Pulpitis indolora crónica (por caries)
 - Pulpitis crónica (sin lesión cariosa)
 - Pulpitis hiperplasica (pólipo pulpar)

a) Hiperalgesia: Esta es una categoría general que histológicamente puede abarcar un amplio espectro de respuestas que van desde la hipersensibilidad destinaría, sin una respuesta inflamatoria concomitante del tejido conjuntivo pulpar subyacente, hasta una fase precoz (incipiente) de inflamación leve. Es un signo de estimulación de fibras A delta periféricas. El punto en que la hiperalgesia deja de ser reversible y empieza a ser irreversible es un juicio clínico que se basa en la valoración de la historia y los síntomas clínicos del paciente.

b) Pulpitis dolorosa: la pulpitis dolorosa es una respuesta inflamatoria clínicamente detectable, del tejido conjuntivo pulpar a un irritante. Las fuerzas exudativas (agudas) son hiperactivas y los síntomas dolorosos son indicio de un aumento de la presión intrapulpar por encima del umbral de las fibras dolorosas. La pulpitis dolorosa abarca los siguientes trastornos:

Pulpalgia aguda: Consiste en una respuesta aguda inflamatoria muy dolorosa e irreversible que se caracteriza por una hiperactividad exudativa. Sus manifestaciones histopatológicas son: vasodilatación, exudado (edema inflamatorio), infiltración leucocitaria y, en última instancia, un absceso pulpar.

Pulpalgia crónica (pulpitis subaguda): Consiste en una exacerbación leve de una pulpitis crónica. La respuesta exudativa (aguda) adquiere un nivel ligero a moderadamente hiperactivo. Se caracteriza por episodios de dolor intermitente de dolor leve o moderado, inducido por una compresión pasajera ejercida por la zona exudativa. El nombre de pulpitis subaguda se utiliza en aquellos casos en que no se pueden clasificar claramente como pulpitis aguda o crónica.

d) Pulpitis indolora: La pulpitis indolora es una respuesta inflamatoria del tejido pulpar a un irritante. En este caso una hiperactividad de las fuerzas proliferativas (crónicas) que tienen un papel dominante. No produce dolor debido a una escasa actividad inflamatoria exudativa y a la consiguiente disminución de la presión intrapulpar por debajo del umbral de los receptores para el dolor. La pulpitis indolora abarca los siguientes trastornos:

- Pulpitis crónica forma ulcerosa o abierta: Se trata de una inflamación crónica de la pulpa sometida a una inflamación cariosa, y se caracteriza por la formación de un absceso en el punto de la exposición (ulcera). La inflamación crónica puede ser parcial o total dependiendo de la extensión de tejido pulpar afectado.
- Pulpitis crónica forma cerrada: ausencia de lesión cariosa, puede ser secundaria a una intervención operatoria, un traumatismo o una lesión periodontal que se extiende apicalmente. Dependiendo de la intensidad y de la duración del factor irritante, la pulpitis puede ser crónica desde un primer momento o hacerse crónica tras la remisión de las respuestas exudativas (agudas).
- Pulpitis crónica forma hiperplásica: esta inflamación crónica de la pulpa sometida a una exposición cariosa se caracteriza por una proliferación (hiperplasia) del tejido granulomatoso dentro de la cavidad cariosa.

CLASIFICACION DE LAS ENFERMEDADES PULPARES SEGUN S. COHEN

- a) Pulpa normal
- b) Pulpitis reversible
- c) Pulpitis irreversible

Asintomático (pulpitis hiperplásica, resorción interna, calcificación del canal)

Sintomática

- d) Necrosis pulpar

a) Pulpa normal: una pulpa normal es sintomática y produce una respuesta transitoria de débil a moderada a los estímulos térmicos y eléctricos. La respuesta cesa casi inmediatamente cuando el estímulo desaparece. El diente y el ligamento periodontal no generan una respuesta dolorosa cuando son percutidos o palpados. Las radiografías revelan un canal claramente delineado, que se afila suavemente hacia el ápex. Tampoco hay evidencia de calcificación o resorción de la raíz y la lamina dura esta intacta.

b) Pulpitis reversible: La pulpa esta inflamada hasta el punto que el estímulo térmico (habitualmente frío), causa una rápida y aguda respuesta hipersensible, que desaparece tan pronto el estímulo ha cesado. De otra manera la pulpa permanece sintomática. La pulpitis reversible no es una enfermedad; es un síntoma. Si el irritante cesa y la irritación pulpar es paliada, revertirá a un estado sin inflamación, que es asintomático.

Clínicamente, la pulpitis reversible se puede distinguir de la pulpitis irreversible sintomática de dos formas:

- La pulpitis reversible causa una respuesta dolorosa momentánea a los cambios térmicos, que cesa tan pronto como el estímulo (generalmente el frío) cesa. Sin embargo, la pulpitis irreversible causa

una respuesta dolorosa que tarda en irse después de que el estímulo (frío), haya cesado.

- La pulpitis reversible no genera dolor espontáneo (no provocado), la pulpitis irreversible, comúnmente si.
- c) Pulpitis irreversible: La pulpitis irreversible puede ser aguda, subaguda o crónica; puede a su vez parcial o total, infectada o estéril. Desde el punto de vista clínico, la inflamación aguda de la pulpa es sintomática. Si lo esta de forma crónica, generalmente es asintomático. Clínicamente la extensión de una pulpitis irreversible no puede ser determinada hasta que el ligamento periodontal este afectado. Los cambios dinámicos de la pulpa inflamada irreversiblemente son continuos; la pulpa puede pasar de un estado de reposo en su forma crónica a uno de agudización en cuestión de horas. La pulpitis irreversible puede presentarse en dos formas:
- Pulpitis irreversible sintomática: aunque no es frecuente, la pulpitis irreversible sintomática puede ser una conversión irreversible sintomática a un estado de reposo. La caries y los traumatismos son las causas mas comunes. Esta entidad patológica se identifica mediante una síntesis de la información completa proporcionada en la historia dental y una exposición radiográfica adecuada. Se considera como variante de la pulpitis irreversible sintomática a la pulpitis hiperplásica, resorción interna, calcificación del canal.
 - Pulpitis irreversible sintomática: La pulpitis irreversible sintomática se caracteriza por paroxismos de dolor espontáneo (no provocado), intermitentes o continuos. Los cambios repentinos de temperatura (a menudo con el frío) provocan episodios prolongados de dolor (que tarda en ceder, después de haber cesado el estímulo). En ocasiones, los pacientes comunican que un cambio postural (yacer acostado o inclinarse) provoca dolor y alteraciones del sueño. El dolor de una pulpitis irreversible sintomática es generalmente de moderado a grave, punzante

o apagado, localizado o referido. Las radiografías no son generalmente útiles en el diagnóstico de esta afección, aunque puede ayudar a identificar el diente sospechoso, en un estado avanzado puede resultar evidente en la radiografía el engrosamiento de la parte apical del ligamento del periodontal. El proceso infeccioso de la pulpitis irreversible sintomática puede empeorar tanto que puede provocar una necrosis pulpar.

- d) Necrosis pulpar: La necrosis, es decir, la muerte pulpar, resulta de una pulpitis irreversible no tratada, una lesión traumática o cualquier suceso que cause una interrupción prolongada del aporte sanguíneo a la pulpa.

Si los remanentes de la pulpa se licúan o se coagulan se evidencia una pulpa necrótica. La necrosis puede ser parcial o total. La necrosis parcial puede presentar algunos síntomas asociados con la pulpitis irreversible.

VIII. TERAPIA PULPAR EN DENTICION DECIDUA Y PERMANENTE JOVEN

La base del éxito de los tratamientos pulpares se basa en el diagnóstico acertado de la patología presente, lo cual implica la recolección de una serie de signos y síntomas que conforman el cuadro que nos permite identificar la lesión; sin embargo, esta labor en niños no es fácil, pues su historia clínica a menudo es confusa, especialmente en los más pequeños, pues ellos no saben discriminar sus sensaciones. Además, sus respuestas son vagas por las limitaciones de su lenguaje y la falta de orientación en el tiempo y el espacio, al cual añadimos la tendencia de algunos padres a exagerar el cuadro de síntomas que presenta el niño.

FACTORES A TOMAR EN CONSIDERACION PARA LA ELECCION DEL TRATAMIENTO PULPAR ⁽²⁶⁾

a. Estado físico del paciente.

Aunque las observaciones locales son de importancia extrema en la selección de casos para el tratamiento con pulpa vital, el odontólogo debe considerar también el estado físico del paciente. Investigadores como Glickman y Shklar creen que la protección pulpar exitosa depende, al menos en cierto grado, de la ausencia de alteraciones sistémicas que podrían ejercer efectos deletéreos sobre la pulpa.

En el caso de niños gravemente enfermos, la extracción del diente afectado luego de la pre medicación adecuada con antibióticos será el tratamiento de elección en lugar de la terapia pulpar. Los niños con afecciones que los hacen susceptibles a la endocarditis bacteriana subaguda o los que tengan nefritis, leucemia, tumores sólidos, neutropenia cíclica idiopática y todo estado que causa depresión cíclica o crónica de los granulocitos y los leucocitos polimorfonucleares, no deben ser sometidos a la infección aguda que produce el tratamiento de la pulpa.

b. Grado de aceptación al tratamiento del paciente niño

- El grado de cooperación del paciente y de sus padres, así como la motivación para someterse al tratamiento.
- El deseo y la motivación del paciente y de sus padres para mantener la salud y la higiene de la cavidad oral.
- La actividad de la caries y el pronóstico global de la rehabilitación oral.
- El estadio de desarrollo dental del paciente.
- El grado de dificultad previsto en cada caso en que se vaya a efectuar un tratamiento pulpar (con instrumentación) adecuado.
- El tratamiento del espacio interdental, resultado de extracciones previas, una maloclusión preexistente, anquilosis, ausencia congénita de dientes, así como la pérdida de espacio debida a una destrucción dental extensa por la caries y los residuos de la misma.
- Una extrusión excesiva del diente con afectación pulpar, debida a la ausencia de los dientes opuestos.

c. El estado de desarrollo dental

La afección pulpar profunda de un segundo molar temporal que compromete la cámara pulpar y que además se presenta con una gran destrucción de la corona del diente a una edad temprana (3 – 5 años), antes de la erupción de la primera molar permanente, requiere que el odontólogo se esfuerce para tratar que este diente se mantenga en la arcada hasta la odontiasis de la permanente.

d. El tiempo de permanencia de la pieza dental en la boca

Será necesario evaluar la edad dental del niño y no confiar en su edad cronológica. La cantidad de raíz que queda y la magnitud de la pérdida de tejido óseo circundante son factores influyentes en la decisión de extraer el diente o conservarlo en la arcada dental. Asimismo, será necesario confirmar la presencia del sucedáneo. (1).

e. El tipo de restauración posterior al tratamiento pulpar

No se podrá restaurar adecuadamente un diente cuyo proceso carioso haya destruido considerablemente la corona. Será contraproducente efectuar una pulpotomía en un diente que tiene una amplia destrucción coronaria, que abarca un espacio cercano al reborde de acero cromado o con otro material adecuado. (1).

f. El costo – beneficio del tratamiento

No se obtiene absolutamente nada con el éxito de un tratamiento pulpar, si es que la corona del diente afectado no recibe una restauración adecuada. Si noo puede ser preparada y hay una lesión irreversible en el tejido periodontal, no será necesario conservar el diente en la arcada dental desde el punto de vista del mantenimiento del espacio (1).

En estas condiciones, al efectuar el tratamiento pulpar sabiendo que estas piezas se van a perder por un mal diagnóstico, cabe preguntar ¿se deberá gravar la economía de los padres del niño? (1).

VALORACIÓN DEL PRONÓSTICO ANTES DE REALIZAR EL TRATAMIENTO

El proceso diagnostico de selección de los dientes que se deben tratar implica tener presente dos cuestiones. En primer lugar, se debe decidir si el diente tiene posibilidades de responder favorablemente al tratamiento pulpar específico para cada caso. En segundo lugar, ha de sopesarse la posibilidad de fracaso y las alternativas de tratamiento que tenemos ante ese nuevo reto (otra técnica de tratamiento pulpar más agresiva, una exodoncia y un manejo posterior de este espacio). Todo ello debe ser planteado con suficiente claridad al paciente y a sus padres⁽²⁶⁾.

8.1 TRATAMIENTOS PULPARES EN DIENTES DECIDUOS

RECUBRIMIENTO PULPAR INDIRECTO

El recubrimiento pulpar indirecto es definido como la aplicación de un medicamento sobre una delgada capa de remanente de dentina cariada, después de una profunda excavación, sin exposición de la pulpa. En 1961, Damele describió el propósito del recubrimiento pulpar indirecto como el uso de dentina reconstruida para prevenir la exposición pulpa ⁽²⁸⁾. El objetivo del tratamiento es evitar la exposición pulpar y la necesidad de medidas más invasivas de terapia pulpa, estimulando la pulpa para generar dentina reparadora debajo de la lesión cariosa. ⁽²⁹⁾ Esta técnica puede ser usada de dos formas, una sola fase o la más clásica dos fases. Luego se vuelve a re entrar después de un intervalo de 6 a 8 semanas para quitar cualquier restante caries en dentina en el sitio el final de la restauración ^{(30) (31)}.

DiMaggio, en un estudio histológico de dientes seleccionados para un tratamiento de recubrimiento pulpar indirecto, pudiendo haber exposición pulpar en el 75%, luego de inicialmente remover toda la caries. Usando criterio clínico, este mismo estudio muestra una tasa de fracasos de 1% en recubrimientos pulpares indirectos comparado con 25% de fracaso en recubrimientos pulpares directos. ⁽³²⁾ Sin embargo otro estudio histológico sube estos porcentajes de fracaso hasta 12% y 33%, respectivamente. Otros estudios muestran que el cuadro de enfermedad pulpa no puede ser valorado en base al criterio diagnóstico como historia de dolor, respuesta al cambio de temperatura, percusión y test electro pulpar. ^{(33) (34)}

REVISION HISTORICA

El concepto de recubrimiento pulpar indirecto fue descrito primero por Pierre Fauchard y reportado por John Tomes a mediados del siglo 18. John Tomes, sostiene que es mejor que quede una capa de dentina decolorada como protección de la pulpa y así no correr el riesgo de sacrificar el diente. ⁽³⁵⁾

Aunque tampoco estos dentistas pioneros se refieren a cualquier medicamento específico para la dentina reblandecida, ellos reconocían la capacidad de cura de la pulpa. W. D. Miller propone varios antisépticos, pudiendo ser usados para desinfectar la dentina ⁽³⁶⁾

FUNDAMENTACION

El recubrimiento pulpar indirecto se basa en el conocimiento de descalcificación de la dentina que precede a la invasión bacteriana dentro de la dentina. ⁽³⁷⁾⁽³⁸⁾ Esta técnica consiste en quitar la capa externa la caries en dentina, es aquí donde se concentran la mayoría de microorganismos, reduciendo la continua desmineralización de las capas profundas de dentina por las toxinas bacterianas, y sellando la lesión hasta permitir que la pulpa genere dentina reparadora. ⁽²⁷⁾

Fusayama y colaboradores demostraron que en caries aguda, hay decoloración de la dentina lejos del avance de los microorganismos, a 2mm de la reblandecida o decolorada dentina, estando no infectada. ⁽³⁸⁾

En un posterior estudio, Fusayama fundamenta que en caries de dentina, efectivamente consiste de dos capas, teniendo diferentes estructuras ultra microscópicas y sustancias químicas. La capa externa de la caries es irreversible su desnaturalización, infectada, siendo incapaz de remineralizar y pudiendo ser quitada. La capa interna de caries es reversible su desnaturalización, no esta infectada, es capaz de ser remineralizada y puede ser conservada. Las dos capas se pueden distinguir clínicamente por la solución básica de fuchsin. ⁽³⁹⁾

Whitehead y colaboradores compararon profundas cavidades en dientes temporales y permanentes, quitado la dentina reblandecida del piso de la cavidad, encontraron en 51.5% de los dientes permanente libre de todo signo de microorganismos y más 34% tenían de 1 a 20 secciones de dentina tubular infectada. Sin embargo, los dientes temporales muestran más alto porcentaje de bacteria en el piso de la cavidad después de quitado todo la dentina reblandecida. ⁽⁴⁰⁾

Esos resultados son compartidos por Shovelton, quien sostiene aunque las capas profundas desmineralizadas de dentina están generalmente libre de infección, la posibilidad de que un poco de dentina tubular contenga microorganismos existe, especialmente en dientes temporales. ⁽⁴¹⁾

Así una remoción clínica completa de caries dentina no necesariamente asegura que toda la dentina tubular infectada fue removida. Sin embargo, la presencia de dentina reblandecida no necesariamente indica infección. ⁽²⁷⁾

Rayner y Southam, en un estudio de caries en dientes temporales, sostienen que la profundidad de inflamación pulpar como respuesta a la penetración bacteriana a la dentina, puede ser a 0.6mm en proximidad a la pulpa, algunos cambios ocurren en 1.8mm de proximidad pulpar ⁽⁴²⁾ Massler considera que las reacciones pulpares producto de lesiones cariosas profundas son resultado de toxinas bacterianas y no a la presencia de bacteria. ⁽⁴³⁾

Massler y Pawlak usan los términos “afectada” y “infectada” para describir la reacción pulpar producto de una caries profunda. ⁽⁴⁴⁾ Un estudio histológico muestra la “afectada” pulpa, debajo de una lesión cariosa profunda con una delgada capa de dentina entre la pulpa y el frente bacteriano, estando a menudo inflamada y es doloroso pero no demostrado un contenido de bacterias. Sin embargo, cuando un número importante de bacteria están dentro la “infectada” pulpa, hay una microscópica exposición de caries en dentina.

Canby y Bernier concluyeron que las capas profundas de dentina cariada impiden la invasión bacteriana a la pulpa por causa de la naturaleza ácida de la dentina afectada. ⁽⁴⁵⁾

Los resultados de estos estudios indican la presencia de tres capas de dentina en una lesión caries: la primera: Una necrótica, blanda, capa externa dentina marrón, abundante en bacteria y no es doloroso de retirar; la segunda: una firme, capa dentina decolorada con menos bacterias pero es doloroso de retirar, sugiriendo la presencia de fibras odontoblásticas; y la tercera: una dura, capa profunda de dentina decolorada con una mínima cantidad de invasión bacteriana, es doloroso hasta a la instrumentación. ⁽²⁷⁾

RESPUESTA AL TRATAMIENTO

Sayegh fundamenta tres marcados tipos de nuevo dentina en respuesta al recubrimiento pulpar indirecto: ⁽²⁶⁾ dentina fibrilar 2 meses post - tratamiento, ⁽²⁷⁾ presencia de dentina globular durante los primeros 3 meses, y ⁽²⁸⁾ dentina tubular. ⁽⁴⁶⁾

En este estudio de 30 dientes temporales y permanentes, Sayegh sostiene que la nueva dentina se forma rápido en dientes con finas capas de dentina remanente, después de la preparación de la cavidad. Él también sostiene que la longevidad del tratamiento aumentada la formación de dentina. ⁽⁴⁶⁾

El diagnóstico del tipo de caries influye en el tratamiento de recubrimiento pulpar indirecto. En las lesiones más activas de la caries, los microorganismos se encuentran en las capas externas de caries, siendo las capas profundas decalcificadas parcialmente libre de bacteria.

La lesión detenida, el capas superficie no siempre están contaminadas, especialmente donde la superficie es dura. En las profundas capas hay bastante esclerótica libre de microorganismos. ⁽⁴⁷⁾

Las caries profundas en dentina son aun más resistentes a la descomposición por ácidos y a la proteólisis que en la dentina normal. Esto fue especialmente cierto en caries detenida ⁽⁴⁸⁾ ⁽⁴⁹⁾

PROCEDIMIENTO PARA EL RECUBRIMIENTO PULPAR INDIRECTO ⁽²⁷⁾

La selección del caso se basa en la evaluación clínica y radiográfica para probar la vitalidad de la pulpa es fundamental para éxito. Sólo los dientes libres de signos y síntomas irreversibles deberían ser considerados para el recubrimiento pulpar indirecto. ⁽²⁷⁾

INDICACIONES La decisión de proceder con el recubrimiento pulpar indirecto debería estar basada en lo siguiente:

1. Historia

- a.** Leve malestar al estímulo térmico y químico.
- b.** Ausencia de dolor espontáneo.

2. Examen Clínico

- a.** Lesión cariosa grande.
- b.** Ausencia de linfadenopatias
- c.** Apariencia normal de la gingiva adyacente
- d.** Color normal del diente.

3. Examen radiográfico

- a.** Lesión cariosa en proximidad a la pulpa.
- b.** Apariencia normal de la lámina dura.
- c.** Espacio periodontal normal
- d.** No imágenes radiolúcidas interradiculares o periapicales

CONTRAINDICACIÓN:**1. Historia**

- a.** Dolor Agudo y penetrante que persiste después de retirar el estímulo.
- b.** Prolongado dolor espontáneo, particularmente nocturno.

2. Examen Clínico

- a.** Excesiva movilidad dental
- b.** Fístula en la gingiva aproximadamente en las raíces de los dientes.
- c.** Dientes decolorados
- d.** No hay respuesta a las pruebas de vitalidad pulpar.

3. Examen radiográfico

- a. Lesión cariosa con aparente exposición pulpar
- b. Lámina dura interrumpida
- c. Ensanchamiento del ligamento periodontal.
- d. Imágenes radiolúcidas en los ápices o en las áreas de furcación.

Si las indicaciones son apropiadas para el recubrimiento pulpar indirecto, dicho tratamiento podrá ser realizado de dos formas, en una sola fase o la más clásica de dos fases

Técnica de dos fases

Primera fase

1. Administrar anestesia local y aislar con un dique de goma.
2. Establecer contorno de la cavidad con pieza de mano de alta velocidad.
3. Quitar la mayoría de dentina blanda necrótica, infectada, sin exposición el pulpar, con una fresa redonda con pieza de mano de baja velocidad.
4. Quitar la caries en dentina periférico con una cureta afilada. Lavar la cavidad y secar con bolitas de algodón.
5. Cubrir el resto de dentina afectada con hidróxido calcio.
6. Llenar el resto de la cavidad con un cemento ZOE reforzado (IRM Dentsply - Caulk, Milford) o un cemento ionómero vidrio para realizar un buen sellado.
7. Dejar esta cavidad sellada durante 6 a 8 semanas.

Segunda fase

Si el diente esta asintomático, los tejidos blandos circundantes están libres de hinchazón, y el sellado temporal está intacto, la segunda fase puede ser realizada:

1. La radiografía Bitewing de los dientes tratados deben mostrar dentina reparativa.
2. Administrar anestesia local y aislar con un dique de goma.
3. con cuidado retirar todo el material de relleno temporal, especialmente el hidróxido calcio que rellena el piso de la cavidad.
4. El restante de caries en dentina debe aparecer deshidratado y escamoso y debería ser fácilmente quitado. El área alrededor de la potencial exposición debería aparecer blanquecina y blanda, esto es predestina, no removerlo.
5. La cavidad debe ser lavada y suavemente secada.
6. Cubrir el piso de la cavidad con hidróxido de calcio.
7. Llenar el resto de la cavidad con un cemento ZOE reforzado o un cemento ionómero vidrio y colocar la restauración final al diente.

Técnica de una fase

El valor de re-entrada y re-excavación ha sido cuestionado por algunos odontólogos cuando numerosos estudios informan las tasas de éxito de recubrimiento pulpar indirecto con hidróxido de calcio que van de 73 a 98%. Sobre esta base, la necesidad de descubrir dentina residual para remover la dentina deshidratada y ver cambios en la esclerótica ha sido cuestionada. La segunda entrada da a la pulpa un riesgo potencial de exposición debido a excesivamente re-excavación. ⁽⁵⁰⁾

Leung et al. ⁽⁵¹⁾ y Fairbourn y colaboradores ⁽⁵²⁾ han estado capaz de demostrar una importante disminución de bacteria en lesiones profundas de caries después de ser recubiertos con hidróxido calcio (Dycal, Dentsply - Caulk

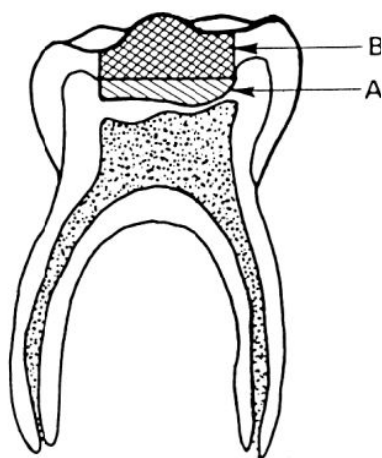
Milford) o un cemento modificado ZOE (IRM) por períodos de 1 hasta 15 meses.

Estos investigadores propuesto que la re - entrada hasta quitar el mínimo residuo de caries en dentina después del recubrimiento con hidróxido calcio, no es necesario para la restauración final manteniendo el sellado y el diente asintomático.

Después de preparar la cavidad, si toda la caries en dentina es retirada excepto en la porción donde se podría exponer la pulpa, la re - entrada podría ser innecesaria ⁽⁵⁰⁾

Sin embargo, si el odontólogo deja una considerable cantidad de caries en dentina debido a la sintomatología del paciente la re - entrada se recomienda para confirmar la presencia de dentina reparativa y el estado de exposición pulpar.

Si la exposición pulpar ocurre durante re - entrada, una técnica de terapia pulpar más invasiva como un recubrimiento pulpar directo o una pulpotomía es lo indicado. ⁽²⁷⁾



A: Hidróxido de Calcio y/o óxido de zinc eugenol

B: restauración temporal

RECUBRIMIENTO PULPAR DIRECTO

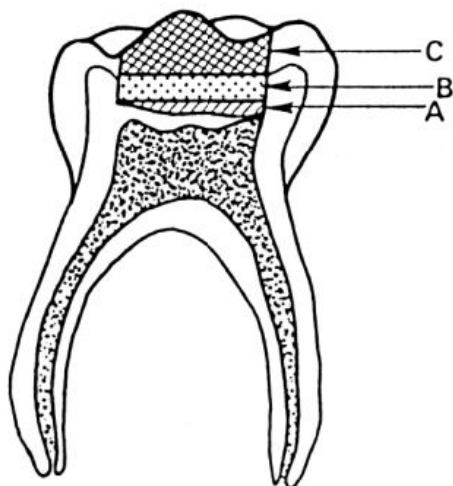
El recubrimiento pulpar directo implica la colocación de un agente biocompatible en los tejidos sanos pulpares que se ha expuesto inadvertidamente durante la remoción de caries o por una lesión traumática ⁽⁵³⁾

El objetivo del tratamiento es sellar el pulpa contra la filtración bacteriana, establecer la formación de un puente dentinario en el sitio de la exposición, y mantener la vitalidad de la pulpa subyacente ⁽⁵²⁾

SELECCIÓN DE CASO

El éxito del recubrimiento pulpar directo depende de la salud de la pulpa coronal y radicular y estar libre de la invasión bacteriana ^{(54) (55)}

El odontólogo debe basarse en la apariencia física de la pulpa y de los tejidos expuestos, evaluación radiográfica y el diagnóstico con pruebas para determinar la vitalidad pulpar.



A Material de recubrimiento que abarca la exposición pulpar y el suelo de la cavidad.

B Base protectora con cemento óxido de zinc – eugenol

C Restauración con amalgama.

INDICACIONES

La selección del caso se basa en la evaluación clínica y radiográfica para probar la vitalidad de la pulpa es fundamental para éxito. Sólo los dientes libres de signos y síntomas irreversibles deberían ser considerados para el recubrimiento pulpar directo. La clásica indicación para el recubrimiento pulpar

directo son las exposiciones mecánicas rodeadas por dentina que produce sonido a la exploración. ⁽²⁷⁾

El tejido de la pulpa expuesta debe ser brillante en color rojo y tener una ligera hemorragia que es fácilmente controlada con bolitas de algodón y aplicando una mínima presión. Frigoletto señaló que las pequeñas exposiciones con un buen suministro de sangre tienen las mejores posibilidades de curación. ⁽⁵⁶⁾

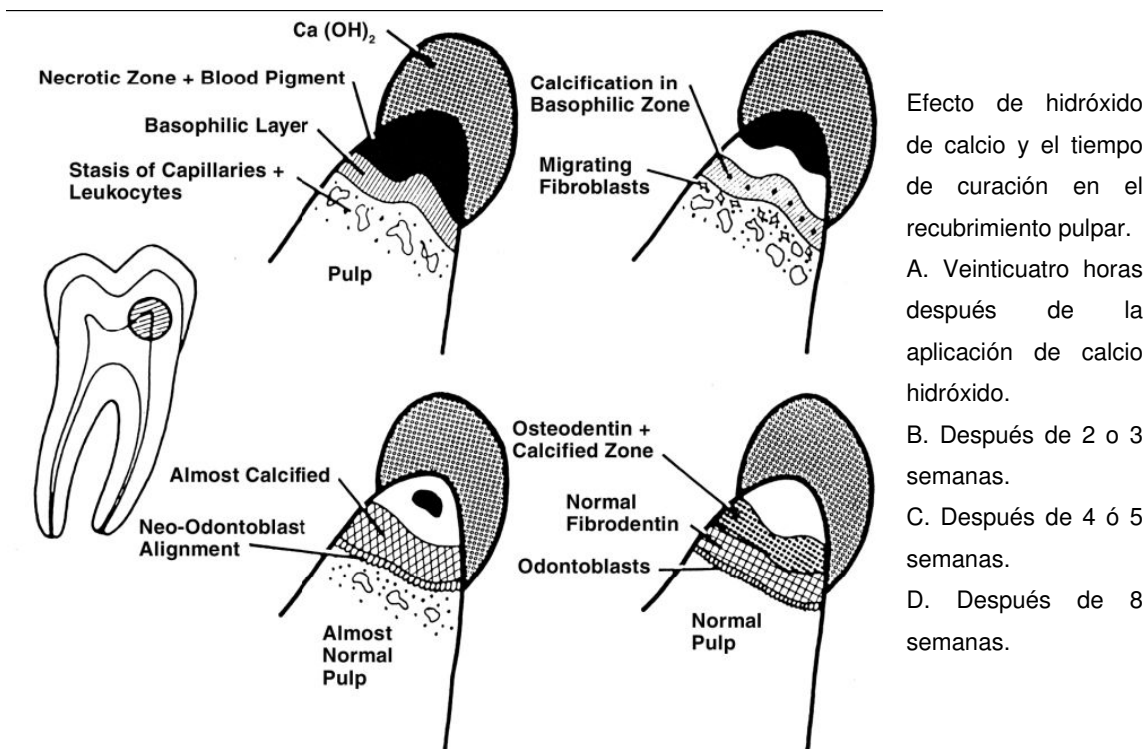
Aunque es impreciso el término "pequeñas exposiciones" deben tener la menor tamaño para reducir posibilidad de acceso de bacterias. Se señala una limitación para la técnica a exposiciones con diámetros de menos de 1 mm.

Sin embargo, Stanley determinó que el tamaño de la exposición es menos importante que la calidad de la técnica de recubrimiento en evitando la contaminación y el trauma mecánico al sitio de exposición y una cuidadosa aplicación del medicamento hasta la hemostasia controlada por tejido pulpar ⁽⁵⁵⁾. igualmente es importante la calidad de la restauración temporal o permanente para evitar microfiltraciones.

CONTRAINDICACIÓN

La contradicción para el recubrimiento pulpar directo incluye:

1. Dolor espontáneo y nocturno
2. Excesiva movilidad dentaria.
3. Ligamento periodontal ensanchado.
4. Evidencia radiográfica de degeneración en zonas periradiculares y en furca.
5. Incontrolable hemorragia al momento de la exposición.
6. Exudado purulento o seroso al momento de la exposición.



Efecto de hidróxido de calcio y el tiempo de curación en el recubrimiento pulpar.

A. Veinticuatro horas después de la aplicación de calcio hidróxido.

B. Después de 2 o 3 semanas.

C. Después de 4 ó 5 semanas.

D. Después de 8 semanas.

EL ÉXITO CLINICO

Las principales características para un cuadro clínico exitoso en un recubrimiento pulpar directo son: ⁽²⁶⁾ mantenimiento de la vitalidad de pulpa, ⁽²⁷⁾ falta de sensibilidad o dolor, ⁽²⁸⁾ mínima respuesta inflamatoria de pulpa ⁽²⁹⁾ ausencia de signos radiológicos de cambios distróficos.

Kennedy y Kapala atribuyen el alto contenido celular de los tejidos de la pulpa como responsable del fracaso del recubrimiento pulpar directo ⁽⁵⁷⁾, las células mesenquimales indiferenciadas pueden dar lugar a células odontoclasticas como respuesta a procesos de caries profundas o al material de recubrimiento pulpar dando como resultado una reabsorción interna, por el alto contenido celular de la pulpa, la respuesta inflamatoria y la intensidad se aumenta. Para algunos investigadores el recubrimiento pulpar esta contraindicado en dientes primarios ^{(31) (58) (59)}

Starkey y otros que se sienten un alto grado de éxito con recubrimiento pulpar en la dentición temporal puede lograrse en casos cuidadosamente seleccionados mediante criterios específicos y métodos de tratamiento. ^{(60) (61)}

CONSIDERACIONES AL TRATAMIENTO

Kalins Frisbee han demostrado que restos de la dentina infectada y necrótica son invariablemente empujados a la pulpa expuesta durante las últimas etapas de remoción de caries. Estos restos pueden impedir la cicatrización en la zona causando más inflamación de la pulpa y el encapsulamiento de los restos de la dentina.

Por lo tanto, se debe ser prudente para eliminar las zonas periféricas de caries, antes de comenzar la excavación donde una exposición pudiera ocurrir. Cuando se produce una exposición, el área debe estar debidamente lavada con soluciones no irritantes para mantener la humedad en la pulpa.

La hemorragia en el sitio de exposición puede ser controlada con bolitas de algodón y presión. Un coágulo de sangre no se debe permitir después del cese de la hemorragia de la exposición del sitio, ya que impedirá la recuperación de la salud pulpar. ⁽⁶³⁾

El material para el recubrimiento pulpar directo debe directamente en contacto con tejido de la pulpa para ejercer una respuesta y reparación del puente dentinario. Hemólisis de los eritrocitos da como resultados en un exceso de hemosiderina y un infiltrado de células inflamatorias, lo que prolonga la curación de la pulpa. ⁽⁶⁰⁾

Si hay una exposición amplia la recomendación es que el sitio de exposición se amplíe por limitación del recubrimiento pulpar directo para la técnica conocida como pulpotomía

La ampliación responde a tres objetivos: ⁽²⁶⁾ eliminar tejido inflamado y / o infectado en las zonas expuestas; ⁽²⁷⁾ que facilita la eliminación de caries y desechos, especialmente los restos de la dentina, y ⁽²⁸⁾ que garantiza contacto íntimo de los medicamento con los tejidos de la pulpa sanos por debajo del sitio de exposición.

La contaminación bacteriana. Watts y Paterson ⁽⁶⁴⁾ Cox ⁽⁴⁰⁾ y ambos han hecho hincapié en que la microfiltración bacteriana bajo diversas restauraciones causa daños pulpaes en lesiones profundas, no las propiedades tóxicas de los liners y / o materiales restauradores.

El éxito de los procedimientos de recubrimientos pulpaes depende de prevención de microfiltración por un sellado adecuado de la restauración. Cox et al. Han demostrado que la curación de pulpa es más dependientes de la capacidad de la limitación material para prevenir microfiltración bacteriana en lugar de las propiedades específicas de los materiales en sí mismos

Muchos medicamentos y los materiales se han propuesto para cubrir las exposiciones pulpaes e iniciar la cicatrización del tejido y / o reparación de la estructura dura. El Hidróxido de calcio, de una u otra forma, ha sido señalado por muchos de autores como el medicamento de elección para exposiciones pulpaes.⁽⁴⁶⁾

Los antibióticos, la calcitonina, el colágeno, los corticosteroides, cianoacrilato, formocresol, y el fosfato tricálcico cerámico reabsorbible también han sido investigadas, con diversos grados de éxito. Estos compuestos, con la excepción de formocresol, no han tenido suficiente impacto clínico para que se adopte como el material de elección en recubrimiento pulpar directo, especialmente en los grupos de edad pediátrica.⁽²⁷⁾

El Hidróxido de calcio produce necrosis de coagulación al contacto con la superficie de de la pulpa. El tejido entonces se diferencia en odontoblastos, que elaboran una matriz en alrededor de 4 semanas.⁽⁴⁵⁾ Esto da lugar a la formación de un puente de dentina reparativa, causada por la calidad altamente alcalina de hidróxido de calcio, que tiene un pH de 11 a 12⁽⁷¹⁾ Stanley ha señalado que los efectos de hidróxido de calcio en el puente de dentina se producen sólo cuando el agente está en contacto directo con tejido pulpar sano.⁽⁵⁵⁾

Tamburic et al. resumió los efectos mineralizantes del calcio hidróxido, que incluyen la activación celular de adenosin trifosfato resultantes del ion hidroxilo de calcio y el aumento de alcalinidad en el proceso de mineralización⁽⁷²⁾

Yoshiba et al. suministró pruebas de inmunofluorescencia de la posible contribución de hidróxido de calcio en la diferenciación de los odontoblástica. Encontraron mayores cantidades de fibronectina, una glicoproteína extracelular implicados en la diferenciación celular, entre la migración de los fibroblastos y los recién formados odontoblastos, zonas de la formación inicial del puente de calcificación en respuesta al calcio hidróxido.

Señalaron que a pesar de hidróxido de calcio no es único en iniciación de dentinogénesis de reparación, ha demostrado la más rápida formación de dentina tubular en comparación con el fosfato de calcio cerámico y el fosfato tricálcico. ⁽⁷³⁾

El Hidróxido de calcio tiene una acción antibacteriana significativa, que ha sido identificado como un beneficio adicional a los procedimientos de recubrimiento. ^{(74) (75)}

Estrela et al. resumen las propiedades antibacterianas de hidróxido de calcio, que incluyen hidrólisis de la pared celular lipopolisacárida bacteriana, neutralizar endotoxinas bacterianas, y la reducción de organismos anaeróbicos a través de la absorción del dióxido de carbono. ⁽⁷⁶⁾

Existe cierta controversia en cuanto a la fuente de iones de calcio necesarios para la reparación de puente dentinario en la sitio de exposición. Sciaky y Pisanti ⁽⁷⁷⁾ y Attalla y Noujaim ⁽⁷⁸⁾ demostrado que los iones de calcio del material de recubrimiento no participaron en la formación del puente.

Stark y sus colegas, sin embargo, creen que iones de calcio del medicamento de recubrimiento entran en la formación puente. ⁽⁷⁹⁾ Holland et al. Proporcionaron más pruebas en apoyo de este concepto. ⁽⁸⁰⁾

Seltzer y Bender identificado el potencial osteogénico del hidróxido de calcio. Es capaz de inducir calcificación, metamorfosis, lo que resulta en la destrucción de la pulpa cameral y canales radiculares. Este hecho ha suscitado preocupación entre investigadores. ⁽⁸¹⁾

Lim y Kirk, en una extensa revisión de la literatura sobre recubrimiento pulpar directo, encontró poco sustento para obliteración pulpa interior, y siendo la resorción la mayor complicación del recubrimiento pulpar. ⁽⁶²⁾

Aunque la resorción interna se ha documentado después de pulpotomias con hidróxido de calcio en la dentición temporal, no parece ser un problema en los dientes permanentes. ⁽⁵²⁾

Jeppersen, en una investigación a largo plazo mediante un estudio de una mezcla cremosa de hidróxido de calcio en pulpas expuestas de dientes primarios, informó de un 97,6% de éxito clínico y 88,4% éxito histológico. ⁽⁵⁷⁾

Aunque las pastas de hidróxido de calcio han demostrado ser eficaces en la formación de puentes de dentina, su más alto pH, solubilidad en agua, y la falta de una fuerte barrera física, han llevado a los fabricantes a introducir los

cementos de hidróxido de calcio modificados que sean más duros y endurezcan rápidamente para los revestimiento de las cavidades y recubrimiento pulpar. ⁽⁵²⁾

EL PAPEL DEL HIDROXIDO DE CALCIO (83)

La combustión de piedra caliza a 1 200 °C produce óxido de calcio (CaO) y anhídrido carbónico (CO₂). El óxido de calcio se hidrata obteniéndose el hidróxido de calcio (Ca(OH)₂) que es un polvo blanquecino, inodoro de baja solubilidad en agua e insoluble en alcohol. Tiene un peso molecular de 74.08 g y un pH fuertemente alcalino que oscila entre 12.5 y 12.8.

Las principales propiedades del hidróxido de calcio provienen de su disociación iónica en Ca⁺⁺ y OH⁻ que tiene lugar tanto en tejido vivo como en el tejido necrótico infectado de bacterias posee un gran efecto antibacteriano, que unido a su gran alcalinidad proporciona un medio ideal para inducir el desarrollo de una barrera de tejido duro mineralizado.

El hidróxido de calcio fue descrito por primera vez en 1838 para uso odontológico por Nygren. Casi un siglo más tarde, en 1930, Hermann lo usó como protector pulpar. Ocho años después, Teuscher y Zander comprobaron que induce la formación de un puente (le dentina secundaria. En 1964 Kaiser lo mezcló con paraclorofenol alcanforado (CMCP) y lo utilizó como inductor del cierre apical. En 1966 Frank lo popularizó al ser el componente clave de la técnica que presento respaldada por el éxito de diversos casos clínicos, de forma que ha llegado hasta nosotros como Técnica de Frank.

El propio Frank dice que el valor del hidróxido de calcio reside no sólo en sus propiedades sino también en lo fácil que es de obtenerse, de ser preparado, de reabsorberse y de ser eliminado.

Su mecanismo de acción continúa siendo desconocido, si bien parece que su pH tan alcalino favorece la formación de complejos de fosfato cálcico que estimulan la calcificación y neutraliza los ácidos producidos por los osteoclastos. Esta alcalinidad parece ser también la responsable de su efecto neutralizante en reacciones inflamatorias, favoreciendo así la cicatrización ósea y la capacidad inductora de la formación de tejido duro.

Sin embargo, se han usado otros productos igualmente alcalinos (hidróxido de bario, hidróxido de amonio, etc.) y no se han logrado resultados satisfactorios con ninguno de ellos.

El hidróxido de calcio posee además una gran capacidad osteogénica pues estimula el paso de células mesenquimales indiferenciadas a cementoblastos, que son los responsables de la cementogénesis; además activa las fosfatasa alcalinas y las ATPasas, esenciales en la formación de tejido duro.

El hecho de que la vaina de Hertwig posea una gran capacidad de autodefensa frente a la infección, indica que si aún pudiesen quedar odontoblastos vitales, ante la mejoría alcalina del medio, generarían dentina, depositándose nuevo cemento sobre ella. Así que podría encontrarse incluso un cierre apical normal. Dependiendo del estado remanente en que se encuentre la vaina de Hertwig durante el tratamiento de apicoformación de la raíz, se podrá encontrar la barrera neo formada situada como propio cierre apical o incluso algunos milímetros inferiores al mismo. Esto es lo que ha dado lugar a los diversos tipos de cierre apical descritos en diferentes textos endodónticos.

De todas formas, la barrera osteocementaria (habitualmente denominada tejido duro), en cortes histológicos analizados al microscopio ha demostrado tener cierto grado de porosidad, hecho que mueve a recomendar el tratamiento convencional con gutapercha tan pronto como esta barrera se haya formado.

PULPOTOMIA

- Definición

La pulpotomía consiste en la remoción quirúrgica de la pulpa coronaria vital inflamada hasta la porción de ingreso de los conductos radiculares, y luego, en la colocación de una droga o medicamento en el piso de la cámara pulpar, sobre los tejidos remanentes radiculares, a fin de fijarlos o mantenerlos (84).

- Fundamento

La justificación de este procedimiento radica en el hecho de que el tejido pulpar coronal, situado junto a la exposición por caries, suele contener microorganismos así como presentar signos inflamatorios y degenerativos ⁽⁸⁵⁾.

- Indicaciones

- Dientes vitales con pulpa expuesta por caries o por traumatismo dental, sin historia de dolor espontáneo.
- Piezas dentales sin reabsorción radicular, interna o externa.
- Dientes sin movilidad patológica.
- Cuando a la apertura de la cavidad pulpar los conductos pulpares se encuentran normales (control de la hemorragia).
- Dientes sin sensibilidad a la percusión.
- Dientes con reabsorción radicular fisiológica menor o igual al 30% de la longitud de la raíz.
- Dientes que después del tratamiento pulpar puedan ser restaurados adecuadamente. ⁽⁸⁴⁾

- Contraindicaciones

- Dientes con historia dolorosa crónica.
- Dientes con movilidad patológica.
- Dientes con procesos infecciosos apicales y/o interradiculares.
- Reabsorción radicular extensa avanzada.
- Dientes que presentan fístulas.
- Dientes con hemorragia no controlable por presión, después de la remoción de la pulpa cameral.
- Dientes que no presentan sangrado pulpar.
- Cuando hay reabsorción radicular del diente temporal y el permanente no se encuentra cubierto por hueso alveolar.
- Piezas dentales con reabsorción interna de los conductos radiculares.
- Pacientes con mal estado de salud general o con enfermedades tales como: hemofilia, leucemia, pielonefritis, cardiopatías, diabetes, etc ⁽⁸⁴⁾.

- Materiales de relleno
 - Formocresol
 - Glutaraldehido
 - Sulfato férrico
 - Hidroxido de calcio
 - MTA (agregado trióxido mineral)
 - Proteína morfogenética

PULPOTOMÍA CON FORMOCRESOL

La pulpotomía con formocresol fue ideada por Buckley en 1904 y actualmente es todavía la técnica más utilizada. El formocresol produce sobre la pulpa radicular un primera zona amplia de fijación acidófila, luego una amplia zona de coloración pálida con menor definición celular y fibrosa (atrofia) y, a continuación, una amplia zona de células inflamatorias que se extiende hasta la parte más apical, donde encontramos tejido pulpar sano.

Al formocresol se le atribuyen problemas de toxicidad sistémica y un potencial inmunogénico, mutagénico y carcinogénico, aunque la toxicidad sistémica no se ha estudiado en humanos, en animales de estudio se ha comprobado que el formaldehído se acumula en pulpa y dentina difundándose a través de la dentina, y periápice hasta alcanzar ligamento periodontal y hueso periapical. Varios estudios han demostrado cambios en órganos internos como riñón e hígado a causa de la distribución sistémica del fármaco. ⁽⁸⁸⁾.

Fórmula del formocresol de Buckley: formaldehído 19%, tricresol 35%, glicerina 25% y agua 21%.

Ventajas y desventajas de la pulpotomía con formocresol

De la acción local de este medicamento, se ha demostrado la distribución sistémica de una molécula potencialmente tóxica, mutagénica y/o carcinogénica, que ha obligado a los investigadores a evaluar la reacción riesgo/beneficio del formocresol.

Sin embargo, los efectos citotóxicos atribuidos a esta droga no son del todo claros y se han basado en criterios subjetivos. Además se han querido extrapolar resultados obtenidos en pruebas de laboratorio a la realidad de la clínica, pero utilizando grandes cantidades del medicamento.

El problema principal de tipo local atribuido al formocresol es que no se puede controlar la profundidad de penetración del medicamento, lo que puede producir irritación crónica en la zona que se desea curar. El formocresol fija la porción más coronaria de la pulpa radicular, pero en el tejido apical supuestamente vital, se ha encontrado cierto grado de inflamación.

PULPOTOMÍA CON GLUTARALDEHIDO

El glutaraldehído o aldehído glutámico se introdujo en pulpotomías de dientes temporales en 1973. Este compuesto se emplea por su capacidad para fijar los tejidos así como su poder antiséptico ⁽⁸⁷⁾. Las autorradiografías de glutaraldehído marcado con isótopos radioactivos evidencian que el compuesto no perfunde el tejido pulpar hasta el ápice, tiene menor distribución sistémica y es eliminado del organismo antes de 3 días. Su acción citotóxica sobre los fibroblastos pulpares es de entre 15-20 veces menos que el formocresol. ⁽⁸⁸⁾

Hay dos tipos de glutaraldehído: 1) el alcalino o tamponado, que es más potente y una vez activado tiene una duración de 15 – 30 días y 2) el ácido que tiene una vida inicialmente ilimitada. En la práctica se emplea al 2% puesto que no se han encontrado diferencias al utilizarlo al 2% o al 5%, ni en la forma alcalina o ácida; además al 2% es más manejable y menos irritante ⁽⁸⁷⁾.

PULPOTOMÍA CON SULFATO FÉRRICO

El sulfato férrico se ha utilizado al 15.5% (Astringedent®) y actualmente al 20% (Viscostat®). Este compuesto de hierro se utiliza por su acción fuertemente hemostática y su efecto bactericida moderado, pero no tiene acción fijadora de tejidos o momificante ⁽⁸⁷⁾.

PULPOTOMÍA CON HIDRÓXIDO DE CALCIO

La técnica con hidróxido de calcio fue propuesta por primera vez por Hermann en 1930 y es después de la técnica con formocresol la más antigua. Actualmente se sigue enseñando en los países nórdicos ⁽⁸⁷⁾.

PULPOTOMÍA CON MTA

El Agregado trióxido mineral (MTA), es un cemento muy prometedor en el campo de la endodoncia. Fue utilizado por Food and Drug Administration

(Departamento del Ministerio de Sanidad de los Estados Unidos) en 1998 y comenzó a utilizarse en pulpotomías de dientes temporales en 2001. el preparado que se emplea es el gris dado que el blanco tiene peores resultados (87).

Este material está formado en un 75% por compuestos cálcicos, principalmente silicato tricálcico y aluminato tricálcico, así como por óxido de bismuto en un 20%, sulfato de calcio dihidratado y sílica cristalina en un 4,4% y residuos insolubles en un 0,6%^{17**,19,21-23}. El MTA posee varias características que nos hacen pensar que podría ser útil en los tratamientos de pulpotomía en los dientes temporales. Se ha demostrado que es un material biocompatible, que presenta un pH básico de 12,5 de media y que tiene una gran capacidad de sellado, características que favorecen el proceso de curación pulpar, la reducción de infección bacteriana y la formación de dentina reparativa^{17**,19,20-24}. Además, el MTA posee otras propiedades tales como su radiopacidad, que permite su control radiográfico^{16**,17*,21,23,24}, un nivel de resistencia a la compresión suficiente para ser material de relleno de la cámara pulpar siempre que esta sea sellada además con otro material^{16**,17**,21-23} y una baja solubilidad^{17**,21}, lo que permitiría su permanencia en el tiempo de forma estable en la cámara pulpar (86)

PULPECTOMIA

- Definición

El término pulpectomía denota eliminación completa de la pulpa dental. Cuando se emplea para describir un procedimiento en dientes primarios, el vocablo también significa obturación del conducto radicular con material reabsorbible y fisiológicamente tolerable (89).

- Fundamento

No es recomendable dejar sin tratamiento las infecciones de los dientes temporales, puesto que pueden drenar y permanecer asintomáticos durante un período de tiempo indefinido. Estos dientes son fuente de infección y, por lo tanto, han de tratarse adecuadamente o bien extraerlos (85).

- Indicaciones

- En dientes con caries profundas, y con exposición pulpar e historia dolorosa espontánea.
 - piezas dentales con procesos inflamatorios pulpares-radiculares cuyos conductos seas accesibles.
 - En dientes en los que la excresis de la pulpa coronal presenta un sangrado excesivo del conducto radicular pulpar.
 - En dientes con una buena estructura radicular y cuya corona tenga la posibilidad de ser restaurada adecuadamente.
 - Cuando no hay pérdida de hueso de sostén debida a patología radicular presente.
 - En dientes en los que la reabsorción radicular no abarque más de un tercio de su longitud ⁽⁸⁴⁾.
- **Contraindicaciones**
 - En dientes en los que el examen radiográfico muestre perforación del piso pulpar, o que en el momento de retirar la pulpa coronal se lesione el fondo de la cavidad.
 - Cuando hay reabsorción radicular mayor de un tercio de su longitud o en casos de extrema destrucción coronaria que no permita su restauración.
 - En piezas dentales que tengan pérdida de soporte óseo.
 - En pacientes con enfermedades sistémicas y/o hemofilia, leucemia, pielonefritis, cardiopatías, etc ⁽⁸⁴⁾.

- **Materiales de relleno**

Para la obturación de los conductos en la pulpectomía, se han de utilizar materiales reabsorbibles que acompañen a la rizólisis y no sean irritantes para los tejidos periodontales ni para el germen del diente permanente. Los materiales de obturación que se utilizan fundamentalmente son la pasta de óxido de zinc-eugenol y la pasta yodoformica mezclada con hidróxido de calcio ⁽⁹⁰⁾.

8.2 TRATAMIENTOS PULPARES EN DIENTES PERMANENTES JOVENES

TERAPIA PULPAR DE DIENTES INCOMPLETAMENTE FORMADOS

La patología pulpar como secuela de caries o de lesión traumática puede interferir en la formación normal de la raíz y crear un problema especial en endodoncia. Como la pulpa es necesaria para la formación de dentina, la pérdida de vitalidad en un diente permanente juvenil antes de finalizar la formación radicular deja una raíz frágil y débil propensa a la fractura (3).

Las modalidades de tratamiento actual de dientes inmaduros en los que se ha expuesto la pulpa son conservadoras, y su objetivo principal es mantener la vitalidad de la pulpa radicular para permitir que termine de formarse la raíz (3).

Basrani et al. señalan que las afecciones pulpares estimadas como reversibles deben ser tratadas mediante terapias conservadoras. Los estados irreversibles pueden llegar a determinar la utilización de técnicas inductoras, dependiendo del desarrollo radicular. Ante pulpas necróticas siempre se recurre a tratamientos inductores (3).

El recubrimiento pulpar indirecto, el recubrimiento pulpar directo y la pulpotomía son útiles en estos dientes porque reciben un aporte sanguíneo excelente a través del ápice abierto. Si el diente pierde la pulpa o se desarrolla una patología periapical el tratamiento preferido es la apicoformación (3).

Condiciones favorables para el éxito del recubrimiento pulpar directo

Los factores que deben tomarse en consideración para decidir si se recubre o no una pulpa expuesta son:

1. El tamaño de la exposición. Seltzer y Bender en 1987, refieren que en las pulpas expuestas mecánicamente el pronóstico es menos favorable conforme aumenta la zona expuesta, porque el daño es mayor debido al aplastamiento tisular y la hemorragia, intensificando la reacción inflamatoria ⁽⁹⁹⁾.

Aunque se ha recomendado el recubrimiento pulpar sólo en pequeñas exposiciones (menores de 1 mm) Mc Walter y col en 1973, realizaron un estudio en monos en el cual pudieron observar que no existía una relación directa entre el tamaño de la exposición y la cantidad de inflamación. En su estudio la mayoría de las exposiciones fueron de 1 mm de diámetro, pero había exposiciones menores de 1 mm y mayores de 2 mm. Además observaron que la cantidad de dentina reparativa formada parecía igual entre recubrimientos muy pequeños y muy grandes ⁽⁹⁹⁾.

Imanishi y col en 1989, realizaron un estudio en 66 dientes en los cuales hubo exposición pulpar por remoción de la dentina cariada; las pulpas fueron recubiertas con hidróxido de calcio, ellos investigaron los factores que probablemente influían en los resultados del recubrimiento pulpar, encontrando que el tamaño de la exposición pulpar no afectó la tasa de éxito ⁽⁹⁹⁾.

Long señala que el tamaño de la exposición no afecta la habilidad de la pulpa para formar una barrera calcificada debajo del hidróxido de calcio. Sin embargo, la posibilidad que una exposición grande se contamine con microorganismos y un gran coágulo de sangre se forme sobre la pulpa son factores que influyen adversamente con la cicatrización ⁽¹⁰⁰⁾.

2. La ubicación de la exposición. La ubicación de la exposición puede alterar el pronóstico. Con frecuencia en exposiciones pulpares en caries radiculares o cavidades clase V en dientes con una raíz estrecha, al realizar el recubrimiento y formarse el depósito calcificado, por encima de éste ocurre estrangulamiento del riego sanguíneo produciendo un absceso intrapulpar o necrosis (Seltzer y Bender, 1987) ⁽⁹⁹⁾.

3. La contaminación salival. Los periodos breves de exposición al medio bucal no son tan dañinos como los prolongados, puesto que los microorganismos no se establecen con facilidad en el tejido pulpar sano. Un mayor tiempo de exposición al medio aumenta la probabilidad que los microorganismos logren establecerse en el tejido lesionado para causar una pulpitis (Seltzer y Bender, 1987) ⁽⁹⁹⁾.

Long en 1996, refiere que en los casos de exposiciones pulpares por traumatismo, el recubrimiento pulpar puede ser exitoso si se realiza 24 horas después de la contaminación. Es esencial que no ocurra la recontaminación, por lo que la restauración debe prevenirla con un buen sellado ⁽⁹⁹⁾.

4. La filtración marginal. Es un factor importante que debe considerarse al restaurar el diente, después del recubrimiento. Si existe filtración la inflamación persiste y la reparación no ocurre (Seltzer y Bender, 1987)

Cox en 1987, afirman que la presencia de bacterias entre la restauración y la dentina adyacente es la principal causa de inflamación y necrosis pulpar⁽⁹⁹⁾.

5. Factores sistémicos. Las alteraciones hormonales, las deficiencias nutricionales, las enfermedades sistémicas que interfieren con la restauración del tejido conjuntivo y los antimetabolitos pueden compromete la reparación en exposiciones pulpares (Seltzer y Bender, 1987) ⁽⁹⁹⁾.

6. La edad y el estado pulpar. Debido al envejecimiento normal de la pulpa dentaria, las posibilidades de éxito con la protección pulpar disminuyen con el avance de la edad. En las pulpas de mayor edad se puede observar aumento de los depósitos cálcicos y fibrosos y la reducción del volumen pulpar. Con el paso de los años la proliferación de fibroblastos que se observa en dientes jóvenes se reduce considerablemente .Los dientes sin caries previa poseen mayores probabilidades de reparación después del recubrimiento, que los dientes cariados, en estos últimos se aceleran los procesos de envejecimientos. Al igual que los dientes con manipulaciones operatorias previas presentan menos probabilidades de reparación que los no tratados (Seltzer y Bender, 1987) ⁽⁹⁹⁾.

En 1989, Imanishi y col, en su estudio observaron que en el grupo de jóvenes menores de 30 años la tasa de éxito del recubrimiento pulpar directo fue mayor que en el grupo de pacientes mayores de 40 años, sin embargo la diferencia no fue estadísticamente significativa ⁽⁹⁹⁾.

7. Sintomatología. Haskell y col en 1978, mostraron que dientes asintomáticos con exposición por caries tuvieron una sobrevida de 12 años y algunos 22 años después del recubrimiento pulpar ⁽⁹⁹⁾.

Mientras que Imanishi y col en 1989, en su estudio no pudieron correlacionar la sintomatología preexistente con la tasa de éxito y ninguno de los síntomas pudo ser señalado como un factor indicador del pronóstico del recubrimiento directo ⁽⁹⁹⁾.

8. Enfermedad periodontal. Mientras Stanley en 1989, refiere que no ha sido descrito que la enfermedad periodontal perjudique el recubrimiento pulpar en pacientes, Seltzer y Bender en 1987, señalan que los dientes afectados

periodontalmente no son idóneos para el recubrimiento pulpar por la disminución en el riego sanguíneo ⁽⁹⁹⁾.

9. Tiempo desde el accidente e injuria sufrida. El tratamiento de la pulpa expuesta por una fractura del diente debería ser lo más pronto posible después del accidente, preferiblemente a las pocas horas, para reducir la contaminación con el medio bucal. Estudios con primates muestran la posibilidad de recubrir la pulpa 24 horas después ⁽⁹⁹⁾.

10. Presencia de un coágulo de sangre. La presencia de un coágulo entre el medicamento usado para tratar la pulpa expuesta y el tejido pulpar vital reduce la incidencia de cicatrización y formación de una barrera calcificada. Este puede actuar como una barrera previniendo la acción terapéutica del medicamento o el mismo coágulo y sus productos de degradación interfieren directamente con la cicatrización. Por esto el coágulo de sangre debe ser removido con un algodón impregnado con solución salina estéril o prevenir su formación irrigando con solución fisiológica inmediatamente después del procedimiento operatorio (Long, 1996) ⁽⁹⁹⁾.

11. Presencia de inflamación. En dientes con exposición por caries la inflamación es usualmente muy grave. La colocación de hidróxido de calcio sobre la pulpa expuesta donde el tejido inflamado no ha sido removido generalmente falla en prevenir la muerte pulpar. En las exposiciones pulpares por traumatismo ha sido demostrado que la inflamación inicial afecta sólo 2 mm de la pulpa, la remoción de esta capa superficial permite al tejido remanente responder favorablemente al medicamento (Long, 1996) ⁽⁹⁹⁾.

Por otra parte, Matsuo y col en 1996, realizaron un estudio clínico de recubrimiento pulpar directo sobre pulpas expuestas por caries, donde la tasa de éxito fue de 81,8%. La edad, tipo de diente, respuesta a estímulos térmicos, percusión y el diámetro de la exposición no tuvieron relación con la tasa de éxito. Sin embargo, el grado de sangramiento sobre la pulpa expuesta si estuvo relacionado con la tasa de éxito ⁽⁹⁹⁾.

RECUBRIMIENTO PULPAR INDIRECTO

Es el procedimiento en el que se elimina sólo la caries visible de la lesión y se sella la cavidad durante un tiempo con una agente bactericida. Con este

procedimiento deben tratarse sólo las caries profunda y que no presentan síntomas de pulpitis dolorosa (4).

De acuerdo con la Federación Dental Internacional (FDI) y la Organización de Estándar Internacional (ISO), los procedimientos de recubrimiento son tratamientos endodónticos diseñados para el mantenimiento de la vitalidad del órgano dentino-pulpar (Baume y Holz,1981). Estos tratamientos son considerados procedimientos conservadores aplicables a dientes con lesiones pulpares reversibles o tratables (Lasala,1992) (3).

Fundamento

La terapia pulpar indirecta se basa en la teoría de que entre la capa interna infectada y la pulpa, existe una zona de dentina afectada y desmineralizada; al eliminar la dentina infectada, la dentina que se encuentra afectada puede remineralizarse y los odontoblastos forman una dentina de reparación, con lo que se evita la necesidad de exponer la pulpa (3).

Fusayama y colaboradores demostraron que, en la caries aguda, existe una capa profunda de dentina de hasta 2 mm reblandecida y de color anormal, pero sin la presencia de microorganismos, susceptible de remineralizarse y debe conservarse. Cuando se elimina la dentina infectada puede remineralizarse y los odontoblastos forman dentina reparadora, evitando así la exposición pulpar ⁽¹⁰¹⁾.

Diversos estudios han demostrado que la remineralización fisiológica solo puede ocurrir si la capa interna con caries contiene fibras de colágeno sanas y procesos odontoblásticos vivos. Las fibras de colágeno sanas actúan como base donde se fijarán los cristales de apatita. Por su parte los procesos odontoblásticos vivos proporcionan fosfato cálcico para que se produzca una remineralización fisiológica. Camp et al. señalan que este procedimiento permite al diente hacer uso de los mecanismos de protección natural y fisiológica contra la lesión de caries (3).

Whitehead et al. compararon excavaciones profundas en dientes primarios y permanentes, realizando la eliminación de toda la dentina reblandecida del piso de la cavidad y encontraron que un 51,5% de los dientes permanentes estaban libres de todos los signos de microorganismos, y un 34% adicional tenían únicamente de uno a 20 túbulos dentinarios infectados. Sin

embargo, los dientes primarios demostraron altos porcentajes de bacterias en el piso de la cavidad después que se retiró la dentina reblandecida (3).

El objetivo del tratamiento es detener el avance de la lesión de caries favoreciendo una esclerosis de la dentina y estimulando la promoción de una dentina de reparación con remineralización de la dentina afectada por la lesión cariosa preservando la vitalidad de la pulpa dental (3).

Indicaciones

El recubrimiento pulpar indirecto, esta indicado en:

- Caries profunda que no involucren la pulpa.
- Caries aguda que avanza rápidamente.

Contraindicaciones

El recubrimiento pulpar indirecto está contraindicado en:

- Existencia de exposición pulpar.
- Pieza con historia de dolor pulpar espontáneo.
- En dolor provocado, cuando persiste después de retirar el estímulo.
- Reabsorción de más de 2/3 de las raíces.
- Movilidad dentaria
- Evidencia radiográfica de patología pulpar; masas calcificadas, reabsorción interna y osteólisis.

Ventajas

- La esterilización de la dentina cariosa residual es más fácil de lograr.
- Previene una lesión pulpar irreversible.
- Conserva el sellado natural de la pulpa.
- Refuerza la dentina remanente al estimular la formación de dentina reparativa.
- Comodidad del paciente.
- La caries dental se detiene.
- Bajo costo, porque puede no requerirse procedimientos endodónticos considerables y restaurativos subsiguientes.

Desventajas

- Necesidad de obturar para evitar microfiltraciones, desobturar para remover caries remanente de la dentina afectada y volver a obturar.
- Puede enmascarar inflamaciones crónicas con necrosis y mineralización difusa asintomáticas por meses incluso años.
- Dificultad para diferenciar la dentina infectada de la dentina afectada, posibilitando un herida pulpar.

Técnica

El recubrimiento pulpar indirecto se realizará de la siguiente forma:

1. Tomar una radiografía preoperatoria.
2. Hacer pruebas de vitalidad pulpar.
3. Anestesia local.
4. Aislamiento del campo operatorio, con dique de hule.
5. Se prepara la cavidad con abundante irrigación, con fresas de bola grande bien afiladas y sin hacer exagerada presión, con el objeto de no añadir factores iatrogénicos por calentamiento y presión al procedimiento, se retira la dentina infectada, respetando la dentina afectada.
6. Secar la cavidad indirectamente, rebotando el aire en un espejo dental, de tal manera que llegue a la cavidad sin mucha presión, no desecar la dentina, ya que esto es un factor irritante debido al cambio de gradiente, que además provoca dolor.
7. Se coloca la pasta de hidróxido de calcio con su aplicador sobre la dentina afectada, idealmente de una manera suave.
8. Se cubre con una pasta de eugenato de zinc y se obtura con amalgama. El sellado es importantísimo ya que reduce las microfiltraciones, que como se ha demostrado actualmente es la piedra angular para el éxito del recubrimiento.
9. El diente tratado se volverá a abordar a las 6 u 8 semanas. Fase en la cual se detiene el proceso de caries en la capa más profunda ⁽¹⁰¹⁾.

En lugar del hidróxido de calcio, es igualmente eficaz colocar una capa de óxido de zinc-eugenol (y probablemente, también de policarboxilato o

ionómero de vidrio). Sin embargo si el odontólogo sospecha que en la lesión socavada puede existir una exposición pulpar microscópica que no se ha detectado, se recomienda realizar un revestimiento con hidróxido de calcio, tras lo cual se sella la cavidad con una restauración temporal (4).

RECUBRIMIENTO PULPAR INDIRECTO CON HIDRÓXIDO DE CALCIO

Las bases de hidróxido de calcio, según su forma de fraguado, están compuestas por:

Fotopolimerizable: formado por hidróxido de calcio y sulfato de bario en resina de dimetacrilato de uretano.

Autopolimerizable:

Pasta base: tungstato de calcio, fosfato de calcio tribásico, óxido de zinc en salicilato de glicol.

Pasta catalizadora: hidróxido de calcio, óxido de zinc, estearato de zinc en etileno tolueno sulfonamida.

A diferencia de la base de hidróxido de calcio de 2 pastas, la fotopolimerizable no es antibacteriana ⁽¹⁰²⁾.

El hidróxido de calcio provoca una zona de necrosis estéril con hemólisis y coagulación de albúmina, estimulando la formación de dentina terciaria ⁽¹⁰¹⁾.

Los estudios realizados por Traubman en la indiana university school of dentistry con televisión e instrumentos de medición densitométricos, señalan que el tratamiento con hidróxido de calcio-metilcelulosa incrementa el depósito de la dentina reparativa. La tasa de formación de dentina normal, observada durante la fase de recubrimiento pulpar indirecto, fue máxima durante el primer mes, pero continuó durante todo el año que duró la observación experimental. Al final del período de observación (1 año), en algunos dientes se habían formado hasta 390 um de dentina nueva sobre el suelo pulpar. Esta observación justifica la práctica de dejar la capa de hidróxido de calcio in situ durante un tiempo superior al periodo antes mencionado de seis semanas (4).

El exceso de hidróxido de calcio libre (por encima de lo necesario para formar el disalicilato de calcio) estimula la formación de dentina reparadora cerca de la pulpa y tiene actividad antibacteriana ⁽¹⁰²⁾. Abate refiere que en la actualidad los cementos de hidróxido de calcio pueden seleccionarse en las siguientes situaciones clínicas: exposición franca, con sangrado pulpar;

exposición microscópica, se ve de color rosado y exposición próxima, a menos de 0,5 a 1mm de la pulpa. En la tercera situación podría evitarse el uso de hidróxido de calcio y seleccionar un sistema adhesivo o un cemento de vidrio ionómero por las características adhesivas, de protección y de sellado marginal que presentan estos materiales ⁽⁹⁹⁾.

Ventajas:

- PH altamente alcalino
- Poder bactericida
- Induce formación de dentina terciaria

Algunos clínicos han cuestionado la utilidad de abordar de nuevo y de volver a excavar. El segundo acceso somete a la pulpa al riesgo potencial de exposición debido a una excavación excesiva. Leung y Fairbourn han podido demostrar una disminución importante de bacterias en lesiones cariosas profundas después de colocado hidróxido de calcio o ZOE reforzado por períodos de 1 a 15 meses (3).

Por este motivo estos autores sugirieron que podría no ser necesario reabrir para retirar la dentina cariosa mínima residual después del recubrimiento indirecto con hidróxido de calcio especialmente cuando la restauración final mantiene un buen sellado y el diente se encuentra asintomático (3).

Si el tratamiento inicial ha tenido éxito, cuando se vuelve a tratar el diente el proceso de caries parece haberse detenido. La textura cambia de esponjosa y húmeda a dura, y la caries aparece deshidratada. En el sellado de las lesiones de caries profundas mediante óxido de cinc-eugenol e hidróxido de calcio se destruyen prácticamente todas las bacterias (3).

RECUBRIMIENTO PULPAR INDIRECTO CON CEMENTO DE POLICARBOXILATO

Los cementos de poliacrilato de zinc están compuestos por:

Líquido: Ac. Poliacrílico, ac. Itacónico y ac. Tartárico (estabilizan el líquido que puede gelificar con el tiempo).

Polvo: Oxido de zinc, óxido de magnesio (reduce la reactividad del óxido de zinc) ⁽¹⁰²⁾.

Los estudios hasta la fecha indican que la reacción pulpar al cemento de policarboxilato es moderada, aunque la reacción inicial es algo severa, al tiempo se observa una inflamación moderada. En 1974 en un estudio por EL-KAFRAWAY se expusieron pulpas de 40 dientes durante 15 días al cemento de policarboxilato. Se demostró que el cemento produce reacciones moderadas aun en cavidades profundas y que a los 15 días la pulpa se había recuperada de la injuria del corte de la cavidad y produjo dentina reparativa. En dientes con pulpa expuesta, la reacción también fue moderada. Se produjo puente dentinario en sólo 3 casos. Aparentemente el cemento no estimula la pulpa a producir dentina reparativa. En los casos en los cuales el piso está intacto, el efecto del cemento es inocuo sobre la pulpa, a pesar de que el líquido poliacrílico tiene un pH de 1.5. Esto parece deberse a que el pH sube rápidamente durante el proceso de fraguado, de tal manera que la pulpa está expuesta a un pH bajo, sólo durante breves momentos ⁽¹⁰⁹⁾.

Ventajas:

- Adhesión a la dentina.
- Su molécula grande se une a las proteínas, lo cual limita su difusión a través de los túbulos dentinarios.

Desventajas:

- No tiene poder bactericida.
- No estimula la pulpa a producir dentina reparativa ⁽¹⁰⁹⁾.

A pesar de ser inocuo, no se recomienda para recubrimiento pulpar directo, pues no tiene poder bactericida ⁽¹⁰⁹⁾.

RECUBRIMIENTO PULPAR INDIRECTO CON ÓXIDO DE ZINC-EUGENOL

Es uno de los materiales usados para el recubrimiento pulpar indirecto, ya que promueve la recuperación fisiológica de la pulpa, y hace que la dentina afectada sea remineralizada por acción de la pulpa ⁽¹⁰⁹⁾.

Entre sus componentes encontramos:

Polvo: óxido de zinc, colofonia blanca (reduce la fragilidad del cemento fraguado), estearato de zinc (plastificante), acetato de zinc (incrementa la resistencia del cemento).

Líquido: eugenol (sedante y antiinflamatorio), aceite de oliva (plastificante) ⁽⁹²⁾.

El óxido de zinc eugenol es un cemento que se adapta muy bien a las paredes cavitarias lo que se traduce en un buen sellado marginal, tiene propiedades antibacterianas ya que impide el crecimiento bacteriano y es un buen aislante térmico. Sin embargo, Brännström refiere que el óxido de zinc eugenol causa inflamación pulpar cuando se utiliza en cavidades profundas, por lo que no se recomienda a menos que se coloque un recubridor debajo del cemento.

La posibilidad que ocurra la irritación pulpar aumenta conforme mayor es la cantidad de eugenol libre en la mezcla. El eugenol libre es el responsable del efecto anestésico porque tiene la propiedad de bloquear la transmisión nerviosa e interfiere con la respiración celular, pudiendo causar necrosis de la pulpa ⁽¹⁰²⁾, además inhibe la síntesis de prostaglandinas y leucotrienos (antiinflamatorio) ⁽¹⁰²⁾.

En cavidades preparadas en dientes de primates (pruebas de uso), el OCE sólo provoca una reacción inflamatoria leve a moderada durante la 1ª semana, que posteriormente disminuye a una reacción inflamatoria crónica muy leve, con alguna formación de dentina reparadora, cuando las cavidades son profundas, a las 5-8 semanas ⁽¹⁰²⁾.

Ventajas:

- Poder antibacteriano.
- Efecto anestésico y antiinflamatorio.
- Buen sellado.
- Buen aislante térmico.

Desventajas:

- Irritación pulpar, en caso de exceso de eugenol en la mezcla.
- Interfiere con la polimerización de las resinas compuestas.

RECUBRIMIENTO PULPAR CON IONÓMERO DE VIDRIO

Los cementos a base de ionómero de vidrio presentan adhesión a la estructura dental, baja solubilidad, resistencia y retención satisfactoria,

coeficiente de expansión térmica similar al diente y liberación de fluor, lo que le confiere propiedades anticariogénicas.

Entre sus componentes encontramos principalmente:

Líquido: Ac. Poliacrílico, ac. Icatónico 2:1 (47.5%), ac. Tartárico (5%, acelerador).

Polvo: SiO₃, Al₂O₃, CaF₂, Na₃AlF₆, AlF₃, PO₄Al (vidrio de fluoroaminosilicato).
(102)

Heys et al., y Pameijer y Stanley utilizando diferentes marcas de ionómero de vidrio como agentes cementantes y en dientes de primates obtuvieron reacciones inflamatorias pulpaes leves; en tanto que Plant et al., con el agente cementante Aquacem sobre dientes humanos encontraron reacciones inflamatorias pulpaes leves y afirmaron que hay una fuerte relación entre los niveles de inflamación con la infiltración de bacterias y que aquella es probablemente más intensa cuanto más próximas de la pulpa llegan las bacterias.

En una experiencia sobre dientes de ratas, testando el ionómero de vidrio convencional Fuji IX, Six et al., hallaron que en un período experimental corto (8 días) se produjo una reacción inflamatoria moderada, siendo que al final del período experimental medio (30 días) el proceso fué a la resolución.

Smith y Ruse encontraron que algunos agentes cementantes tienen un largo período de pH inferior a 3 que es el pH inicial de la mezcla en el policarboxilato y en el ionómero de vidrio convencional, acidez inicial que según los autores asociada a la citotoxicidad de otros componentes produce daño pulpar y de ocurrir microinfiltración y penetración bacterial, la sensibilidad inicial puede desencadenar en necrosis.

En las reacciones del tejido pulpar in vivo observadas no se han apreciado diferencias entre los cementos de ionómero de vidrio y OCE. Estas reacciones son leves ⁽¹⁰²⁾.

De lo narrado anteriormente se puede concluir que los cementos de ionómero de vidrio tienen un efecto irritante para la pulpa, provocando una reacción inflamatoria inicial leve, que disminuye a medida que transcurre el tiempo. El espesor del remanente dentinario es fundamental para la protección del complejo dentino-pulpar frente a las agresiones, en tanto más dañina es la

microinfiltración bacterial cuando llega a la pulpa, que el efecto irritante de los agentes cementantes ⁽¹⁰⁴⁾.

Ventajas:

- Adhesión a la dentina.
- Liberación de flúor.
- Poder bacteriostático.
- Mayor resistencia que el hidróxido de calcio.

Desventajas:

- Efecto irritante de la pulpa.
- Efecto inflamatorio inicial ⁽¹⁰⁴⁾.

Recubrimiento pulpar indirecto con *Uncaria tomentosa* (uña de gato)

Víctor Lahoud S. Saúl Ilizarbe E. Pedro Ballona Ch. realizaron un estudio en 90 premolares y molares diagnosticadas con caries profundas con sintomatología pulpar reversible. El cual a los 90 días demostró comparativamente las ventajas de la aplicación de *Uncaria tomentosa* en el Recubrimiento Pulpar Indirecto, sobre la utilización de Hidróxido de Calcio y de Óxido de Zinc - Eugenol. El tratamiento con *Uncaria tomentosa* demostró eliminación de la inflamación pulpar y del dolor, mantenimiento de la vitalidad pulpar, percusión negativa, periodonto normal, ausencia de reacción periapical y formación de dentina reparatriz en 90% de los casos, frente al tratamiento con Hidróxido de Calcio que fue de 87,3% de los casos y del tratamiento con Óxido de Zinc - Eugenol que fue de 73,3 % de los casos tratados experimentalmente ⁽¹⁰³⁾.

Ventajas:

Efecto antiinflamatorio pulpar.

Efecto analgésico.

Biocompatibilidad.

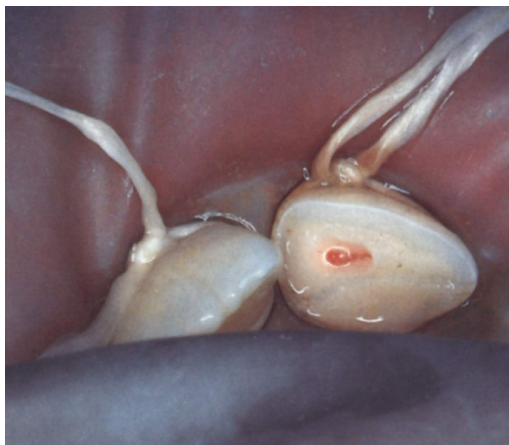Formación de dentina reparatriz.

Desventajas:

Ausencia de presentaciones en el mercado.

Escasos estudios en este tipo de tratamientos ⁽¹⁰³⁾.

RECUBRIMIENTO PULPAR DIRECTO



Lasala en 1992, define al recubrimiento pulpar directo como la protección o recubrimiento de una herida o exposición pulpar mediante pastas o sustancias especiales, con la finalidad de cicatrizar la lesión y preservar la vitalidad de la pulpa y refiere que por pulpa expuesta o herida se entiende la solución de continuidad de la dentina profunda, con comunicación de la pulpa con la cavidad de caries o superficie traumática, que se produce generalmente durante la preparación de cavidades y en las fracturas coronarias ⁽⁹⁹⁾.

Actualmente es definido como el procedimiento que involucra la aplicación de un medicamento a la pulpa expuesta, en un intento por preservar su vitalidad (Baume y Holz,1981; Camp,1991) ⁽⁹⁹⁾.

Fundamento

El recubrimiento pulpar directo se basa en la colocación de un agente biocompatible en el tejido pulpar saludable que inadvertidamente quedó expuesto durante la excavación de una caries o por una lesión traumática (3).

El éxito con el recubrimiento pulpar directo depende de que la pulpa coronaria y radicular este sana y libre de invasión bacteriana. Watts y Paterson afirman que la microfiltración bacteriana bajo diversas restauraciones produce daños pulpares en lesiones profundas. Por su parte, Cox et al. demostraron que la cicatrización pulpar depende más de la capacidad del material de recubrimiento de evitar la microfiltración bacteriana que de las propiedades específicas del material propiamente dicho (3).

Todos estos investigadores están de acuerdo en que la cicatrización no depende del material utilizado, sino de su capacidad para proporcionar un "sellado biológico" (3).

Cotton observó que cuando hay una inflamación pulpar mínima, se forma un puente contra el material de recubrimiento, pero cuando la inflamación es más intensa, es posible que el puente se forme a una distancia de la exposición (3).

Se ha considerado que la formación de un puente de dentina es la condición obligatoria para el éxito en la respuesta a los procedimientos de recubrimiento pulpar directo. Por su parte, Weiss et al. demostraron que puede existir una pulpa saludable por debajo de un recubrimiento pulpar directo aun cuando no exista un puente de dentina (3).

En general se considera que las pulpas inadvertidamente expuestas y asintomáticas en el período preoperatorio son más aptas para sobrevivir cuando se realiza este tipo de recubrimiento. Esto se debe a que los vértices ampliamente abiertos y la gran vascularización de los dientes permanentes jóvenes favorecen el resultado satisfactorio de las técnicas de recubrimiento directo (3).

Indicaciones

El recubrimiento pulpar directo está indicado cuando:

- La exposición tuvo causas mecánicas iatrogénicas.
- El diente estaba previamente aislado.
- La exposición pulpar es pequeña y el diente presenta condiciones de salud pulpar.
- El diente es joven, rico en células y está asintomático.
- Exposición pulpar por fractura complicada de la corona.

Contraindicaciones

- Pulpa envejecida.
- Pulpa con patología irreversible.
- Hemorragia excesiva en el lugar de la exposición ⁽¹⁰¹⁾.

Autores como Matsuo et al. piensan que el recubrimiento pulpar directo no debe ser contraindicado de forma absoluta en exposiciones por caries y que el éxito va a depender de la capacidad de seleccionar el caso ⁽⁹⁹⁾.

Aunque existe desacuerdo con respecto a la protección pulpar directa como procedimiento definitivo en dientes permanentes, está aceptado universalmente que la técnica vital debe emplearse en los dientes con raíces incompletamente formadas y pulpa expuesta (Camp,1991) (3).

RECUBRIMIENTO PULPAR DIRECTO CON HIDRÓXIDO DE CALCIO:

Numerosos estudios han publicado la utilización de diversas formas de hidróxido de calcio con unos porcentajes de éxito que van desde un 30 a un 98%. Las diferencias en estos porcentajes son atribuibles a muchos factores, como la selección de los dientes, los criterios utilizados para designar éxito y fracaso, las diferentes respuestas observadas en distintos animales de laboratorio, la duración del estudio y el tipo de hidróxido de calcio utilizado (3).

Stanley y Lundy en 1972, señalan que el hidróxido de calcio sirve como una barrera protectora para el tejido pulpar, no sólo bloqueando los túbulos dentinarios patentes, sino también neutralizando el ataque de ácidos orgánicos provenientes de algunos cementos y materiales de obturación. Cuando se coloca sobre la pulpa vital expuesta, el hidróxido de calcio estimula la formación del puente de dentina reparativa ⁽⁹⁹⁾.

El tejido pulpar en contacto inmediato con el hidróxido de calcio es completamente desorganizado y destruido por el efecto cáustico de la droga (una cauterización química), esta zona es llamada zona de obliteración, la cual consiste en escombros, fragmentos de dentina, hemorragia, coágulo de sangre, pigmentos de sangre y partículas de hidróxido de calcio (Plasschaert,1983). Esta zona recibe lo peor de la acción química del hidróxido de calcio, el efecto más débil es percibido por el tejido más apical, formándose la zona momificada que es una zona de necrosis por coagulación y trombosis capilar (Stanley, 1998) ⁽⁹⁹⁾.

La zona momificada estimula el tejido pulpar subyacente para responder con todo su potencial de cicatrización y producir un puente dentinario. El proceso de reparación, ocurre con la migración y la proliferación de células pulpares mesenquimatosas y endoteliales y formación de colágeno. Cuando la

pulpa está protegida de irritación se produce la diferenciación de odontoblastos y la formación de tejido dentinario, por lo que la función de la pulpa es normalizada (Stanley, 1998) ⁽⁹⁹⁾.

En una comparación efectuada entre el recubrimiento pulpar mediante grabado ácido y resina compuesta o con Dycal®(LD.Caulk.Mildford,DE.USA) Pameijer et al demostraron la aparición de necrosis pulpar en un 45% de los casos y de puentes de dentina en tan sólo un 25% en comparación con un 7% de necrosis y un 82% de formación de puente con Dycal® (LD.Caulk.Mildford,DE.USA) respectivamente. Aunque la obturación directa de las exposiciones pulpares es una técnica que ha adquirido gran popularidad, no se han publicado estudios histológicos sobre su evolución (3).

Ventajas:

- PH altamente alcalino
- Poder bactericida
- Induce formación de dentina terciaria

Desventajas:

- Presencia de espacios entre la dentina reparativa y el material recubridor.

RECUBRIMIENTO PULPAR DIRECTO CON ADHESIVO DENTINARIO Y RESINA COMPOSITE

En la historia de la adhesión dental Fusayama fue el primero en proponer la técnica del grabado total en los año 70 para ser aplicada con las resinas adhesivas , pero no fue sino hasta 1985 cuando Bertolotti introdujó este radical concepto en los Estados Unidos. Para 1992, en la conferencia científica de la Academia Americana de Odontología Cosmética, Kanca hace una revelación sobre el recubrimiento pulpar de una exposición mecánica tratada con la técnica de grabado total del diente y la colocación de una restauración adhesiva, sin embargo, la ausencia de publicaciones de estudios clínicos consideró que se trataba de pruebas clínicas empíricas (Prager, 1994) ⁽⁹⁹⁾.

Prager en 1994, describe un caso de un recubrimiento pulpar directo con la técnica de grabado total. El razonamiento para la utilización de esta técnica se basa en la creencia que si se obtiene un sellado efectivo y permanente que evite la invasión bacteriana, la pulpa se recuperará (Hilton, 1996) ⁽⁹⁹⁾.

Pameijer y Stanley, en 1998, realizan una investigación para determinar a través de estudios histológicos, si el grabado de la pulpa expuesta seguida del recubrimiento con agentes de unión es un tratamiento clínico viable ⁽⁹⁹⁾.

Los autores concluyeron que los tres sistemas de unión utilizados en este experimento presentaron un 45% de dientes no vitales y sólo un 35% formaron un puente dentinario. En los grupos control hubo un 7% de dientes no vitales y un 82% con formación del puente dentinario. Y refieren que el uso de la técnica de grabado total como procedimiento para el recubrimiento pulpar esta contraindicado (Pameijer y Stanley,1998) ⁽⁹⁹⁾.

Onoe en 1994, realizó un estudio para evaluar dos sistemas adhesivos, el Clearfil Liner Bond (Kuraray Co., Osaka, Japan.) y el Clearfill Liner Bond II (Kuraray Co., Osaka, Japan.) como recubridores pulpaes directos sobre 252 cavidades clase V con exposiciones pulpaes intencionales, en dientes de monos. Después de realizarse las exposiciones pulpaes se controló la hemorragia y se aplicaron directamente sobre las pulpas los sistemas adhesivos de resina compuesta mencionados anteriormente. El Dycal y el VLC Dycal fueron usados como materiales control. Después de 3, 90 y 360 días se realizó un análisis histopatológico de la respuesta pulpar ⁽⁹⁹⁾.

De acuerdo con los resultados del estudio, él autor concluye que la respuesta inicial a los sistemas de resina fueron menores que la de los materiales control y disminuyó en todos los grupos después de los 360 días, observándose la formación del puente dentinario en todos los especímenes. Dichos puentes fueron más delgados y se formaron más lentamente con los sistemas adhesivos de resina que con el Dycal y el VLC Dycal. Además observó que la composición de los puentes fue principalmente dentina tubular con los adhesivos y osteodentina con el Dycal y el VLC Dycal. El autor señala que la resina adhesiva se presentaba unida al tejido pulpar expuesto y el puente dentinario se formó directamente debajo de la resina sin producción de brechas (Onoe,1994) ⁽⁹⁹⁾.

En este estudio se concluye que los nuevos sistemas de resina cuando son aplicados directamente sobre las exposiciones pulpaes de monos inducen a una cicatrización exitosa, señalando la posibilidad de ser utilizados como agentes recubridores de la pulpa ⁽⁹⁹⁾.

Cox y col, en 1998, realizaron una evaluación histológica para determinar la biocompatibilidad del imprimador, del adhesivo y la resina compuesta sobre 127 pulpas expuestas y 332 no expuestas, en dientes de monos. Los nueve sistemas adhesivos y resinas compuestas utilizados mostraron no ser tóxicos, ni para las pulpas expuestas ni para las pulpas no expuestas, siendo biológicamente compatibles con el tejido pulpar cuando se colocan sobre exposiciones pulpares mecánicas seguido del control de la hemorragia con 2.5% NaOCl. Además refieren la importancia biológica del control de la hemorragia, así como también lo sensible de la técnica para lograr la eficacia de los adhesivos y obtener el éxito clínico ⁽⁹⁹⁾.

Sin embargo varios autores, aunque reconocen que este sistema favorece el sellado y retención, han demostrado que en los estratos profundos las posibilidades de lesionar la pulpa son altas (Costa, Et al 1999). Numerosos factores están relacionados con la aplicación del grabado en dentina profunda y la aplicación de adhesivos. Es importante resaltar que no solamente el grabado es el elemento agresor a la pulpa, sino también los componentes del adhesivo que son tóxicos para las células pulpares (Mondelli, 1998) ⁽¹⁰⁵⁾.

Espinoza Fernández R. et al. el 2005, realizaron el recubrimiento pulpar directo e indirecto en 60 pzas. dentales usando el sistema de adhesivos y lo compararon con una base de hidróxido de calcio, concluyendo que en los recubrimientos directos e indirectos con el sistema de adhesivos, el adhesivo penetra en la pulpa causando reacción inflamatoria crónica y toxicidad celular, mientras que aplicando una base de hidróxido de calcio se reorganizan las células pulpares formando puente dentinario con dentina reparadora ⁽¹⁰⁵⁾.

Ventajas:

- Buen sellado y retención.

Desventajas:

- Efectos tóxicos hacia la pulpa.
- Inflamación pulpar.

RECUBRIMIENTO PULPAR DIRECTO CON MTA

El material MTA está compuesto principalmente por partículas de silicato tricálcico, aluminato tricálcico, silicato dicálcico, aluminato férrico tetracálcico, óxido de bismuto, y sulfato de calcio dihidratado ⁽¹⁰⁶⁾.

El tiempo de fraguado del material está entre tres y cuatro horas. El MTA es un cemento muy alcalino, con un pH de 12,5. Este pH es muy similar al del Hidróxido de Calcio, y puede posibilitar efectos antibacterianos. El material tiene una fuerza compresiva baja, lo que provoca que no pueda ser usado en áreas funcionales. Otras características del MTA son su baja solubilidad y una radiopacidad mayor que la dentina. Además el MTA ha demostrado una buena biocompatibilidad, un excelente sellado a la microfiltración, una buena adaptación marginal y parece que reduce la microfiltración de bacterias ⁽¹⁰⁶⁾.

El MTA ha demostrado que estimula la formación de puentes de dentina adyacente a la pulpa dental. Esta formación de dentina puede ser debida a la capacidad de sellado, alcalinidad y biocompatibilidad o posiblemente a otras propiedades del MTA ⁽¹⁰⁶⁾.

Torabinejad et al. en 1996, realizaron un estudio en el cual se examinó las respuestas de la pulpa dental de 12 incisivos al agregado trióxido mineral y a una preparación del hidróxido de calcio mediante recubrimiento pulpar directo en monos, presentando a los 5 meses ausencia de inflamación pulpar en 5 pzas. y formación de dentina reparativa en 6, a diferencia del hidróxido de calcio que presentó inflamación pulpar y formación de puente dentinario en 2 pzas ⁽¹⁰⁷⁾.

Ventajas:

- Capacidad de sellado.
- Alcalinidad.
- Biocompatibilidad.
- Induce formación de puente dentinario.
- Efecto bacteriano.
- Radiopacidad mayor a la dentina.

Desventajas:

- Difícil manipulación.
- Alto costo.
- Tiempo de fraguado prolongado.

RECUBRIMIENTO CON CEMENTO DE POLICARBOXILATO

Estos cementos también han sido sugeridos como material de recubrimiento directo. El material había mostrado carencia de efectos antibacterianos y no estimulaba la formación de un puente calcificado en las pulpar primarias y permanentes de dientes de monos. En contraste de eso, Negm, Grant y Comb colocaron el CaOH y el óxido de Zinc dentro de 42 % de ácido poliacrílico acuoso y utilizó la combinación para tratar en forma directa exposiciones pulpares en pacientes desde 10 a 45 años. Esta mezcla mostró una rápida construcción del puente dentinario en un 88-91 % de los casos, comparada con el Dycal usado como control ⁽¹⁰⁸⁾.

RECUBRIMIENTO CON MATERIALES INERTES

El isobutil cianoacrílico y el fostato tricálcico cerámico por ejemplo, has sido también investigados como materiales para el recubrimiento pulpar directo. Mientras las respuestas pulpares en forma de reducción de la inflamación y la construcción de puentes dentinarios impredecibles fueron hallados, hasta el momento, ninguno de éstos materiales han sido promovidos como medicación viable.

Recientemente, Heys comparó la curación de exposiciones coronales pulpares en molares primarios con un material inerte tal como teflon con 2 materiales de hidróxido de calcio. Con el Teflon comprobó un modo similar de tejido suave cicatrizado en un porcentaje lento; formación de tejido duro en el sitio de la exposición sin embargo no fue frecuente. Los investigadores concuerdan con estudios previos que un material activo fue necesario para estimular las disposiciones de minerales ⁽¹⁰⁸⁾.

RECUBRIMIENTO CON FIBRAS COLÁGENAS

Ya que las fibras colágenas son conocidas por influir la mineralización, Dick y Carmichael colocaron esponjas modificadas humedecidas en colágeno con reducida antigenicidad en exposiciones pulpares de dientes de perros jóvenes. Mientras el material fue hallado ser relativamente menos irritante que el CaOH y con un mínimo de formación de puentes dentinarios en 8 semanas, se concluyó que el colágeno no era tan efectivo en promover un puente dentinario como lo es el CaOH. Fucks et al encontraron puentes dentinarios

luego de 2 meses en el 73 % de pulpotomías en las que fue usada una solución rica en colágeno. Ellos creen que existe un mecanismo diferente para la producción de una verdadera dentina cuando una solución de colágenos es usada a diferencia de una de CaOH mientras no se ve necrosis por coagulación ⁽¹⁰⁸⁾.

CORTICOSTEROIDES Y ANTIBIÓTICOS.

Los corticosteroides y/o antibióticos fueron sugeridos en las pruebas como aditivos pulpaes directos en la fase pre-tratamiento, así como también para ser mezclados con el CaOH con la idea de reducir o prevenir inflamación pulpar. Estos agentes incluyeron Neomycin e Hidrocortisona, eleocin, cortisona, Ledermix (CaOH más prednisolona), penicilina y Keflin. Mientras muchas de éstas combinaciones reducen el dolor para la mayor parte, finalmente ellos han demostrado ser útiles sólo para preservar de la inflamación crónica y/o reducir la sensibilidad de la dentina, además Watts y Paterson advierten que los componentes antiinflamatorios no deberían ser usados en pacientes por riesgo de bacteremia. Gardner, Mitchell y Mc Donald encontraron que la vancomicina en combinación con el CaOH fue un tanto más efectiva que cuando el CaOH fue usado solo, y estimuló una más regular reparación dentinaria ⁽¹⁰⁸⁾.

CONCLUSIONES

1. El recubrimiento pulpar directo es considerado un procedimiento controversial, debido a que la información concerniente al uso de esta técnica es escasa y ha sido desarrollada sobre la base de razonamientos empíricos y como consecuencia hay desconfianza por parte de los clínicos hacia estos procedimientos conservadores, a pesar de los avances en la práctica del recubrimiento directo.
2. El tratamiento de recubrimiento pulpar directo debe restringirse a dientes con vitalidad, con pulpas no inflamadas, sin historia de dolor espontáneo, la respuesta a las pruebas de vitalidad no deben permanecer al retirar el estímulo, la radiografía periapical no debe mostrar evidencias de lesión periapical y el grado de sangramiento de la pulpa expuesta debe ser escaso.

3. Debido a la ausencia de una evaluación histológica para verificar la condición de la pulpa antes de la intervención, la evaluación a largo plazo de los resultados clínicos pareciera el mejor camino para determinar si el recubrimiento pulpar directo puede o no ser recomendado como tratamiento en la práctica diaria.
4. Muchos materiales se han empleado para el recubrimiento pulpar directo, se ha aceptado el hidróxido de calcio como el material de elección, debido a su capacidad comprobada para obtener altos porcentajes de éxito. Actualmente se está evaluando la posibilidad de la utilización de los adhesivos dentinarios como recubridores pulpaes.
5. Existe controversia en relación a la utilización de los sistemas adhesivos como recubridores pulpaes, por una parte se ha sugerido su capacidad para la inducción de una cicatrización exitosa, por otro lado se han descrito resultados poco favorables usando la técnica de grabado total como procedimiento para el recubrimiento pulpar.
6. El puente dentinario que se forma en respuesta al recubrimiento pulpar directo no es efectivo en la prevención de la irritación de la pulpa debido a la frecuencia de defectos en forma de túnel que permanecen patentes en comunicación entre la pulpa y la interfase con el medicamento, permitiendo el paso de irritantes hacia la pulpa subyacente, demostrando la necesidad del sellado de la cavidad para prevenir la recontaminación y asegurar el éxito a largo plazo.
7. Para tener éxito debe lograrse un sellado hermético y permanente, para impedir la entrada de microorganismos y la reinfección puesto que la difusión de toxinas a través de las paredes de la restauración hacia la pulpa causan daño pulpar y no el material por si mismo ⁽⁹⁹⁾.

APEXIFICACIÓN o APICOFORMACION

De acuerdo a AAE (Asociación Americana de Endodoncia), la apicoformación es un método que induce la formación de una barrera calcificada en un diente con ápice abierto o la continuación del desarrollo apical de una raíz incompletamente formada en dientes con pulpa necrótica. ⁽¹¹⁹⁾

La apicoformación es el tratamiento que se realiza en un diente incompletamente formado y con necrosis pulpar, con la finalidad de inducir o permitir la formación de una barrera calcificada que oblitere el orificio apical o que permita el desarrollo radicular completo, y para permitir posteriormente su sellado con gutapercha. ^{(121) (124)}

La barrera calcificada se produce al desaparecer la infección del interior del conducto. Por debajo de la necrosis histica producido por el hidróxido de calcio, se produce la proliferación de fibroblastos, que segregan colágeno. A su mineralización contribuyen los cristales de carbonato de calcio, que precipitan en la zona lesionada al librarse de los iones calcio. Posteriormente los iones fosfato y calcio plásticos son la fuente para la calcificación de la red de colágeno segregada. Con el tiempo en la periferia del orificio apical proliferan los cementoblastos y osteoblastos, que segregan la matriz cementoide y ostioide que luego se calcifica. ^{(110) (111) (119)}

La barrera apical que cierra el ápice, esta formada por una masa de tejido calcificado a la que se acostumbra a denominar osteocemento por presentar características histológicas poco definidas (Candal, 2001). ⁽¹¹⁹⁾

Los materiales utilizados en el cierre apical, tenemos el hidroxido de calcio, en combinación con agua estéril, solución salina, anestesia local, paramonoclorofenosl alcanforado, metilcelulosa, pastas de oxido de zinc con cresol y yodoformo, pasta de poliantibiotico y fosfato tricalcico (M. Miñana, 2001) ^{(110) (112) (114) (119)}

Fundamento

Este procedimiento debe inducir al cierre apical, no debería se evidente hinchazón, sensibilidad ni dolor.

En la radiografía no debe ver signo de reabsorción radicular ni tampoco ruptura de los tejidos periapicales de apoyo preoperatorio y postoperatorio. ⁽¹²⁴⁾

Tras una apicoformación se pueden distinguir morfológicamente dos tipos:

Ápice anatómico: Se observa la formación de un ápice con las mismas características que el diente contralateral, alargamiento radicular, esto de puede conseguir cuando existe una concordancia entre la edad del paciente y el desarrollo radicular, siempre que no hubiera producido una infección periapical que haya dañado la vaina epitelial de Hertwing. Para que se forme

un ápice se requiere que los odontoblastos y neodontoblastos, mediante la acción de la vaina epitelial de Hertwing formen dentina sobre la que se ira depositando cemento. (Candal, 2001). ⁽¹¹⁹⁾

Barrera apical: Se aprecia radiográficamente como la formación de un tejido calcificado, de mayor o menor grosor, obliterando el ápice, manteniendo la longitud inicial. ⁽¹¹⁹⁾

En el estudio histológico, ambos tipos de MTA indujeron la formación de puentes de tejido duro dentinario grueso, no así el formocresol. Los dientes tratados con MTA gris mostraron una arquitectura más cercana a la normal en pulpa, con conservación de la capa odontoblástica y con una delicada matriz fibrocelular, aunque con algunas células inflamatorias y nódulos calcificados aislados. Los tratados con MTA blanco mostraron un patrón fibrótico más denso, con más calcificaciones aisladas en el tejido pulpar junto con la formación de dentina secundaria. ^{(111) (123)}

El MTA blanco y el gris en aplicaciones de una o dos visitas, encontraron que el MTA gris filtraba menos que el blanco y que el empleo en dos citas, mostraba menor filtración que si se hacía en una sola sesión. Su recomendación era, que 3-5 mm de barrera apical de MTA gris, empleando una técnica en dos sesiones en casos de ápice abierto se obtendrían mejores resultados. ^{(111) (123)}

Factores a considerar en la elección del tratamiento pulpar:

- ❖ Salud general del paciente (enfermedades sistémicas, limitaciones mentales o alteraciones psicológicas, etc.)
- ❖ Estado de la dentadura (grado de destrucción corona)
- ❖ Tipo de restauración que habrá de emplearse para volver la pieza a su estado más normal,
- ❖ Uso al que será sometida la pieza, tiempo que requerirá la operación Cooperación que se puede esperar del paciente es una necesidad en cualquier procedimiento en que se necesite campo estéril y precaución.
- ❖ Costo del tratamiento y las implicaciones para el desarrollo oclusal de la pieza dentaria.

- ❖ El odontólogo tendrá que apreciar la edad el paciente y el estado de erupción de las piezas. ⁽¹²²⁾

Indicación

- ❖ Se da a dientes permanentes jóvenes con pulpa necrótica.
- ❖ Dientes permanentes jóvenes con canales radiculares divergentes.
- ❖ En la radiografía no se debe observar anquilosis.
- ❖ La longitud de la raíz debe ser la mitad o más.
- ❖ Calcificaciones

Contraindicación

- ❖ Pacientes sistémicos.
- ❖ Rices fracturadas ya sea horizontal o vertical. ⁽¹¹⁴⁾

Entre las técnicas mas conocidas para inducir la formación de una barrera apical tenemos la técnica del hidróxido de calcio-paramonoclorofenol alcanforado preconizada por Kaiser, Frank y Steiner, también llamada Técnica de la Escuela Norteamericana y la técnica del hidróxido de calcio- yodoformo, preconizada por Maisto y Capurro, también llamada Técnica de la Escuela Sudamericana (Lasala, 1992, Mondragón, 1995) ^{(119) (120) (121)}

TÉCNICA DE FRANK.

Como material de obturación temporal se sugiere una pasta de hidróxido de calcio, debido a su rápida disponibilidad, la simplicidad de preparación y la facilidad de eliminación. El hidróxido de calcio también tiene la ventaja de no provocar problemas si el exceso de material pasa hacia la zona periapical, puesto que puede reabsorberse. No obstante, se han obtenido resultados satisfactorios comparables con otras pastas y medicamentos; por lo tanto, es relativamente poco importante qué medicación o pasta se utilice. ^{(123) (127)}

Es importante colocar la obturación del conducto radicular tan pronto como se han efectuado el desarrollo y el cierre apicales. A pesar de que la pasta de sellado absorbible es adecuada para reducir el espacio del conducto y sus contaminantes, debe reemplazarse por una obturación permanente para prevenir la posible recidiva de patología periapical. La gutapercha es la

obtención no reabsorbible del conducto radicular de elección. La terapia no se considera finalizada hasta que se ha logrado un desarrollo apical adecuado y se ha colocado una obturación permanente del conducto. ^{(111) (123)}

La utilización de este método no está restringido a dientes unirradiculares. Se ha observado resultados similares en molares sin pulpa, en los que el desarrollo radicular y el cierre apical eran incompletos. ^{(109) (110) (111) (123)}

Procedimiento:

Primera visita

1. Aislamiento
2. Preparar acceso.
3. Establecer la conductometría
4. Preparar y limpiar el conducto
5. Secar el conducto
6. Preparar una pasta espesa de hidróxido de calcio
7. Introducir correctamente la pasta en el conducto
8. Colocar una bolita de algodón, seguida de un sellado duradero.

Es imprescindible que el sellado permanezca intacto hasta la siguiente visita.

^{(123) (126)}

Tratamiento de las complicaciones

1. Si aparecen síntomas, repetir el proceso de la primera visita.
2. Si persiste o reaparece una fístula, repetir el proceso de la primera visita.

Segunda visita (de 4 a 6 meses más tarde):

1. Tomar una radiografía para hacer una valoración comparativa del ápice. (Si no se ha desarrollado suficientemente, repetir el proceso de la primera visita)
2. Hay que realizar una radiografía para restablecer la longitud del diente.
3. Citar al paciente a intervalos de 4 o 6 meses hasta que se evidencie un cierre radiográfico. El cierre se verifica abriendo el conducto y probando con instrumentación; hay que encontrar un tope definido. ^{(123) (126)}

A los seis meses cuando se tome la radiografía una de las siguientes cinco condiciones tendrá que encontrarse:

1. No hay cambio radiográfico aparente, pero si se inserta un instrumento, un bloqueo en el ápice del diente será encontrado.
2. Evidencia radiográfica de un material calcificado en el o cerca del ápice. En algunos casos el grado de calcificación puede ser extenso y en otros puede ser mínimo.
3. El ápice radicular cierra sin ningún cambio en el espacio del conducto.
4. El ápice continúa su formación con cierre del conducto radicular
5. No hay evidencia radiográfica de cambios y se presenta sintomatología y/o se desarrollan lesiones periapicales. ⁽¹²³⁾

No es necesario obtener un cierre completo para proceder a la obturación permanente. Sólo es necesario tener un ápice mejor diseñado que permita la colocación y ajuste de una punta para proceder a la técnica de condensación. Si el grado o la calidad del ápice continúa dudoso, repetir el proceso de la primera visita. Completar el caso cuando se pueda realizar una obturación permanente con gutapercha. ^{(123) (126)}

TÉCNICA DE MAISTO

Maisto propone cambios en la técnica de Frank consistente en la obturación y sobreobturación del conducto con una pasta compuesta de:

Polvo: hidróxido de calcio puro, yodoformo en proporciones aproximadamente iguales en volumen

Líquido: Solución acuosa de carboximetilcelulosa o agua destilada.

Cantidad suficiente para una pasta de consistencia suave. ^{(112) (121) (127)}

La técnica operatoria utilizada era la siguiente:

- ❖ Se eliminaba los restos pulpaes y dentina desorganizada en los dos tercios coronarios del conducto (según control radiográfico); luego se preparaba el conducto, sin llegar al ápice, dándole forma circular.

- ❖ Posteriormente se llevan los instrumentos al conducto con clorofenol alcanforado, alternando la instrumentación con la aplicación de bióxido de sodio.
- ❖ Seguida de un lavado con agua oxigenada y aspirado.
- ❖ Se seca el conducto y nuevamente se coloca clorofenol alcanforado y se efectúa la conductometría.
- ❖ Se ensancha el tercio apical y como paso final se lava con agua de cal y se coloca la pasta de clorofenol alcanforado hasta obturar y sobreobturar el conducto.
- ❖ Por último, se adosa un cono de gutapercha previamente calibrado el cual debe ocupar menos de los dos tercios coronarios del conducto y se llena con cemento semitraslúcido la cámara pulpar.

Maisto, en su trabajo concluye lo siguiente:

- 1) La sobreobtención del conducto, con este material se reabsorbe con una velocidad promedio de dos a tres días por cada 2mm controlado radiográficamente.
- 2) La desobtención del conducto no ofrece dificultades, por lo que permite rehacer el tratamiento, si fuese necesario.
- 3) Existe la posibilidad de lograr "esterilización" del conducto, por la condición del pH alcalino presente en el mismo.
- 4) Se logra la reparación de las zonas periapicales previamente afectadas.⁽¹¹²⁾
(121)

TÉCNICA DE LASALA

Lasala modificó la técnica de Maisto en su último paso.

1. Una vez sobreobturado el diente con la pasta de Maisto, se elimina la pasta contenida en el conducto hasta 1.5 a 2 mm del ápice;
2. Se lava y se reobtura con la técnica convencional de cemento de conductos no reabsorbible y condensación lateral con conos de gutapercha, con el objeto de condensar mejor la pasta reabsorbible y de que, cuando ésta se reabsorba y se produzca la apicoformación, quede el diente obturado convencionalmente.
(112) (121)

Ventajas

- ❖ Efecto antibacteriano a largo plazo, ya que se ha observado la formación del tejido calcificado, ocurre en ausencia de microorganismos.
- ❖ Con un pH alcalino que puede actuar como buffer para las reacciones ácidas inflamatorias, favoreciendo el remodelado óseo, ya que se neutralizan los ácidos producidos por los osteoclastos y los macrófagos.
- ❖ cuando los cristales de carbonato de calcio fueron producidos por una reacción entre el dióxido de carbono en el tejido pulpar y el calcio del material; se observó también que los iones OH⁻ inducen el desarrollo de una capa necrótica superficial la cual actúa como una superficie donde las células pulpares pueden adherirse, dirigiendo la formación del puente. (J: Distel. 2002) ^{(125) (123) (114)}

Desventajas

- ❖ La variabilidad del tiempo de tratamiento,
- ❖ La imprevisibilidad de cierre apical,
- ❖ La dificultad de seguimiento de los pacientes, y el retraso en el tratamiento
- ❖ Tiene alguna alteración del tejido y la disolución del material. A este respecto, es importante saber que es poco probable que el calcio liberado por la disociación del Ca(OH)₂ pueda ser utilizado para la formación de una barrera apical, puesto que es un ion inestable, y para poder ser útil en la formación de este tejido calcificado se necesita de un aporte constante de calcio, el cual puede provenir de una vía hematogena. (J: Distel. 2002). ^{(117) (125) (123) (127)}

LAS PROTEÍNAS ÓSEAS MORFOGENÉTICAS:

Han sido utilizadas recientemente para promover la formación de hueso. Sampath et al. Evaluaron histológicamente la extensa actividad osteogénica en implantes que contenían colágeno y vehículos con diferentes cantidades de proteína osteogénica-1(OP-1). Ellos encontraron que el sólo vehículo no inducía la formación ósea. Los implantes que contenían la OP-1 inducían la

formación de hueso endocondreal en forma de dosis dependientes. La OP-1 también ha sido utilizada como agente de recubrimiento pulpar para inducir la formación de dentina.

USO DEL MTA (AGREGADO TRIÓXIDO MINERAL) EN APEXIFICACION

El material consiste en un polvo de partículas finas hidrofílicas que al hidratarse forman un gel coloidal que fragua y se transforma en una estructura sólida. Esta constituida por Oxido de Bismuto, Oxido de calcio, Aluminato férrico tetracálcico, etc. ^{(111) (114) (116) (118)}

Procedimiento:

Una vez hecho el diagnóstico de necrosis pulpar y ápice abierto, se anestesia la zona y se aísla el diente con el dique de goma.

- ❖ Se realiza la cavidad de acceso, que tendrá por característica ser de igual tamaño o mayor que la cámara pulpar y el conducto.
- ❖ Se extirpa el tejido pulpar hasta el nivel apical, pudiendo aparecer una ligera hemorragia procedente de tejido periapical sano. Se irrigan abundantemente la cámara y el conducto radicular con hipoclorito sódico (en una proporción en agua del 50 por ciento o menor)
- ❖ Se comienza a preparar y conformar el conducto con limas manuales, hasta el largo de trabajo, conseguido previamente con medios radiológicos. Esta preparación deberá hacerse de forma conservadora, nunca agresiva ni violenta, para preservar la mayor cantidad posible de estructura dentinaria de la raíz.
- ❖ El empleo del hipoclorito sódico favorece la desinfección del conducto y cuando consideramos que este objetivo se ha conseguido, se seca con puntas de papel del 100 al 140, de manera suave, medidas al largo de trabajo.
- ❖ Una vez seco y sin secreciones, se coloca en el interior del conducto una mezcla de hidróxido de calcio, ya sea preparando el polvo con Agua destilada e introducido con léntulos manuales, o mediante una jeringuilla que contiene este preparado comercial y que suele estar mezclado con metilcelulosa como vehículo.

- ❖ A continuación se coloca una bolita de algodón y se sella la cavidad con varios milímetros de una obturación temporal el hidróxido de calcio tiene un gran efecto desinfectante y antimicrobiano, y reduce la inflamación de los tejidos periapicales.
- ❖ A la visita siguiente, se irriga el conducto con hipoclorito sódico, varias veces, intentando eliminar el hidróxido de calcio, ayudándonos mediante un limado circunferencial con limas manuales medidas al largo de trabajo.
- ❖ Se seca el conducto con puntas de papel.
- ❖ A continuación se prepara la mezcla de MTA con agua destilada o solución anestésica, de tal forma que sea homogénea y manejable. La consistencia del material puede controlarse eliminando el exceso de humedad con una gasa seca. El transporte del material de la loseta a la cámara pulpar puede hacerse mediante un porta-amalgamas aunque, por experiencia personal, el Messing Gun parece el portador de elección para llevarlo e introducirlo en el conducto. ^{(124) (118)}
- ❖ El MTA se condensa en el conducto con la ayuda de puntas de papel o atacadores de gutapercha, correctamente medidos con topes de goma a 4-5 milímetros del largo de trabajo para evitar la extrusión del material. Se van condensando pequeñas porciones del MTA en el conducto de una forma suave y firme, depositándolo en su parte apical hasta conseguir entre 4 - 5 mm de tapón apical. ^{(111) (118)}
- ❖ Una vez conseguido el objetivo de obtener un tapón apical de 4-5 mm, para favorecer el fraguado del MTA, que es un material hidrófilo, se coloca una bolita de algodón humedecida en el interior de conducto-cámara pulpar y se sella con un material de obturación temporal (Cavit®, oxifosfato de zinc o composite). ^{(111) (114) (124) (118)}
- ❖ El fraguado del MTA se puede conseguir a partir de las 4 horas. Cuando el MTA ha fraguado, a las 4-6 horas, el tratamiento puede terminarse. Se elimina la bolita de algodón y se confirma, de forma no agresiva, el fraguado y dureza del MTA.

- ❖ A continuación se puede obturar el conducto con cemento sellador y gutapercha termoplástica o mediante la técnica de obturación preferida. En esa misma cita se restaura el diente con un material compuesto. ^{(111) (114) (124) (118)}
- ❖ La obturación ideal sería la realizada mediante un grabado interno del conducto y un material compuesto desde el tercio medio del conducto (en largo) hasta la cavidad de acceso coronario, para así conseguir fortalecer el diente y hacerlo más resistente a la fractura. ^{(111) (114) (124) (118)}

Ventajas.

- ❖ Una buena adaptación marginal ya que se adhiere y adapta a las paredes de la dentina.
- ❖ Un alto grado de biocompatibilidad, la resorción ósea y la subsecuente formación dependen de la interacción de los osteoblastos y osteoclastos y cada uno requiere del otro para activarse, la interacción de las mismas están gobernadas por factores de crecimiento y citoquinas.
- ❖ Establecimiento de un tiempo razonable (unas 4 horas), por propiedades Físico-Químicas del Agregado Trióxido Mineral que dependen del tamaño de las partículas, la proporción polvo-agua (3-1), temperatura, presencia de humedad y aire comprimido
- ❖ Completa obliteración del canal radicular en la primera colocación del material. ⁽¹¹⁸⁾
- ❖ MTA estimula la liberación de citoquinas (regulan la respuesta inmune) y la producción de interleucinas, los cambios en la producción de citoquinas, osteocalcina y niveles de fosfatasa alcalina; además de evaluar la adherencia de las células a los materiales experimentales. Los resultados muestran que las células sobre el MTA se observan muy próximas y crecen sobre la estructura amorfa no cristalina, (fosfatos) y las áreas de óxido de calcio sólo muestran un pequeño ingreso de células Se encontró, que aparentemente la fase de fosfato de calcio del MTA,

proporciona un sustrato que favorece el ingreso de los osteoblastos (Koh y col. 1997).^{(124) (118)}

- ❖ El material también se ha demostrado que tiene propiedades antimicrobiana que por su resistencia compresiva de 70 megapascales no hay buena microfiltración de bacterias.
- ❖ MTA se ha considerado que tiene un nivel bajo de citotoxicidad.
- ❖ La apicoformación en una sola cita puede reducir el tiempo de tratamiento entre la primera cita y la restauración final.
- ❖ Menos fracturas, ya que una restauración de composite puede colocarse inmediatamente en el interior del conducto radicular, con o sin gutapercha.
- ❖ Más radiopaco que la gutapercha convencional y que la dentina, distinguiéndose fácilmente en las radiografías.^{(111) (114) (124) (118)}

Desventajas

- ❖ MTA es mucho más caro.
- ❖ Dificultad para prepararlo, manejarlo e introducirlo en el conducto radicular, sobre todo en los dientes largos y estrechos.
- ❖ Posibilidad de sobre-obturación.^{(110) (111) (124) (118)}

Propiedades	Ca(OH) ₂	MTA
Filtración	si	no
Tiempo de fraguado	no fragua	lento (4 horas)
Facilidad de manejo	si	si
Barrera calcificada apical	si (basado en evidencia)	si(in vitro)
Costo del material	Moderado	elevado
Nº de sesiones	Muchas	menos (1 sesión)
Retirada del material	si	no
Complicaciones	Fracturas Pérdida de control del paciente	Sobreobturación Grosor del tapón apical

APEXOGENESIS

La apexogénesis se define como el desarrollo final radicular fisiológico y formación y está indicada cuando la pulpa vital de un diente se expone y existen dos condiciones especiales:

- ❖ La pulpa no está irreversiblemente inflamada
- ❖ El desarrollo apical y el cierre es incompleto.

Esto involucra una remoción de la pulpa coronal afectada pero permite que la pulpa sana remanente lleve a un desarrollo y formación apical normal. El contenido celular rico y la vascularización de una pulpa joven deben respetarse para la defensa y los mecanismos de curación.

El procedimiento es el de la pulpotomía con hidróxido de calcio y cuanto antes sea aplicada, mejor es el pronóstico de mantener la vitalidad de la pulpa radicular y de esta forma permitir un normal desarrollo radicular.

Una pulpotomía con formocresol no se recomienda para los dientes permanentes jóvenes. Inclusive si la pulpa radicular joven remanente está comprometida (inflamada crónicamente), la pulpa puede también ser capaz de depositar dentina antes de llegar a estar totalmente necrótica. ^{(115) (117) (123) (125) (126) (94)}

Fundamentos

La apexogenesis es la exéresis o remoción parcial de la pulpa viva (generalmente la parte coronaria o cameral), bajo anestesia local, complementada con la aplicación de fármacos que, protegiendo y estimulando la pulpa residual, favorecen su cicatrización y la formación de una barrera calcificada de neodentina, permitiendo la conservación de la vitalidad pulpar. La pulpa remanente, debidamente protegida y tratada, continúa de forma indefinida en sus funciones sensoriales, defensivas y formadora de dentina, esta última de básica importancia cuando se trata de diente jóvenes que no han terminado la formación radiculoapical. ^{(115) (117) (123) (125) (94) (121)}

- ❖ Sostener un epitelio de Hertwig viable en la envoltura radicular y de esta forma permitir un desarrollo continuo de la longitud radicular para una relación más favorable con la raíz.

- ❖ Mantener su vitalidad pulpar, que permita a los odontoblastos remanentes yacer en el fondo de la dentina, producir una raíz más gruesa y disminuir la posibilidad de fractura radicular.
- ❖ Promover el cierre del final radicular y que de esta forma cree una constricción apical natural para la obturación de gutapercha.

Crear un puente dentinario en el lugar de la pulpotomía, aunque el puente no es esencial para el éxito del tratamiento. ^{(115) (117) (123) (125) (94) (121)}

Indicación

- ❖ Dientes permanentes jóvenes con formación incompleta de la raíz y daño de pulpa coronal pero con salud de pulpa radicular.
- ❖ La pulpa no está irreversiblemente inflamada.
- ❖ No evidencia clínica de degeneración pulpar extensa o patología periapical.
- ❖ No debe haber dolor espontáneo palpitante, movilidad dentaria, fístula ni hinchazón.
- ❖ No exista radiografía de patología periapical o0 pérdida de hueso interradicular, o resorción dentinaria interna.
- ❖ No usar como apósito formocresol, si CaOH.

Cuando hay mayor tiempo y tamaño de exposición, indicamos más una pulpotomía y no un RPD. ^{(115) (117) (123) (125) (94) (121)}

Contraindicación

- ❖ No en dientes permanente más viejos.
- ❖ Dientes avulsionados, reimplantados o muy luxados
- ❖ Fractura corona-raíz grave que requiera retención intraradicular para la restauración
- ❖ Diente con fractura radicular horizontal desfavorable (cerca del margen gingival)
- ❖ Diente muy cariado que no pueda ser restaurado.
- ❖ Dientes adultos con conductos estrechos y ápices calcificados
- ❖ Todos los procesos inflamatorios pulpares, como pulpitis irreversibles y necrosis pulpares. ^{(115) (117) (123) (125) (94) (121)}

USO DEL HIDROXIDO DE CALCIO EN APEXOGENESIS

Procedimiento:

- ❖ Anestesia sin vasoconstrictor
- ❖ Aislación y desinfección del campo operatorio.
- ❖ Lavado de corona y superficie expuesta.
- ❖ Trepanación. ^{(123) (125) (94)}

- ❖ -Amputación pulpa cameral con:
 - Técnica de Cvek o Parcial → 1 a 2mm. de tejido pulpar inflamado.
 - Técnica Cervical o Total → hasta la entrada del conducto. ^{(123) (125)}
- ❖ Amputación pulpar:
 - ❖ Con fresas de diamante estéril de alta velocidad
 - ❖ Lavado → irrigación abundante, agua-suero fisiológico. Cuchareta de caries o fresas de baja velocidad (más destrucción de pulpa, lo que no es bueno ya que se debe mantener la pulpa radicular lo más optima posible).
 - ❖ Control de hemorragia→ con motas de algodón humedecidas en suero fisiológico o en agua de cal, cloruro de aluminio. Ya que si pongo las motas secas se pegan y cuando las saco sigue sangrando. ^{(115) (117) (123) (125) (94) (121)}

Si la hemorragia persiste: dx de amputación más apical.

- ❖ Apósito →
 - Hidróxido de Calcio (CaOH)

Estudios dicen que al parecer lo que importa más es que no se filtre, por lo tanto da lo mismo que tipo de apósito poner, pero sí poner un apósito.

- Apósito Cálxico:

Pasta de hidróxido de calcio: cápsulas de CaOH más agua destilada o suero fisiológico.

Produce → necrosis tisular inducida por el hidróxido de calcio → diferenciación de odontoblastos → dentina reactiva irregular, osteoide y tubular → Puente dentinario.

Restauracion “definitiva” inmediatamente. (115) (117) (123) (125) (94) (121)

*Controles periódicos:

- Clínico → sintomatología
- Radiográfico → evolución radicular
- 6 meses a 2 años. (115) (117) (123) (125) (127) (121)

Ventajas

- ❖ Cierre apical de los dientes inmaduros.
- ❖ Los iones calcio reduce la permeabilidad de los nuevos capilares formados en la reparación del tejido
- ❖ Ph 12 produce lisis bacterial. (112) (117) (123) (125) (127) (121)

Desventajas

- ❖ Porque persiste $\text{Ca}(\text{OH})_2$ -en su estado puro y original mata a una cierta cantidad de tejidos cuando se pongan en contacto directo con la pulpa en lugar de limitarse a funcionar como un apósito biológico la reacción produce una necrosis superficial de la pulpa.
- ❖ Los estudios también han demostrado que el $\text{Ca}(\text{OH})_2$ es extremadamente tóxico en el cultivo de tejidos. (112) (117) (123) (125) (127) (121)

USO DEL MTA (AGREGADO TRITÓXIDO MINERAL)

MTA y MTA blanco: cemento que produce un sellado muy bueno. Es un producto nuevo. (115) (116) (126) (127)

Ventajas

- ❖ Mayor sellado sobre la pulpa vital.
- ❖ Se solidifica en aproximadamente 3 horas.
- ❖ El conjunto de material de baja solubilidad y un radiopacidad ligeramente mayor que la de dentina
- ❖ Resistencia a la compresión.
- ❖ MTA también tiene un pH alto (12,5) que causa la desnaturalización de las células adyacentes, los tejidos, las proteínas, y algunas bacterias.

- ❖ Reparación de la dentina en el lugar de exposición pulpar.
- ❖ También se constató que producen menos inflamación y una mejor formación del puente de dentina.
- ❖ MTA estimuló la liberación de citoquinas y la interleucinas
- ❖ MTA también ha sido encontrado para ser no mutagenico y menos citotóxico. ^{(115) (116) (126) (94)}

Desventajas

- ❖ MTA es mucho más caro.
- ❖ Dificultad para prepararlo, manejarlo e introducirlo en el conducto radicular, sobre todo en los dientes largos y estrechos. ^{(115) (116) (126) 94)}

Procedimiento

- ❖ Después de anestesia local y el dique de goma aislamiento
- ❖ Acceso convencional a la cavidad se realizó con una fresa de alta velocidad utilizando e irrigando con abundante agua.
- ❖ desechos coronales fueron retirados por la amputación de la pulpa coronal (para mantener la vitalidad radicular). Amputación de la pulpa coronal a nivel cervical se realizó con una cucharilla o una excavadora y con una fresa redonda estéril.
- ❖ El sangrado de la pasta muñón fue controlado con solución salina en una bolita de algodón aplicarse con presión suave.
- ❖ La MTA en polvo se mezcla con agua estéril de acuerdo a las instrucciones del fabricante.
- ❖ La mezcla se colocó en el muñón pulpar, con una bolita de algodón húmeda.
- ❖ Esta bolita de algodón húmedo, se coloca en la entrada de los conductos radiculares
- ❖ El resto de la cavidad se llena de óxido de zinc fortificada de cemento eugenol (IRM).
- ❖ Después de una semana, el IRM y el algodón se retiraron y una última restauración es colocado sobre este MTA. ^{(115) (116) (126) (94)}

IX. CONCLUSIONES

- El éxito en los tratamientos pulpares de dientes deciduos se basa en un diagnóstico acertado, para lo cual debemos realizar una recolección minuciosa de los signos y síntomas de las patologías pulpares que aquejan a nuestros pacientes.
- Las diferencias anatómicas entre dientes temporales es marcada y debemos tener en cuenta estas diferencias para realizar un buen diagnóstico plan de tratamiento.
- Proporcionar al estudiante conocimientos necesarios para la realización de tratamientos pulpares, de piezas deciduas y permanentes jóvenes.
- Cada tratamiento se realiza dependiendo del tipo de dentición y el grado de invasión en la cámara pulpar.
- El cirujano dentista y todos los encargados de la salud bucal deben saber las características de los materiales para el tratamiento en el paciente.
- Los materiales a utilizar son biocompatibles y reabsorvibles siendo el de más uso el hidróxido de Ca.

X. RECOMENDACIONES

- Realizar un preciso diagnóstico clínico para determinar el tratamiento pulpar adecuado para cada caso clínico.
- Tener en consideración las diferencias existentes entre dentición decidua y permanente joven al momento de elegir el tratamiento pulpar
- Conocer las propiedades físicas y químicas de los materiales empleados en los tratamientos pulpares en niños.
- Conocer técnicas de manejo de comportamiento del niño.

XI. BIBLIOGRAFIA

1. María Elsa Gómez de Ferraris: Histología y Embriología Bucodental, 2º ed, Madrid 2002, Panamericana
2. Ralph E. Mc Donald: Odontología Pediátrica y del Adolescente, 6º ed, Barcelona 1995, Mosby.
3. Antonio Carios Guedes-Pinto: Rehabilitación Oral en Odontopediatría , 1º ed, Madrid 2003, Amolca.
4. Carlos Canalda Sahlí: Endodoncia: técnicas clínicas y bases científicas, 2001, Ed. Masson Elsevier.
5. Sydney Finn: Odontopediatría Clínica, 1957, Omeba.
6. Escobar: Odontología Pediátrica, 2º ed, Santiago de Chile, 1999, Universitaria.
7. Graham J. Mount: Conservación y Restauración de la estructura dental, 1999, Ed. Masson Elsevier.
8. A. R. Ten Cate: Histología oral: Desarrollo, estructura y función, 1986, Ed. Panamericana.
9. Eduardo Silva Reggiardo: Manejo de los Problemas Pulpaes en la Dentición Temporal,
10. Simón J, Walton R, Pashley D, Dowden W y Bakland L en: "Patosis Pulpar" de Ingle J y Bakland L. Endodoncia. 4º edición. McGraw-Hill Interamericana. Cap 7. 1996
11. Shaffer W, Hine M, Levy B y Tomich C. Tratado de Patología Bucal. 4º edición. Interamericana S.A. México. Cap 8. 1988
12. Lasala A. Endodoncia. 3º edición. Salvat editores S.A. Cap 4. 1988
13. Trope M y Sigursson A. en: Clinical Manifestations and Diagnosis. De Orstavik D y Pittford T. Essential Endodontology. Prevention and Treatment of Apical Periodontitis. Black Well Science editors. Cap 7. 1998
14. Grossman L. Práctica Endodóntica. 3º edición. Editorial Mundi. Buenos Aires. Cap 2. 1973
15. Seltzer S, Bender I y Nazimor H. Differential diagnosis of pulp conditions. Oral Surgery, Oral Medicine, Oral Pathology. 19 (3):383-391. 1957

16. Brännström M y Lind P. Pulpal Response to Early Dental Caries. *Journal Dental Research*. 44(5):1045-1050
17. Cohen, Stephen & Burns, Richard C.. VÍAS DE LA PULPA. 7ª. edición. Editorial Harcourt. Madrid.1999. Capítulo 11 y 15.
18. Boj, J.R.; Catala, M. *Odontopediatria*, Editorial Masson 2005. España
19. Villasana, Arelys. *Patología Pulpar y su Diagnóstico*. Invitado # 24. Julio 2002.
20. Bascones A, Manso F. Infecciones orofaciales. Diagnóstico y tratamiento. Madrid: Ed. Avances médicos-dentales; 1994. p. 30-44.
21. Kakehashi S, Stanley HR, Fitzgerald RJ. The effects of surgical exposure of dental pulps in germ-free and conventional laboratory rats. *Oral Surg Oral Med Oral Pathol* 1965;20:340-9.
22. Gomez M, Campos A. *Histología y embriología bucodental*. Buenos Aires. Editorial Médica Panamericana
23. Weine F. *Tratamiento endodóncico*. 5ta Edición. Editorial Harcourt. 1997. Pág. 84-135.
24. GUEDES-PINTO, Antonio carlos, *Terapia pulpàr en odontopediatria*.
25. Catala Pizarro, Monserrat, Garcia Ballesta, Carlos: *Odontopediatria - 2001 segunda edición*, editorial ELSEVIER, ESPAÑA
26. Ingle, *ENDODONTIC – 2005 quinta edición*, editorial McGraw-Hill
27. Damele J. Clinical evaluation of indirect pulp capping: a progress report. *J Dent Res* 1961; 40:756.
28. Belanger G K. Pulp therapy for young permanent teeth. In: Pinkham JR, Cassamassimo PS, Fields HW, et al., editors. *Pediatric dentistry—infancy through adolescence*. 2nd ed. Philadelphia: WB Saunders; 1988. p. 483–91.
29. McDonald RE, Avery DR. Treatment of deep caries, vital pulp exposure and pulpless teeth. In: McDonald RE, Avery DR, editors. *Dentistry for the child and adolescent*. 6th ed. St. Louis: CV Mosby; 1995. p. 428–54.
30. Troutman K, et al. Vital pulp therapy: part 1. In: Stewart RE, et al., editors. *Pediatric dentistry*. St. Louis: CV Mosby; 1982. p. 916.
31. DiMaggio JJ, et al. Histological evaluation of direct and indirect pulp capping [abstract]. *J Dent Res* 1963.

32. Ishibaski M. A comparison between results of clinical and histopathological diagnosis of disease of deciduous tooth pulp. *Dent Abstr* 1958; 3:547.
33. Reynolds RL. The determination of pulp vitality by means of thermal and electrical stimuli. *Oral Surg* 1966; 22:231.
34. Tomes J. A system of dental surgery. London: I. Churchill; 1859.
35. Miller WD. What antiseptics should be used for sterilizing cavities before filling. *Dent Cosmos* 1891; 33:337.
36. Dorfman A, Stephan RM, Muntz JA. In vitro studies of carious dentin. II. Extent of infection in carious lesions. *J Am Dent Assoc* 1943; 30:1901.
37. Fusayama T, et al. Relationship between hardness, discoloration and microbial invasion in carious dentin. *J Dent Res* 1966; 45:1033.
38. Fusayama T. Two layers of carious dentin: diagnosis and treatment. *Oper Dent* 1979; 4:63.
39. Whitehead FI, et al. The relationship of bacterial invasion of softening of the dentin in permanent and deciduous teeth. *Br Dent J* 1960; 108:261.
40. Shovelton DS. A study of deep carious dentin. *Int Dent J* 1968; 18:392.
41. Rayner JA, Southam II. Pulp changes in deciduous teeth associated with deep carious dentin. *J Dent* 1970; 7:39.
42. Massler M. Op Cit. Ref no. 11.
43. Massler M, Pawlak J. The affected and infected pulp. *Oral Surg* 1977; 43:929.
44. Canby CP, Bernier JL. Bacteriologic studies of carious dentin. *J Am Dent Assoc* 1936; 23:2083.
45. Sayegh FS. Qualitative and quantitative evaluation of new dentin in pulp capped teeth. *J Dent Child* 1968; 35:7.
46. Kuwabara RK, Massler M. Pulpal reactions to active and arrested carious lesions. *J Dent Child* 1966; 33:190.
47. Bradford EW. The dentin, a barrier to caries. *Br Dent J* 1960; 109:387.
48. Young MA, Massler M. Some physical and chemical characteristics of carious dentin. *Br Dent J* 1963; 115:406.
49. Greely CB. Pulp therapy for the primary and young permanent dentition. In: Forrester DJ, Wagner ML, Fleming J, editors. *Pediatric dental medicine*. Philadelphia: Lea & Febiger; 1981. p. 456–60.

50. Leung RL, et al. Effect of Dycal on bacteria in deep carious lesions. *J Am Dent Assoc* 1980; 10:193.
51. Fairbourn DR, et al. Effect of improved Dycal and IRM on bacteria in deep carious lesions. *J Am Dent Assoc* 1980; 100:547.
52. Fuks AB. Pulp therapy for the primary dentition. In: Pinkham JR, Cassamassimo PS, Fields HW, et al., editors. *Pediatric dentistry—infancy through adolescence*. 2nd ed. WB Saunders; 1988. p. 326–38.
53. Langeland K. Capping exposed pulpal tissue. *Dent Clin North Am* 1974; 2:1.
54. Stanley HR. Criteria for standardizing and increasing credibility of direct pulp capping studies. *Am. J Dent* 1998; 11:S17.
55. Frigoletto RT. Pulp therapy in pedodontics. *J Am Dent Assoc* 1973; 86:1344.
56. Kennedy DB, Kapala JT. The dental pulp: biologic considerations of protection and treatment. In: Braham RL, Morris ME, editors. *Textbook of pediatric dentistry*. 2nd ed. Baltimore:Williams and Wilkins; 1985. p. 492–522.
57. Mathewson RJ, Primosch R. Pulp treatment. In: *Fundamentals of pediatric dentistry*. 3rd ed. Chicago: Quintessence; 1995. p. 257–84.
58. Camp J. Pulp therapy for primary and young permanent teeth. *Dent Clin North Am* 1984;28:651.
59. Starkey PE. Treatment of pulpally involved primary molars. In: McDonald RE, et al., editors. *Current therapy in dentistry*. Vol VII. St. Louis: CV Mosby; 1980.
60. Jerrell RG, Courts FK, Stanley HR. A comparison of two calcium hydroxide agents in direct pulp capping of primary teeth. *J Dent Child* 1984; 51:34.
61. Lim KC, Kirk EE. Direct pulp capping: a review. *Endod Dent Traumatol* 1987;3:213.
62. Schröder U, et al. A one-year follow-up of partial pulpotomy and calcium hydroxide capping in primary molars. *Endod Dent Traumatol* 1987; 3:304.
63. Watts A, Paterson RC. Bacterial contamination as a factor influencing the toxicity of materials to the exposed pulp. *Oral Surg* 1987; 64:466.

64. Cox CF. Pulp capping of dental pulp mechanically exposed to oral microflora: a 1-2 year observation of wound healing in the monkey. *J Oral Pathol* 1985; 14:156.
65. Glass RL, Zander HA. Pulp healing. *J Dent Res* 1949; 28:97.
66. Stanley HR, Lundy T. Dycal therapy for pulp exposures. *Oral Surg* 1972; 34:818.
67. Nyborg H. Capping of the pulp. The processes involved and their outcome. *Odontol Tidskr* 1958; 66:296.
68. Phaneuf RA, Frankl S, Reuben M. A comparative histological evaluation of three calcium hydroxide preparations on human primary dental pulp. *J Dent Child* 1968; 35:61.
69. Vermeersch AC. Pulp conservation. *Oper Dent* 1977; 2:105.
70. Joos RW. Calcium hydroxide as a pulp capping agent. *Northwest Dent* 1974; 53:362.
71. Tamburic SD, Vuleta GM, Ognjanovic JM. In vitro release of calcium and hydroxyl ions from two types of calcium hydroxide preparations. *Int Endod J* 1993; 26:125.
72. Yoshida K, Yoshida N, Nakamura H, et al., editors. Immunolocalization of fibronectin during reparative dentinogenesis in human teeth after pulp capping with calcium hydroxide. *J Dent Res* 1996; 75:1590.
73. Fisher FJ. The effect of a calcium hydroxide/water paste on microorganisms in carious dentine. *Br Dent J* 1972; 143:231.
74. Lado EA. In vitro antimicrobial activity of six pulp capping agents. *Oral Surg* 1986; 61:197.
75. Estrela C, Fabiana CP, Yoto I, Bammann LL. In vitro determination of direct antimicrobial effect of calcium hydroxide. *JOE* 1998; 24:15.
76. Sciaky I, Pisanti S. Localization of calcium placed over amputated pulps in dogs teeth. *J Dent Res* 1960; 39:1128.
77. Attalla MN, Noujaim AA. Role of calcium hydroxide in the formation of reparative dentin. *Can Dent Assoc J* 1969; 35:267.
78. Stark MM, et al. The localization of radioactive Ca(OH)₂ (Ca⁴⁵) over exposed pulps in rhesus monkey teeth: a preliminary report. *J Oral Ther Pharmacol* 1964; 3:290.

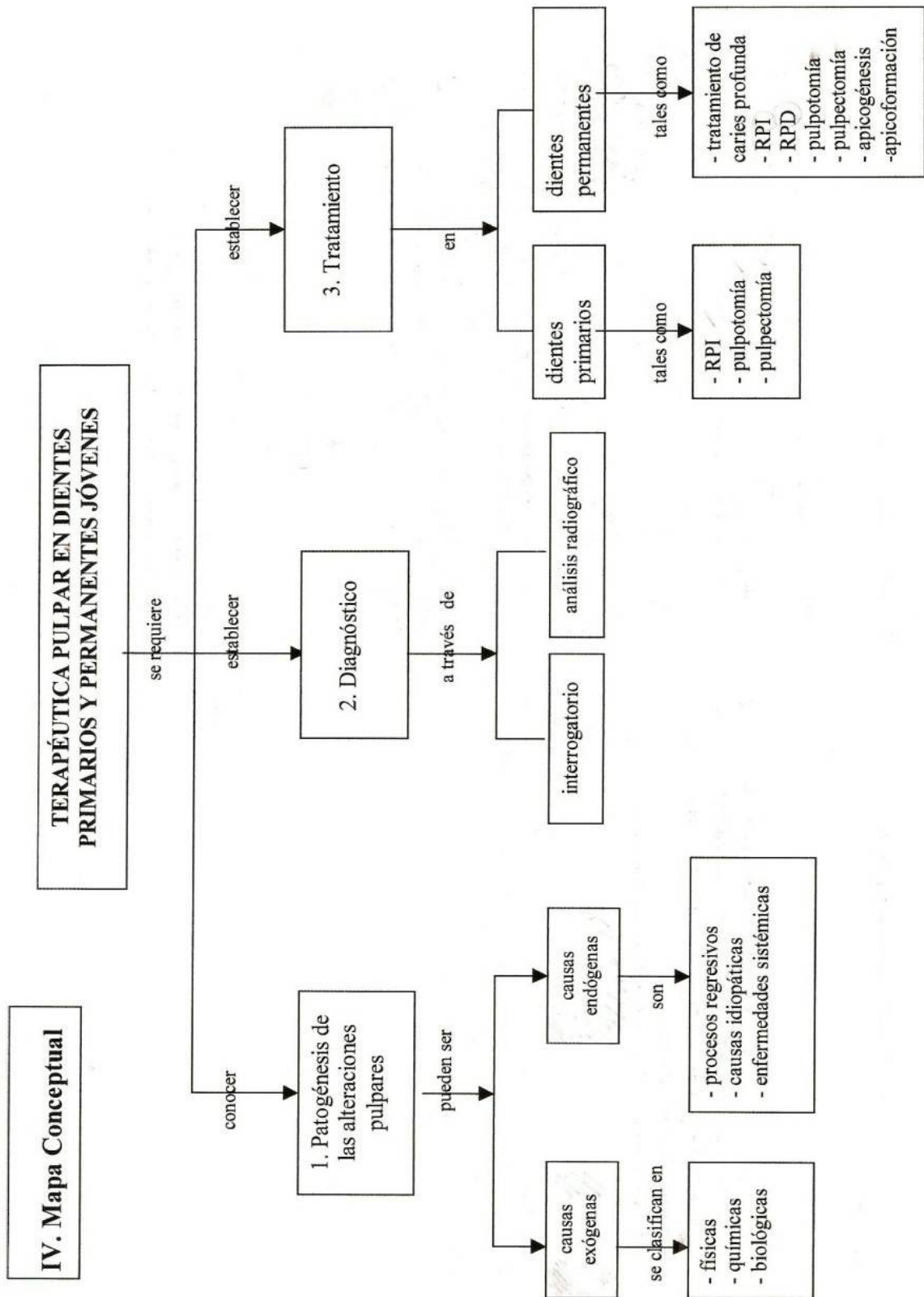
79. Holland R, et al. Histochemical analysis of the dog's dental pulp after pulp capping with calcium, barium, and strontium hydroxides. JOE 1982; 8:444.
80. Jeppersen K. Direct pulp capping on primary teeth—a long-term investigation. Int Assoc Dent Child 1971; 12:10.
81. Endodoncia, consideraciones actuales, Antonio Rodríguez Ponce, 2003 – Amolca
82. Eduardo Silva Reggiardo. Manejo de los problemas pulpares en la dentición temporal.
83. Ralph E. Mc Donald/ David R. Avery. Odontología pediátrica y del adolescente.
84. Estudio clínico del agregado trióxido mineral en pulpotomías de molares temporales: estudio piloto a 15 meses. RCOE vol.9 no.1 Madrid Jan.-Feb. 2004
85. Análisis de los estudios clínicos sobre la eficacia de las técnicas alternativas al formocresol en las pulpotomías de dientes temporales. Calatayud J, Casado I, Alvarez C
86. Recubrimiento pulpar y pulpotomía, como alternativas de la endodoncia preventiva. Universidad del Valle de México:: Rectoría Institucional. Episteme No.8-9. Año 2, Octubre-Diciembre 2006.
87. Pinkham. J. R. Odontología Pediátrica Editorial interamericana Mc. Graw-Hill, año 1991, Págs. 420-424.
88. Riera R, Saez S, Arregui M, Ballet L. Pulpectomía. Indicaciones, materiales y procedimientos. Reporte de un caso. Rev Oper Dent Endod 2007;5:69
89. Diagnostico de Caries Dental/Gilberto Hinostroza Haro, Lima Universidad Peruana Cayetano Heredia, 2005, Pág. 102
90. Cameron, Angus C. ; Widmer, Richard P. Manual de Odontología pediátrica. Pag. 83-94 Madrid : Harcourt, 1999.
91. VILLENA M. Hernán . Terapia Pulpar . Primera Edición . UPCH 2001
92. Leffingwell, CS. et al. PULP RESPONSES TO PRECISE THERMAL STIMULI IN DENTIN-SENSITIVE TEETH. JOE Jun-2004:30(6):384-387

93. Petersson K, et al. EVALUATION OF THE ABILITY OF THERMAL AND ELECTRICAL TESTS TO REGISTER PULP VITALITY. *Endod Dent Traumatol.* Jun-1999;15(3):127-131
94. Lockhart, PB, et al. RESONANCIA MAGNÉTICA DE LOS DIENTES HUMANOS. *Endodoncia* Jul-Sep 1992;10(3):143-153
95. Morales Alva Guillermo Valeriano. Tratamientos Conservadores de la Vitalidad Pulpar y Tratamiento Endodónticamente en una Sesión
96. María Valentina Camejo S. et al. Pulp-dentin complex protection. *Acta odontol. venez v.37 n.3 Caracas dic. 1999.*
97. Edgardo J. Berrios Quina, Sizenando de T.Porto Neto. Respuesta pulpar frente a diferentes agentes cementales. *Rev. Estomatol. Herediana v.14 n.1-2 Lima ene./dic. 2004.*
98. Mc Donald. Odontopediatría
99. Robert G. Craig. Materiales de odontología restauradora 10ª edición. Editorial Harcourt Brace. Madrid. 1998.
100. Víctor Lahoud S. Saúl Ilizarbe E. Pedro Ballona Ch. Estudio clínico-radiográfico comparativo del recubrimiento pulpar indirecto con pasta a base de Uncaria Tomentosa vs. hidróxido de calcio y cemento óxido de zinc - eugenol. *Odontología Sanmarquina 2000; 1 (6): 9-19.*
101. Edgardo J. Berrios Quina, Sizenando de T.Porto Neto. Respuesta pulpar frente a diferentes agentes cementales. *Rev. Estomatol. Herediana v.14 n.1-2 Lima ene./dic. 2004.*
102. Espinoza fernández R. Estudio histopatológico del recubrimiento pulpar directo e indirecto con adhesivos dentinarios en dientes humanos. *Fórmula odontológica. Vol. 3, No. 2-Noviembre/ 2005.*
103. Miñana Gómez Miguel. El agregado de trióxido mineral (MTA) en endodoncia. *RCOE v.7 n.3 Madrid mayo-jun. 2002.*
104. Pitt Ford TR, Torabinejad M, Abedi HR, Backland LK, Kariyawasam SP. Mineral trioxide aggregate as a pulp capping material. *J Am Dent Assoc 1996;127:1491-1494.*
105. Hugh M. Kopel DDS, M. S. Consideraciones para el proceso de recubrimiento pulpar directo en dientes primarios: una revisión de la literatura. *Journal of dentistry for children, March-April 1992, página 141.*

106. arío Cárdenas Jaramillo. Odontología pediátrica 3ª edición. Editorial CIB 2003 ISBN 958-9400-67-1. Colombia. Pág 230.
107. Calderón Farfán Priscilla. Utilización de MTA (agregado de trióxido mineral) para recubrimientos pulpaes directos en dientes permanentes jóvenes. Med Oral 2002; 4(3) : 69-77.
108. Ensaldo Fuentes, E. et al. Recubrimiento pulpar y pulpotomía, como alternativas de la endodoncia preventiva. Episteme Octubre-Diciembre 2006; 2(8-9) Disponible en:
http://www.uvmnet.edu/investigacion/episteme/numero8y9-06/colaboracion/a_recubre.asp Consultado el 25 de abril 2008
109. Cristóbal Cotarelo, Beatriz. Apexificación Con Hidróxido De Calcio Vs Tapón Apical De Mta. mayo 2005, nº 159. Disponible en :
<http://www.gacetadental.com/articulos.asp?aseccion=ciencia&aid=1&avol=200505>
110. Terapéutica Del Diente Permanente Con Ápice Inmaduro
<http://www.iztacala.unam.mx/~rrivas/infantil3.html>
111. Dr. Schmitt DDS Jacob Lee DDS, FRCD(C) George Bogen DDS Multifaceted: Use of ProRoot™ MTA Root Canal Repair Material. Pediatr Dent 23:326-330, 2001
112. Omar A.S. El Meligy, BDS, MSc, PhD1 y David R. Avery, DDS, MSD2: Comparison of Apexification With Mineral Trioxide Aggregate and Calcium Hydroxide Pediatr Dent 2006;28:248-253
113. Omar A.S. El Meligy, BDS, MSc, PhD1 David R. Avery, DDS, MSD2 Comparison of Mineral Trioxide Aggregate and Calcium Hydroxide as Pulpotomy Agents in Young Permanent Teeth (Apexogenesis) Pediatr Dent 2006;28:399-404
114. Elsa V. Di Giuseppe Esté : Aplicación Clínica del Agregado Trióxido Mineral (MTA) Disponible en :
<http://www.carlosboveda.com/Odontologosfolder/odontoinvitadoold/odontoinvitado7.htm>
115. Clinical Affairs Committee – Pulp Therapy Subcommittee Guideline on Pulp Therapy for Primary and Young Permanent Teeth, Revised 1998, 2001, 2004

116. Miñana-Gómez, Miguel, Mineral trióxido agregado en endodoncia RCOE v.7 n.3 Madrid mayo-jun. 2002
117. Abarca R. Jaime. Evaluacion de la microfiltracion apical de tres materiales usados en la inducción del cierre apical, hidroxido de calcio, yodoformo e hidroxido de calcio con yodoformo. In vitro. Memoria para optar el grado de cirujano dentista Tacsá-Chile 2004
118. Liliana Guerra, Procedimientos Alternativos en Endodoncia, Estudiante del Post Grado en Endodoncia, U.C.V., Venezuela, 2001-2002
119. Rojas Maria E. Terapias Endodónticas Empleadas en Dientes Permanentes Incompletamente Formados Realizadas en el Postgrado de Endodoncia de la Universidad Central de Venezuela en el Período Enero 2002 - Abril 2005 , Universidad Central de Venezuela, 2005
120. Pediatr Dent. 2004 ag;26
<http://www.universodontologico.550m.com/Temas/nov2004.htm>
121. Mc Donald, R, R.Avery, D. Odontología pediátrica y del adolescente. Sexta edición , editorial Mosby/Doyma libros, año 1995, Madrid Págs. 418-420, 491-497.
122. Boj, J. R, y varios Odontopediatria Editorial Masson 2007 España Pag. 189.
123. Cohen, Endodoncia edicion, editorial, año 1996 España, Págs.884-888, 909-915.
124. Witherspoon David. Mineral trioxide agrégate pulpotomies. Jada 2006. Vol 137. American dental association.

XII. ANEXOS



UNAM – Curso de Odontopediatría