

## Sarcoma de Kaposi clásico. Experiencia con quimioterapia en el Hospital Nacional Dos de Mayo, Lima - Perú. Classical Kaposi's sarcoma. Experience with chemotherapy at Hospital Nacional Dos de Mayo, Lima - Peru.

Alicia Barquinero<sup>1</sup>, Victoria Morante<sup>2</sup>, Liliana Chumbes<sup>3</sup>, Soledad Rayme<sup>4</sup>.

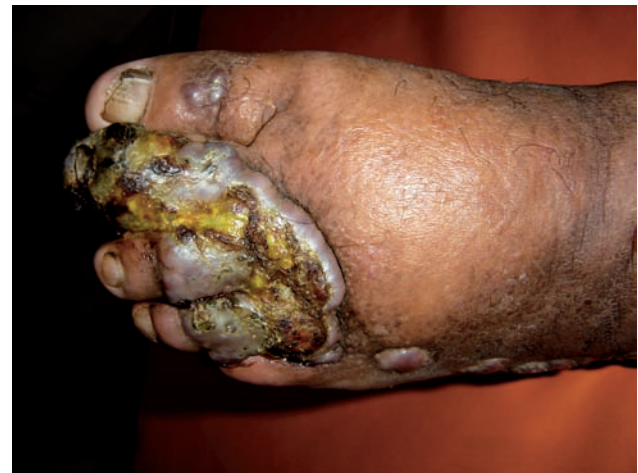El sarcoma de Kaposi clásico es un proceso neoplásico de origen vascular que afecta predominantemente a individuos del sexo masculino, de edad avanzada y por lo general tiene un curso indolente<sup>1</sup>. El mayor número de casos se observa en varones del este europeo, o del mediterráneo, descendientes de judíos. Suele iniciar con lesiones en extremidades inferiores<sup>2</sup>. Su preponderancia en ciertas poblaciones sugiere una predisposición genética<sup>3</sup>.

En cuanto a su diagnóstico, se basa en las diferencias clínicas y epidemiológicas de los cuatro tipos de sarcoma de Kaposi (clásico, endémico, epidémico y asociado a terapia inmunosupresora) debido a que la histopatología es muy similar en todos los casos<sup>4,5</sup>.

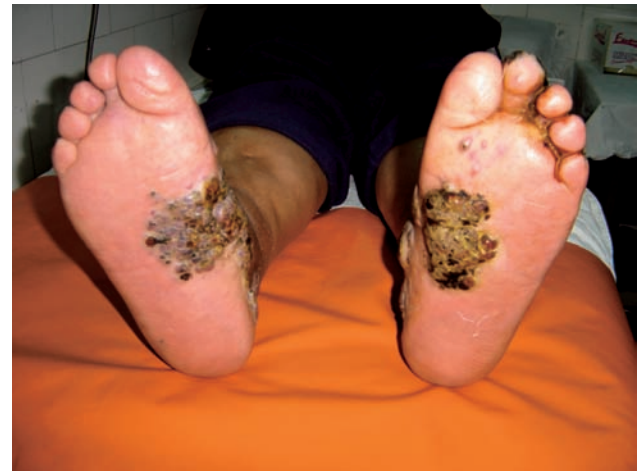Respecto al tratamiento, éste se basa en el estadio, sitio y dimensiones de la lesión, además de la progresión de la enfermedad. En caso de lesiones únicas o aisladas se puede usar crioterapia, electrocauterización, curetaje, láser, terapia intralesional y exéresis quirúrgica<sup>7-9</sup>. La quimioterapia sistémica alcanza un relativo buen control de las lesiones. Entre los fármacos utilizados se encuentran la vimblastina, bleomicina y etopósido<sup>10,11</sup>. Otro fármaco aprobado por la FDA como terapia sistémica es el interferón alfa, con sus efectos antineoplásico, inmunomodulador y antiviral<sup>12</sup>. La quimioterapia liposomal constituye una terapéutica menos tóxica que la sistémica. Los fármacos liposomales incluyen a las antraciclina: doxorubicina y daunorrubicina. La capsulación liposomal aumenta drásticamente la vida media del fármaco y resulta en mayores concentraciones del mismo en los tumores, lo que a su vez disminuye teóricamente los efectos adversos en los órganos no afectados<sup>13,14</sup>. También se tiene al paclitaxel, un agente quimioterapéutico con actividad antiangiogénica, que es bien tolerado y ofrece un buen porcentaje de respuesta (49%-71%)<sup>15</sup>.

Se presenta el caso de un paciente varón de 82 años, natural y procedente de Lima sin antecedentes de importancia quien ingresa con un tiempo de enfermedad de aproximadamente un año caracterizado por la aparición de lesiones tumorales angiomatosas en ambos pies, que progresan en número y tamaño. Se toma biopsia concluyéndose Sarcoma

de Kaposi clásico. Posteriormente se inicia quimioterapia con paclitaxel a dosis de 115mg/m<sup>2</sup> de superficie corporal cada 21 días en ocho oportunidades con lo que se consigue remisión clínica. Lamentablemente el paciente abandona tratamiento.



Fotografía 1. Cara anterior de miembro inferior izquierdo al momento de la consulta inicial.



Fotografía 2. Lesiones tumorales angiomatosas en ambos pies motivo de consulta.

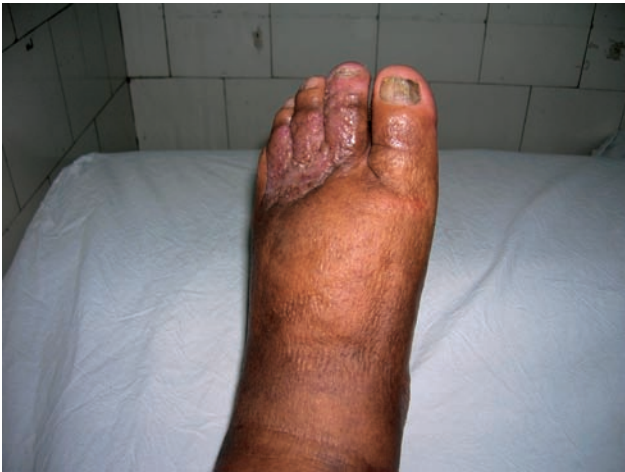1 Médico Residente de Dermatología del Hospital Nacional Dos de Mayo.

2 Médico Asistente Jefe del Servicio de Dermatología del Hospital Nacional Dos de Mayo.

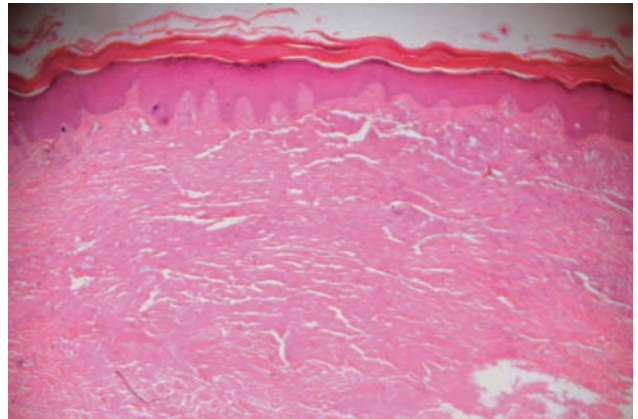
3 Médico Asistente Jefe del Servicio de Oncológica Clínica del Hospital Nacional Dos de Mayo.

4 Médico Residente de Anatomía Patológica del Hospital Nacional Dos de Mayo.

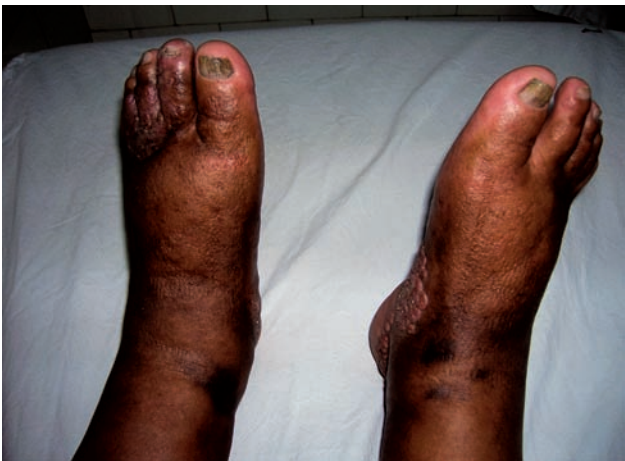Correo electrónico: [alibarqui@hotmail.com](mailto:alibarqui@hotmail.com)



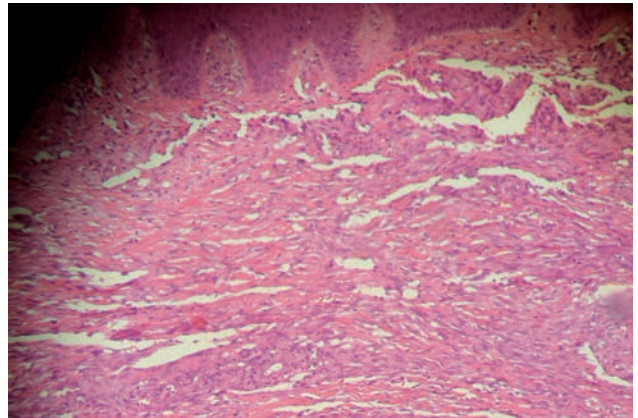
Fotografía 3. Cara posterior de miembro inferior izquierdo luego del octavo pulso de paclitaxel.



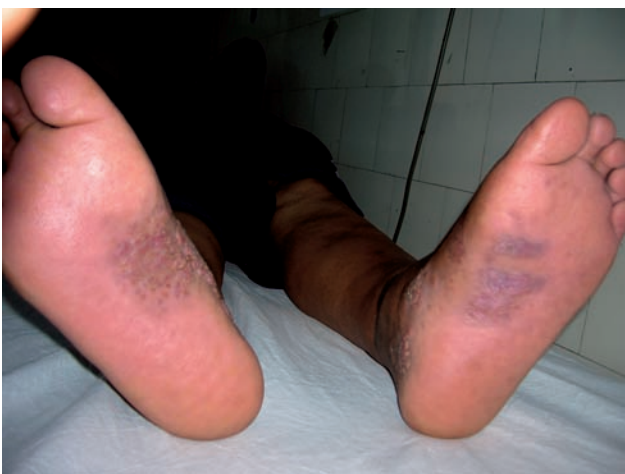Fotografía 6. A nivel de dermis proliferación de canales vasculares irregulares. HE 10X.



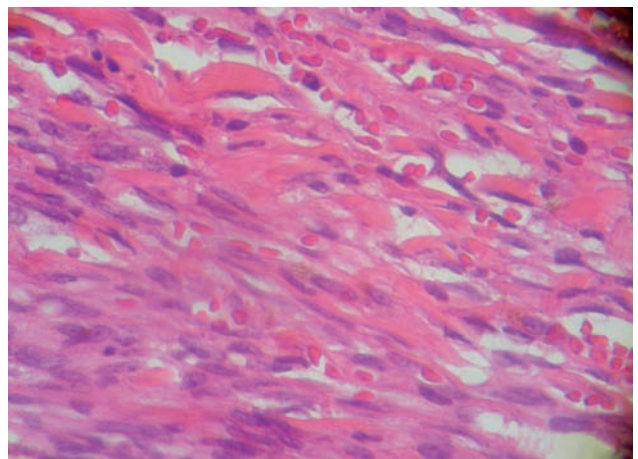
Fotografía 4. Cara anterior de ambos pies luego del octavo pulso de quimioterapia.



Fotografía 7. Epidermis conservada, a nivel de dermis aumento del número de los canales vasculares e irregularidad de los mismos. HE 20X.



Fotografía 5. Remisión de las lesiones tumorales al octavo pulso con paclitaxel 115mg/m<sup>2</sup>.



Fotografía 8. Sarcoma de Kaposi. Presencia de células fusiformes, glóbulos rojos en la luz vascular y algunos extravasados. HE 40X.

## REFERENCIAS BIBLIOGRÁFICAS

1. CANCELA B, ÁLVAREZ V. Sarcoma de Kaposi clásico. *Rev Cent Dermatol Pascua*. 2000;9:6-10.
2. BRENNER B, WEISSMANN-BRENNER A, RAKOWSKY E, et al. Classical Kaposi sarcoma: prognostic factor analysis of 248 patients. *Cancer*. 2002; 95:1982-7.
3. MASALA MV, CARCASSI C, COTTONI F, et al. Classic Kaposi's sarcoma in Sardinia: HLA positive and negative associations. *Int J Dermatol*. 2005; 44:743-5.
4. ANTMAN K, CHANG Y. Kaposi's sarcoma. *N Engl J Med*. 2000;342:1027-38
5. BUBMAN D, CESARMAN E. Pathogenesis of Kaposi's sarcoma. *Hematol Oncol Clin N Am*. 2003;17:717-45.
6. MOHANNA S, FERRUFINO J, SANCHEZ J, et al. Epidemiological and clinical characteristic of Classic Kaposi's sarcoma in Peru. *J Am Acad Dermatol*. 2005;53:435-41.
7. LEÃO JC, CATERINO- DE- ARÁUJO A, PORTER S, et al. Human herpesvirus (HHV- 8) and the etiopathogenesis of Kaposi's sarcoma. *Rev Hosp Clin Fac Med S Paulo*. 2002;57:175-86.
8. MORA MORILLAS I. Sarcoma de Kaposi. *An Med Interna (Madrid)*. 2003; 20:167-9.
9. TURKHM, BUYUKBERBERS, CAMCI C, et al. Chemotherapy of disseminated cutaneous classic Kaposi's sarcoma with Vinblastine. *J Dermatol*. 2002; 29:657-60.
10. ZIDAN J, ROBENSTEIN JANG HS, CHA JH, OH CK, et al. A case of classic Kaposi's sarcoma with multiple organ involvement. *J Dermatol*. 2000;27:740-4.
11. HAUTSCHILD A, PETRES-DUNSCHE C. Intralesional treatment of classic Kaposi's sarcoma with interferon alpha. *Hautarzt*. 1992;43:789-91.
12. CHEUNG TW. AIDS-related Kaposi's sarcoma: a phase II study of liposomal doxorubicin. The TLC D-99 Study Group. *Clin Cancer Res*. 1999; 5: 3432-7.
13. GOTTLIEB JJ, WASHNEKI K, CHACHOVA A, et al. Treatment of Classic Kaposi's sarcoma with liposomal encapsulated doxorubicin. *Lancet*. 1997; 350:1363-4.
14. LANDAU H, POIESZ B, DUBE S, et al. Classic Kaposi's sarcoma associated Human herpesvirus 8 infection in a 13-year-old male: A case report. *Clin Cancer Res*. 2001;7:2263-8.
15. TUR E, BRENNER S. Treatment of Kaposi's sarcoma. *Arch Dermatol*. 1996; 132:327-1.