

LUPUS ERITEMATOSO CUTÁNEO DISCOIDE CRÓNICO EN UN PACIENTE CON PSORIASIS VULGAR

Chronic discoid lupus erythematosus in a patient with psoriasis vulgaris

Israel Alfonso-Trujillo¹, Jonathan Arguello Moya², Ernesto Arteaga Hernández³, María Antonia Rodríguez García¹, Sonia Collazo Caballero¹, Mariuska Álvarez Labrada⁴.

RESUMEN

Se presentó paciente de sexo femenino de 48 años de edad con antecedentes de psoriasis de 15 años de evolución (confirmada con estudio histopatológico). Su primer brote se relacionó con evento estresante personal. Hace un año comenzó con lesiones diseminadas, que empeoraban con el sol, producían cicatrices y no respondían al tratamiento habitual. Por tal motivo acude nuevamente a nuestro centro. En esta ocasión se le diagnosticó lupus eritematoso, el cual se confirmó con la histología. La paciente no aquejaba sintomatología articular ni sistémica. Todos sus estudios (hemáticos, hemoquímicos, inmunológicos y de función renal) fueron normales. Finalmente se concluyó con el diagnóstico de lupus eritematoso cutáneo discoide crónico asociado a psoriasis vulgar.

Palabras claves: Lupus eritematoso crónico discoide, psoriasis vulgar.

Dermatol Perú 2008;18(3):308-311

ABSTRACT

We present a 48 years old female patient, with a personal history of psoriasis since 15 years ago (confirmed by histological study). The first episode was related with a personal stressant event. Since one year ago the patient presented lesions that shown a different location and get worse with sun exposure, healed with scars, and present a poor response to the habitual treatment. At that moment the patient was diagnosed with discoid lupus erythematosus confirmed by histological study, she never complaint any articular or systemic symptoms and the haematological and immune lab findings and renal tests were normal. We concluded that the diagnosis was discoid lupus erythematosus associated to psoriasis vulgaris.

Key words: Discoid lupus erythematosus, psoriasis vulgaris.

INTRODUCCIÓN

Psoriasis, palabra derivada del griego, etimológicamente significa: *psor: prurito, iasis: estado*⁽¹⁾. Se define como una dermatosis crónica y recidivante, caracterizada por pápulas y placas eritemato-escamosas con infiltración variable, bien definidas, que se localizan principalmente en codos, rodillas, región sacra y piel cabelluda, aunque puede afectar también, toda la superficie cutánea, incluyendo las uñas⁽¹⁻⁵⁾.

Lupus, palabra derivada del latín, etimológicamente significa *lobo*, refiriéndose a que la enfermedad destruye y corroe la piel, al igual que la mordida de un lobo. El lupus eritematoso tiene distintos estadios de su espectro inmunológico (formas sistémicas, sudagudas o crónicas), a pesar de ser una entidad única. El *lupus eritematoso crónico discoide* o *lupus eritematoso cutáneo crónico* se define como una dermatosis de curso crónico y etiología desconocida, caracterizada por placas eritemato-escamoatróficas, de bordes irregulares, pero bien definidas, que se localizan con mayor frecuencia en la cara (región malar y nariz), el cuero cabelludo y el oído externo, aunque puede afectar también otras áreas fotoexpuestas

1- Especialista de Dermatología y Master en Enfermedades Infecciosas. Hospital Clínico Quirúrgico Universitario: "Hermanos Ameijeiras".

2- Residente de Dermatología. Hospital Clínico Quirúrgico: "Hermanos Ameijeiras".

3- Especialista de Anatomía Patológica. Hospital Clínico Quirúrgico Universitario: "Hermanos Ameijeiras".

4- Especialista en Medicina General Integral. Policlínico Docente: "Manáguas".

Recibido: 30-04-2008

Aceptado: 15-08-2008



como la v del escote, el dorso de las manos, antebrazos y brazos^(6,7).

La psoriasis y el lupus son dos dermatosis independientes, que desde el punto de vista clínico e histopatológico son totalmente distinguibles y diferenciables. En ambas enfermedades la patogenia es desconocida, sin embargo tienen en común un probable origen autoinmune. Este probable origen común pudiese favorecer la asociación de ambas enfermedades en un mismo paciente.

DESCRIPCIÓN DEL CASO

Paciente de sexo femenino de 48 años de edad, quien hace 15 años atrás, posteriormente a la pérdida de un ser amado, presentó lesiones eritemato-escamosas infiltradas, localizadas en codos y rodillas, asociados a prurito ligero. Se le diagnosticó psoriasis (corroborado con el estudio histológico. Figura 1) y se le prescribió tratamiento tópico con crema de triamcinolona. La paciente logró remisión de las lesiones en pocos días, recidivando muchas veces, y mejorando con algún tratamiento tópico (aloe, clobetasol, triamcinolona, betametasona, dexametasona, hidrocortisona, coriodermina, vimang, calcipotriol, etc.). Hace un año comenzó con lesiones eritematoescamosas en mejillas, dorso de nariz, cuero cabelludo y pabellones auriculares, al inicio la paciente no les dio importancia por pensar que se trataban de lesiones de su enfermedad de base, sin embargo la rebeldía a la terapéutica y la aparición de cicatrices en las lesiones motivaron acudir a nuestro centro. En la consulta se constatan placas eritematoescamoatróficas en ambas mejillas (Figura 2), dorso de nariz y concha de la oreja derecha asociadas a pequeña

área de alopecia cicatricial localizada en la región parietal ipsilateral. En esta ocasión se realizó el diagnóstico clínico de lupus eritematoso cutáneo discoide crónico y se corroboró con una biopsia de piel (Figura 3). La paciente no aquejaba sintomatología articular ni sistémica.

La biopsia por inmunofluorescencia directa fue positiva en la piel enferma y negativa en la piel sana expuesta. Se realizaron análisis de sangre (serie hemática y hemoquímica), estudios inmunológicos (VDRL, ANA, ICC, C3, C4, factor reumatoideo, células LE, anti DNA de doble cadena), proteinuria de 24 horas y Addis de 2 horas. Todos los resultados fueron normales.

Se concluyó con el diagnóstico de lupus eritematoso discoide crónico asociado a psoriasis vulgar.

DISCUSIÓN

En la psoriasis y en el lupus eritematoso la etiología es desconocida aunque probablemente se traten de dos dermatosis de origen autoinmune^(1,3,6,7). En su génesis parecen influir factores inmunitarios, genéticos, psicosomáticos, ambientales e infecciosos⁽⁸⁻¹⁰⁾.

En ambas afecciones hay varios datos que sugieren la participación del sistema inmune en su etiología y patogenia. Entre los más importantes se pueden mencionar^(1,6-9,11,12): la presencia de numerosas células T en el interior de ambas lesiones; en el lupus eritematoso existen depósitos policlonales de inmunoglobulinas (IgA, IgG, IgM) y complemento (C1, C3) en la unión dermoepidérmica (prueba de banda lúpica), la presencia de autoanticuerpos e

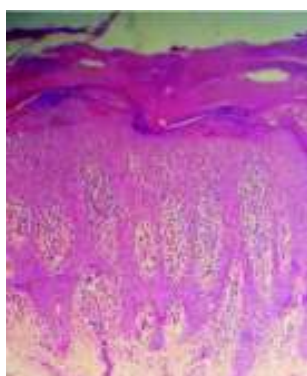


Figura 1. H&E. 25 X

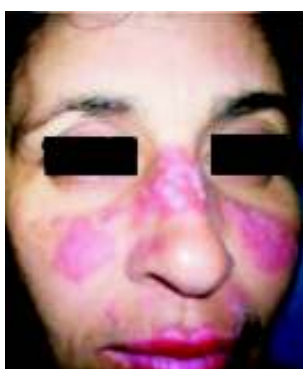

Figura 2. Lesiones eritemato-escamosas atróficas en mejillas y dorso de nariz

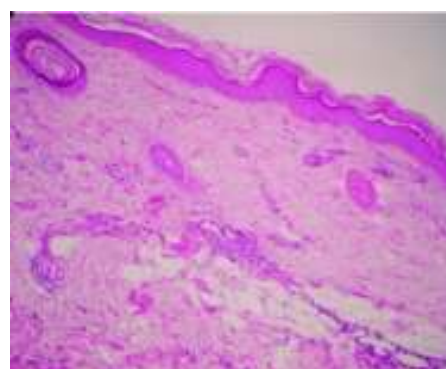


Figura 3. H&E 10X



inmunocomplejos circulantes en la forma sistémica del lupus; las alteraciones de la cantidad y distribución de las células de Langerhans y los macrófagos fagocíticos (pacientes psoriásicos); la expresión inmunodependiente de moléculas de adhesión sobre los queratinocitos (pacientes psoriásicos); los efectos beneficiosos de modalidades terapéuticas que afectan en grado significativo al sistema inmune⁽¹¹⁻¹³⁾. En este caso los hallazgos coinciden con lo reportado por la literatura para ambas afecciones, y la prueba de banda lúpica fue negativa en la piel sana expuesta, al igual que los inmunocomplejos circulantes, pues no se trata de la forma sistémica de la enfermedad.

Desde el punto de vista genético se han visto asociaciones entre estas enfermedades y los productos genéticos del complejo mayor de histocompatibilidad (MHC)^(14,13-16). En el presente caso no se determinaron los HLA.

En ambas afecciones se ha visto estrecha relación entre la aparición y/o exacerbación de las lesiones con el estrés emocional (muerte de seres queridos, accidentes, guerras, ocupaciones estresantes)^(1,2,6,7). En el caso reportado los brotes de ambas enfermedades tuvieron relación con el estrés.

Desde el punto de vista ambiental la psoriasis tiende a empeorar en el invierno y mejorar en el verano, y en el lupus los sujetos sufren exacerbaciones de su padecimiento en verano, con la exposición a la luz solar, aunque otros empeoran bajo la influencia del frío y el viento^(1,2,6,7). El comportamiento clínico del caso reportado coincidió con lo planteado en la literatura, o sea, las lesiones de psoriasis mejoraban en verano y las de lupus empeoraban en verano.

En el 20% de los pacientes psoriáticos, en los sitios de trauma, se reproducen las lesiones específicas de la enfermedad (fenómeno isomórfico de Koebner). En el lupus se ha descrito la aparición ocasional de lesiones típicas de la enfermedad en áreas como el muslo o el glúteo tras un traumatismo (quemaduras térmicas o contusiones) en sujetos que presentaban previamente lesiones normalmente distribuidas en la cara y el cuero cabelludo^(1,2,6,7). El presente caso solo mostró fenómeno de Koebner asociado a la psoriasis.

Ciertos medicamentos son capaces de exacerbar o agravar brotes de psoriasis, tales como betabloqueadores, antimaláricos, antiinflamatorios no esteroideos y otros. Existen medicamentos que pueden producir trastornos cutáneos que semejan un lupus, entre estos se encuentran hidralazina,

tetraciclina, penicilina, metildopa, captopril, sulfonamidas, penicilamina, estreptomina, sales de oro, y otros^(1,2,6,7). En el caso reportado ninguna de estas afecciones se asoció a la ingestión de medicamentos.

Existen microorganismos que al actuar como superantígenos pueden desencadenar y/o exacerbar brotes de psoriasis, entre los cuales se encuentran el estreptococo beta hemolítico, estafilococo aureus y el virus de la inmunodeficiencia humana. En el lupus se ha planteado posible asociación con infecciones probablemente retrovirales, paramixovirus o por micoplasma.^(1,2,6,7,10,17). En la paciente no se detectó ningún foco séptico.

La psoriasis se ha visto asociada a colitis ulcerativa inmunológica, enfermedad de Crohn, espondilitis anquilosante, penfigoide buloso. Se ha descrito la asociación de lupus eritematoso con liquen plano, alopecia areata, eritema multiforme, urticaria, eritema nudoso^(1,16,17). En la presente paciente se asocian ambas entidades nosológicas: psoriasis y lupus eritematoso discoide crónico. Su asociación tal vez pueda deberse al posible origen autoinmune de ambas dermatosis.

REFERENCIAS BIBLIOGRÁFICAS

1. Christophers E, Mrowietz U. Psoriasis. En: Fitzpatrick TB, Eisen A, Wolff K, Freedberg IM, Austen KF. Dermatología en Medicina General. 5 Ed. Buenos Aires: Editorial Médica Panamericana; 2001:527-54.
2. Ferrándiz FC. Psoriasis. En: Ferrándiz FC. Dermatología. Madrid: Mosby / Doyma Libros, SA; 1996:149-55.
3. Zalewska A, Miniszewska J, Chodkiewicz J, Narbutt J. Acceptance of chronic illness in psoriasis vulgaris patients. J Eur Acad Dermatol Venereol. 2007; 21(2):235-42.
4. Greist HM, Pearce DJ, Blauvelt M, Feldman SR. Resident education: effect of the sixth national psoriasis foundation chief residents' meeting. J Cutan Med Surg. 2006; 10(1):16-20.
5. Toussaint S, Kamino H. Non infectious Erythematous, Papular and Squamous Diseases of the skin. In: Elder DE, Elenitsas R, Jaworsky C, Johnson BL Jr., eds. Lever's Histopathology of the skin. 8th ed. Philadelphia: Lippincott Williams- Wilkins.1999: 40-54.
6. Sontheimer RD. Lupus eritematoso. En: Fitzpatrick TB, Eisen A, Wolff K, Freedberg IM, Austen KF. Dermatología en Medicina General. 5 Ed. Buenos Aires: Editorial Médica Panamericana; 2001:2109-25.
7. Bielsa MI. Lupus eritematoso. En: Ferrándiz FC. Dermatología. Madrid: Mosby / Doyma Libros, SA; 1996:239-44.
8. Rolla G, Ferrero N, Bergia R, Guida G. Perspectives in clinical immunology. Recent Prog Med. 2006; 97(12):787-96.
9. Pulitzer M, Li W, Hanson M, Singh F, Elenitsas R, Gelfand JM, Vanvoorhees A, Seykora JT. Srcasm overexpression in psoriasis-insights into pathogenesis. J Cutan Pathol. 2007; 34(2):160-5.



10. Lundsten EB, Morgan AM, Andrews R. A 23-year-old Hispanic migrant fieldworker who presents with a painful rash on his limbs, trunk, and face. Guttate psoriasis. JAAPA. 2007; 20(1):72.
11. De Kok EM, Giansante E, Sciamanna E, Oliver M. Lupus eritematoso cutáneo inducido por hidroxiurea. Med Cutan Iber Lat Am. 2006; 34(5):244-6.
12. Callen JP. Cutaneous lupus erythematosus: A personal approach to management. Australas J Dermatol. 2006; 47(1):13-27.
13. Kreuter A, Tomi NS, Weiner SM, Huger M, Altmeyer P, Gambichler T. Mycophenolate sodium for subacute cutaneous lupus erythematosus resistant to standard therapy. Br J Dermatol. 2007; 156(6):1321-7.
14. Kuhn A, Sticherling M, Bonsmann G. Clinical Manifestations of Cutaneous Lupus Erythematosus. JDDG. 2007; 5(12):1124-37.
15. Sticherling M, Bonsmann G, Kuhn A. Diagnostic approach and treatment of cutaneous lupus erythematosus. JDDG. 2008; 6(1):48-59.
16. Wenzel J, Bauer R, Uerlich M, Bieber T, Boehm I. The value of lymphocytopenia as a marker of systemic involvement in cutaneous lupus erythematosus. Br J Dermatol. 2002; 146:869-71.
17. Tirado SA. Síndrome de Rowell o lupus eritematoso sistémico y eritema multiforme: ¿correlación o concomitancia? Reumatol Clin. 2007 Disponible en: <http://www.reumatologiaclinica.org>