

Secuestro Pulmonar Intralobar Derecho en Infante: Reporte de un Caso

MAGALI MENDIOLA¹, HUMBERTO MORALES² y SANTIAGO CONTRERAS¹

¹Departamento de Pediatría. Servicio Clínicas Pediátricas. Hospital Nacional Guillermo Almenara Irigoyen

²Interno de Medicina Humana - Universidad Nacional Mayor de San Marcos. Lima, Perú.

RESUMEN

El secuestro pulmonar intralobar es una masa de tejido pulmonar que tiene riego sanguíneo propio proveniente de arterias sistémicas, no tiene comunicación con el árbol bronquial y tiene drenaje venoso hacia las venas pulmonares o aurícula izquierda. A diferencia del secuestro pulmonar extralobar, al que se le atribuye un origen congénito, el secuestro intralobar no tiene aún un origen definido (congénito o adquirido), ya que normalmente se diagnostica después de la primera década de la vida. Presentamos el caso de un paciente de 3 años de edad con diagnóstico repetitivo de neumonía basal derecha, en el que por arteriografía se diagnosticó secuestro pulmonar intralobar derecho. Se debe tener en cuenta a esta entidad dentro del diagnóstico diferencial en niños con cuadro clínico-radiológico de neumonía que no responde a tratamiento convencional, sea ésta derecha o izquierda. Se discute también la importancia de los diferentes métodos de imágenes para el diagnóstico.

Palabras claves: Secuestración Broncopulmonar; Neumonectomía; Pulmón, Anomalías; Enfermedades Fetales.

INTRALOBAR BRONCHOPULMONARY SEQUESTRATION OF THE RIGHT LUNG IN CHILD - A CASE REPORT

SUMMARY

Intralobar bronchopulmonary sequestration consists of isolated non-functioning lung tissue that lacks normal communication to the tracheobronchial tree. It has systemic arterial supply and venous drainage to the pulmonary veins or the left atrium. Whereas extralobar sequestration is clearly congenital, intralobar sequestration may have a congenital or acquired origin and frequently presents in older children (usually older than 10-years-old). We present the case of a 3-years-old patient with recurrent attacks of basal right lung pneumonia. Intralobar pulmonary sequestration was confirmed by arteriogram. We must consider this lesion among the diagnostic approach to children with clinical and radiological findings suggestive of pneumonia and poor response to the administered antibiotics. The usefulness of different imaging techniques for the diagnosis is also addressed.

Key words: Bronchopulmonary Secuestration; Pneumonectomy; Lung, Abnormalities; Fetal Diseases.

INTRODUCCIÓN

El secuestro pulmonar es una masa de tejido pulmonar no funcionante sin conexión con el tracto

bronquial y que tiene un sistema de irrigación anómalo. Existen dos tipos: el extralobar y el intralobar, siendo la diferencia más saltante que en el primero existe una pleura propia para este tejido y el segundo está inmerso dentro de la misma pleura que el tejido pulmonar normal restante. El drenaje sanguíneo también los diferencia, siendo en el primero principalmente hacia las venas cavas o a las ácigos y en el segundo hacia la pulmonar o la aurícula izquierda (1,2). El secuestro pulmonar es frecuentemente diagnosticado en

Correspondencia:

Sr. Humberto Morales Ramos
Monitor Huáscar Norte 658-A
Rímac. Lima 25, Perú
E-mail: betosf@rocketmail.com

etapas de la adolescencia por la presencia de cuadros neumónicos a repetición (2,3).

El diagnóstico se realiza clásicamente con arteriografía de aorta torácica abdominal para apreciar el vaso sanguíneo anómalo y realizar la valoración prequirúrgica; pero a la fecha, el estudio de resonancia magnética nuclear (RMN) tiene un valor similar en estos casos (4,5). Otros estudios, como la tomografía axial computarizada (TAC), no brindan información adecuada sobre la vascularización. La TAC helicoidal y la TAC-Angiografía mejoran las posibilidades diagnósticas (5,6).

CASO CLÍNICO

Paciente varón de 3 años de edad, con antecedente de una hospitalización previa a los 18 meses de edad con diagnóstico de neumonía basal derecha permaneciendo un mes en tratamiento con antibióticos. Al salir de alta, su radiografía de tórax en incidencia ántero-posterior (AP) mostraba un infiltrado alveolar con algunas imágenes quísticas en el lóbulo inferior derecho (Figura Nº 1). No presenta otro episodio hasta su hospitalización actual, en la que ingresa por dolor abdominal y melena; al examen se encuentra disminución del murmullo vesicular en la base del campo pulmonar derecho, solicitándosele radiografías de tórax en incidencia AP y lateral derecha, apreciándose un infiltrado homogéneo en la zona póstero-inferior del campo

pulmonar derecho, siendo hospitalizado con el diagnóstico de neumonía basal derecha (Figura Nº 2). Durante su hospitalización fue tratado con diversos antibióticos (Tabla Nº 1), con leve mejoría clínica, sin cambios radiológicos (Figura Nº 3), además se realizó prueba terapéutica con medicación antituberculosa, sin obtenerse ningún cambio. Se le realiza un primer estudio con TAC pulmonar a los 19 días de su hospitalización, donde se aprecia una masa póstero-inferior derecha dependiente de parénquima, que fuera informada como atelectasia.

Se sospecha de malformación congénita al no haber respuesta a la terapéutica recibida y al comparar imagen radiológica de hacia un año y medio con las radiografías actuales, encontrando similitud de imágenes.

De este modo se solicita TAC helicoidal de pulmón, la cual fue informada como: “Proceso inflamatorio pleuroparenquimal, complicado, basal derecho, con vasos prominentes a la inyección del contraste, sugestivo de secuestro pulmonar intralobar. Adenopatías múltiples axilares supraclaviculares” (Figura Nº 4).

El paciente evoluciona con alza térmica, recibe metronidazol (que fuera cambiado a clindamicina debido a que le producía náuseas y vómitos) ante la posibilidad de abscesos que estarían complicando el tejido pulmonar anómalo. Al segundo día de tratamiento se encuentra afebril; se realiza angiografía de aorta torácica, apreciándose un vaso sanguíneo aberrante de gran cali-

Tabla Nº 1.- Paciente varón, 3 años de edad con diagnóstico de secuestro pulmonar intralobar. Tratamiento antibiótico recibido durante su hospitalización previa a la cirugía.

Tratamiento	Días de Hospitalización					
	1° al 2°	3° al 18°	32° al 46°	47°	48°	50° al 54°
Ceftriaxona 1g EV c/12 h						
Amikacina 90 mg EV c/8 h						
Vancomicina 170 mg EV c/6 h						
Isoniazida 100 mg 2 Tab c/24 h						
Rifampicina 10 mL c/24 h						
Pirazinamida 1 Tab c/24 h						
Metronidazol 130 mg EV c/8 h						
Clindamicina 130 mg EV c/6 h						

bre que irriga una área extensa de lóbulo inferior derecho, con drenaje a aurícula derecha (Figura N° 5).

El niño es sometido a intervención quirúrgica para escisión de lóbulo inferior derecho (lobectomía), no presentando complicaciones.

Este paciente, además del problema respiratorio, tiene el antecedente familiar de Síndrome de Alport y cursa con hematuria microscópica esporádica, con pruebas de función renal, auditiva y oftalmológica dentro de lo normal, como es usual encontrar a esta edad. No se realizó estudio de biopsia renal por las siguientes razones: (1) Cuadro de sangrado con alteración del perfil de coagulación y plaquetas disminuidas, lo que condujo al antecedente de Hemofilia A, que fuera descartada al encontrar niveles normales de factor VIII; y está en estudio para descartar enfermedad de von Willebrand, (2) posibilidad de no encontrar hallazgos significativos por la edad del paciente, y (3) resistencia de la madre al procedimiento.

DISCUSIÓN

Las malformaciones congénitas del pulmón son parte del diagnóstico diferencial de las lesiones que se observan en las radiografías de tórax en el grupo de edad

pediátrica. En nuestro paciente, como dijimos anteriormente, se sospechó de una malformación debido a la comparación de imágenes radiográficas y a las infecciones respiratorias a repetición. Dentro de las malformaciones congénitas, por frecuencia deberíamos restringirnos hacia tres entidades principales: quiste broncogénico, malformación adenomatoidea quística y secuestro pulmonar. La malformación adenomatoidea quística y el quiste broncogénico son diagnosticados a edades más tempranas que el secuestro pulmonar (como en nuestro paciente), pero básicamente se manifiestan como síndrome de distress respiratorio en neonatos o a los pocos meses del nacimiento (¹). La imagenología es parecida en las tres entidades, en el quiste broncogénico, se observa una lesión quística única de paredes bien definidas, en la malformación adenomatoidea quística la imagen radiográfica característica es una masa de tejido blando conteniendo múltiples áreas quísticas de varios tamaños, en tanto que el secuestro pulmonar muestra una masa sólida multiquística, más frecuentemente en un lóbulo pósteroinferior, como en nuestro paciente (^{1,6}). La principal diferencia es que en las primeras dos entidades existe un crecimiento mayor del lóbulo afectado y por consiguiente hay desplazamiento de las estructuras torácicas adyacentes, lo cual no es evidente en nuestro paciente. La mayor certeza en el diagnóstico y lo que nos llevó a

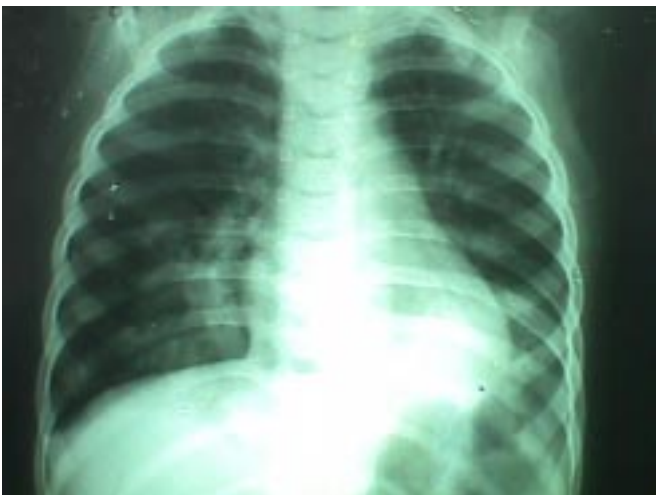

Fig. N° 1.- Radiografía tomada dos años atrás. Diagnóstico de alta: Bronconeumonía. Se apreciaba desde entonces imagen radiopaca (base de HTD) sugerente de consolidación y algunas imágenes quísticas.

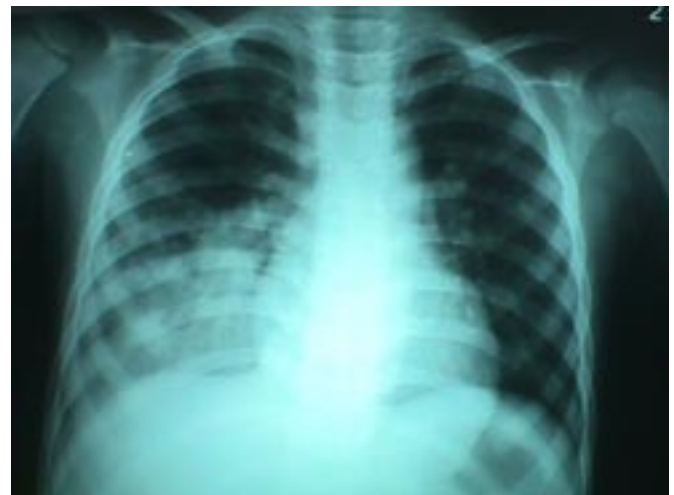

Fig. N° 2.- Radiografía tomada el día de su ingreso al HNGAI, se aprecia imagen de consolidación en la misma zona que la Figura 1.

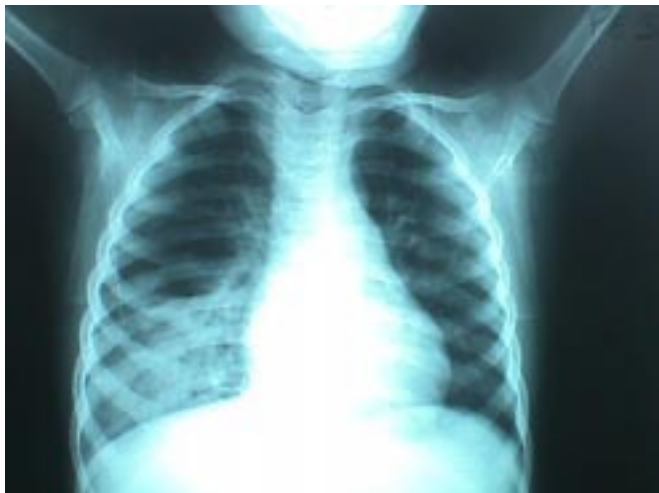

Fig. N° 3.- Radiografía aprox. un mes después de su ingreso, la imagen ha disminuído ligeramente de extensión, pero se evidencia nivel hidroaéreo no apreciado en radiografías anteriores ni en primera TAC.

la arteriografía fue la evidencia de un vaso anómalo en la TAC helicoidal con contraste (Fig. 4).

En general, los secuestros pulmonares son malformaciones congénitas poco frecuentes. Los secuestros intralobares representan 0,15% - 1,7% de todas las anomalías pulmonares congénitas (3) y el 75% de todos los secuestros pulmonares (1,3). En la bibliografía accesible no se encontró publicaciones sobre la incidencia del secuestro pulmonar en el Perú.

Su origen es discutible, dado que su diagnóstico usualmente es tardío; se cree que es una patología adquirida, produciéndose un tejido pulmonar normal con vascularización aberrante y en el cual tras inflamaciones recurrentes, se destruiría la conexión traqueobronquial produciendo la pérdida de la túnica celular original de la lesión (2). Sin embargo, algunos autores le atribuyen origen congénito evidente por hallazgos en recién nacidos, confirmados con estudios anátomo-patológicos, además de otros casos como el presente de diagnóstico en la infancia temprana (7).

Los secuestros intralobares se localizan en el 67% de los casos en la región basal posterior del pulmón izquierdo y suelen manifestarse en la parte tardía de la adolescencia, como cuadros de infecciones respiratorias recurrentes, generalmente neumonías basales y en otros casos se diagnostican en forma casual en una radiografía

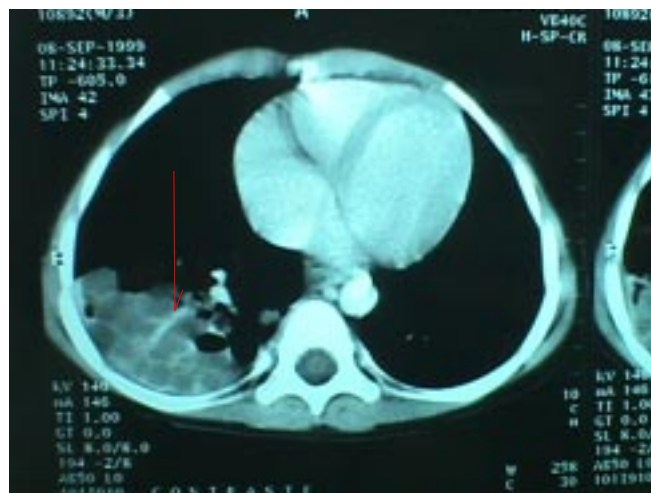


Fig. N° 4.- Tomografía helicoidal de control con contraste en la que se define un vaso de calibre mediano (flecha) que irriga el tejido pulmonar comprometido.

fía de tórax (1,3,8). El presente caso es poco común debido a su diagnóstico temprano, su localización (derecha) y también debido a que la arteria anómala drena hacia la aurícula derecha, siendo más común el drenaje hacia la aurícula izquierda.

Hace algunos años, ante la sospecha de secuestro pulmonar, el diagnóstico se realizaba post-cirugía con

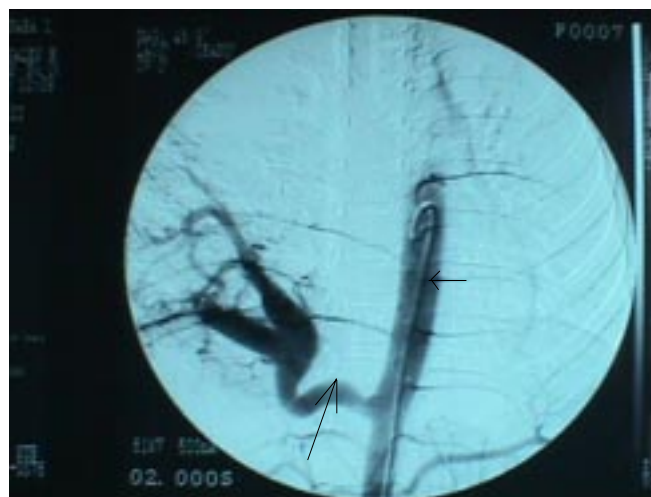

Fig. N° 5.- Arteriografía: Vaso anómalo de gran calibre (flecha grande) que nace de aorta torácica (flecha corta) e irriga el tejido pulmonar que correspondería al lóbulo inf. derecho.

anatomía patológica; en la actualidad el diagnóstico se realiza por angiografía, donde debe hallarse un vaso sanguíneo aberrante, frecuentemente rama de la aorta torácica o abdominal, que irriga tejido pulmonar. En cuanto a otros estudios de imágenes, la TAC convencional no estaría indicada para su diagnóstico porque no permite hacer reconstrucciones de parénquima pulmonar, lo que sí se logra con las imágenes de TAC helicoidal⁽⁶⁾. Otro estudio al que algunos autores le dan importancia diagnóstica similar a la angiografía, es la RMN, incluso para valoración prequirúrgica^(4,5). En nuestro paciente se realizó TAC convencional la cual no sugería malformación pulmonar, posteriormente le realizamos TAC helicoidal con contraste que sustentó nuestra sospecha al apreciarse incluso un vaso sanguíneo de drenaje a aurícula derecha, llevándonos a la realización de una angiografía, la cual nos dio el diagnóstico definitivo.

El tratamiento del secuestro pulmonar intralobar consiste en la extirpación quirúrgica del lóbulo afectado, aunque el paciente esté asintomático^(1,8). En el presente caso, el paciente ya se encontraba sintomático, por lo cual la lobectomía se realizó lo antes posible luego del diagnóstico.

CONCLUSIÓN

Si bien el secuestro pulmonar no es una patología frecuentemente diagnosticada a esta edad, debe tenerse en cuenta como diagnóstico diferencial en los casos de procesos infecciosos respiratorios que no responden a la terapia convencional y que no muestran mejoría radiológica en el tiempo.

Ante la sospecha de malformación congénita pulmonar, el estudio a solicitar debe ser una TAC Helicoidal con contraste por su mejor resolución y precisión en los cortes. No debería realizarse biopsia-aspiración de la zona, por el peligro de sangrado y porque no ayudaría al diagnóstico.

BIBLIOGRAFÍA

- 1) **Hilman B, Lierl M, Constantinescu M.** Congenital Lung Disease. En: Bone R (editor). Pulmonary & Critical Care Medicine, 1998 Mosby, EEUU.
- 2) **Skandalakis J.** Surgical anatomy and embryology. Philadelphia: Saunders; 1993.
- 3) **Arrabal R, Benítez A, Pagés C, Fernández de Rota A, Fernández JL.** Secuestro pulmonar: dos casos (intralobar y extralobar) en adultos, intervenidos quirúrgicamente. Arch Bronconeumol 1998; 34(1): 45-7.
- 4) **Lana R, Sánchez JM, Arrazola J, Torres A, Martínez R, Alvarez JL.** Diagnóstico definitivo del secuestro pulmonar por resonancia magnética. Descripción de tres casos. Arch Bronconeumol 1997; 33: 101-3.
- 5) **Cho SY, Kim HC, Bae SH, Yun KS, Yoon DY, Chang WH et al.** Case Report. Demonstration of Blood Supply to Pulmonary Sequestration by MR and CT Angiography. J Comput Assist Tomography 1996; 20(6): 993-5.
- 6) **Franco J, Aliaga R, Domingo ML, Plaza P.** Diagnosis of pulmonary sequestration by spiral CT angiography. Thorax 1998; 53(12): 1089-92.
- 7) **Serrano A, Santonja C, Calderón JA, Ruiz MJ, Mínguez A.** Secuestro pulmonar intralobar como causa de distrés respiratorio neonatal. Arch Bronconeumol 1996; 32(6): 310-2.
- 8) **Swain R.** Pediatric Surgery for the Primary Care Pediatrician, Part I - Pediatric Chest Lesions. Pediatr Clin North Am 1998; 45(4): 861-74.