



Caso Clínico

Intoxicación por alcanfor: Una breve revisión, a propósito de dos casos probables

CARLOS LOMPARTE*, CRISTIAN ANDONAIRE**, CLIDER ARIAS*

CASO 1

Varón de 2 meses 4 días de edad quien ingresa a la Unidad de Terapia Intensiva del Hospital de Emergencias Pediátricas con diagnóstico de Status Convulsivo. Antecedentes familiares sin importancia. Producto de segunda gestación, control de embarazo adecuado, sin complicaciones. Parto eutócico, hospitalario, buen APGAR, Peso al nacimiento: 3,800g. Controles de crecimiento y desarrollo normales. Inmunizaciones al día según calendario. Tupidez nasal y "ronquera de pecho" desde el nacimiento.

Madre refiere haber notado irritabilidad 2 días antes del internamiento; el día del ingreso alza térmica no cuantificada que cede con anti-pirético oral y horas después se agregan convulsiones tónico-clónicas generalizadas.

El niño fue llevado a un Hospital nivel II, donde presentó repetidos episodios convulsivos de similares características, pero no asociados a fiebre. Se le administró diazepam EV en cada episodio.

Fue transferido a un Hospital nivel III donde ingresa en status convulsivo. Recibió terapia

anticonvulsivante doble con fenobarbital y fenitoína; diazepam sólo condicional a convulsiones; tratamiento para edema cerebral con restricción hídrica, manitol y dexametasona; y tratamiento antibiótico con ampicilina más amikacina. Se le realizó: hemograma, que mostró 16,800 leucocitos/mm³, 2% de abastados, 71% de segmentados, 1% de monocitos y 25% de linfocitos; estudio de líquido cefalorraquídeo (LCR) con 2 leucocitos/mm³ (mononucleares 100%), glucosa 69 mg/dl, proteínas 75 mg/dl y coloración Gram: negativa; AGA con PH 7.39, PCO₂ 44 mmHg, PO₂ 50.9 mmHg, HCO₃ 27.2 mmol/L, BE -0,1 y Sat O₂ 90%. Los estudios bioquímicos sanguíneos de glucosa y electrolitos, resultaron normales. Se le realizó una tomografía axial computarizada cerebral donde se apreciaron signos de edema cerebral (Figura 1). Fue transferido a nuestra institución por la posibilidad de requerir ventilación mecánica.

Al examen de ingreso se encontró a un paciente en muy mal estado general, sedado, con marcada palidez de piel y mucosas, llenado capilar de 3 segundos, taquipneico, con leve tiraje intercostal, taquicárdico pero con presión arterial en rangos normales, abdomen blando, sin visceromegalia. En la evaluación neurológica se evidenció la fontanela anterior tensa, ligera anisocoria, hipertonía generalizada, hiperreflexia y signo de Babinsky bilateral.

Los exámenes de laboratorio de control mostraron un hemograma con 9,700 leucocitos/mm³,

* Médico Residente de Pediatría UNMSM-Instituto de Salud del Niño.

** Pediatra, Jefe de la Unidad de Terapia Intensiva del Hospital de Emergencias Pediátricas

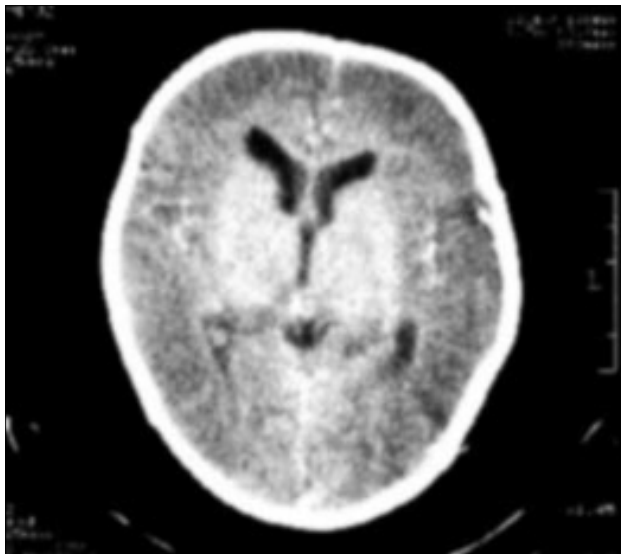


Figura 1. TAC cerebral. Se evidencian signos de edema cerebral: desaparición de las circunvoluciones cerebrales, desdiferenciación cortico-subcortical y estrechamiento de los ventrículos.

68% de segmentados, 1% de monocitos y 31% de linfocitos; hematocrito de 42%; VSG 10 mm/h; LCR con 1 leucocito/mm³ (mononucleares 100%), glucosa 59 mg/dl, proteínas 21 mg/dl y coloración Gram: negativa; AGA con PH 7,35, PCO₂ 46 mmHg, PO₂ 80 mmHg, HCO₃ 25,4 mmol/L, BE -0.2 y SatO₂ 95,2%. Los estudios de bioquímica sanguínea mostraron hiponatremia (127 mmol/L), hiperglicemia (132 mg/dl) y valores séricos normales de potasio, cloro, calcio, transaminasas, úrea y creatinina. Los controles posteriores de glicemia y sodio sérico fueron normales.

Al ampliar la anamnesis la madre refirió que debido a la tupidéz nasal y "ronquera de pecho" de su hijo, le colocó al cuello una "pastilla" de alcanfor, permaneciendo allí desde el mes de vida hasta pocos días antes del inicio de la enfermedad. Además, aplicó en repetidas ocasiones "pomadas alcanforadas" como frota-
ciones.

El paciente continuó con la misma terapia anticonvulsivante y antiedema cerebral, siendo retiradas paulatinamente hacia el sexto día de hospitalización en que inició fenitoína vía oral. Las convulsiones fueron espaciándose y cesaron a las 48 horas de internamiento. No inició ventilación mecánica. La evolución fue favorable. Previo al alta (undécimo día) el paciente fue evaluado por un neuropediatra que encontró un examen neurológico normal. Siete días después fue reevaluado con electroencefalograma, siendo normal, indicando la suspensión del tratamiento anticonvulsivante.

CASO 2

Mujer de 2 meses de edad quien ingresa a la Unidad de Terapia Intensiva del Hospital de Emergencias Pediátricas con diagnóstico de Status Convulsivo. Antecedentes familiares, prenatales y natales no contributorios. Peso al nacer 3,200 gr, con lactancia materna exclusiva, inmunizaciones completas para la edad. Desde dos semanas antes del ingreso cursó con episodio de síndrome obstructivo bronquial agudo, una semana antes del ingreso se agrega episodio de diarrea aguda que se autolimita; tres días antes del ingreso presentó alza térmica no cuantificada seguida de deposiciones líquidas sin moco y sin sangre 3 cámaras por día. Dos horas antes del ingreso presentó convulsión tónica en miembros inferiores con desviación de la mirada, sin fiebre. Fue conducida inmediatamente a un Centro de Salud donde evidencian la convulsión, la que cede con la administración de diazepam. Luego fue transferida a nuestra institución para su evaluación diagnóstica y manejo especializado.

Al ingreso se evidencia nueva convulsión de iguales características que cede con diazepam, paciente queda sedado, sin signos de dificultad respiratoria, pupilas isocóricas fotorreactivas, fontanela normotensa, discreta hipertonia en miembros inferiores, aparente normorreflexia.

Los exámenes de laboratorio mostraron: hemograma con 15,100 leucocitos/mm³,

segmentados 10%, linfocitos 89%, monocitos 1%; sedimento urinario normal, electrolitos, calcio y glucosa séricos normales; examen de LCR con 3 leucocitos/mm³ (100% mononucleares), proteínas 41 mg/dl, glucosa 37,8 mg/dl, coloración Gram: negativa.

Durante su estancia hospitalaria presentó en las primeras 24 horas dos nuevos episodios convulsivos tónico clónico generalizados, sin fiebre. Se realizó una nueva punción lumbar, aparentemente traumática, cuyo informe fue: 16 leucocitos/mm³ (100% mononucleares) 4 hematíes/mm³, proteínas 29 mg/dl, glucosa 50 mg/dl.

En la ampliación de la anamnesis se obtuvo el dato de frotaciones con pomada alcanforada en forma repetida debido a su "ronquera de pecho", incluso le hizo ingerir "Vick Vaporub" a dosis no especificada, en los cuatro días previos a su ingreso.

El paciente recibió terapia con diazepam, fenitoína, fenobarbital y manitol. Su evolución fue favorable, suspendiendo la terapia anticonvulsivante al tercer día de hospitalización y siendo dado de alta el sexto día. Su tomografía axial computarizada cerebral fue normal.

DISCUSIÓN

En ambos pacientes se estudiaron las causas más frecuentes de convulsiones (infecciones del sistema nervioso central, alteraciones metabólicas y electrolíticas), alejándose estas posibilidades por los resultados laboratoriales. Abuso físico fue negado por los padres de ambos menores y tampoco hubieron signos físicos de ello. Otras etiologías para convulsiones tales como errores innatos del metabolismo, síndromes neurocutáneos, enfermedades neurodegenerativas, masas intracraniales o malformaciones del sistema nervioso central fueron posibilidades remotas.

Los casos presentados corresponderían a probables intoxicaciones por alcanfor a través de

las vías inhalatoria, dérmica y digestiva que llegaron hasta el status convulsivo. Desafortunadamente, no se pudo realizar el dosaje sérico de alcanfor ya que el laboratorio toxicológico de referencia de nuestro medio no realiza la cuantificación de dicha sustancia. La evolución a corto plazo fue satisfactoria, sin aparentes secuelas neurológicas.

El uso de medicamentos que contienen alcanfor está ampliamente difundido en nuestro medio. Se expenden sin ningún control en forma de preparados dermatológicos o como productos para inhalar o frotar en casos de afecciones respiratorias. Sin embargo, son poco conocidos los efectos indeseables que el alcanfor puede desencadenar. El modo más frecuente de intoxicación por alcanfor en niños es a través de la ingesta accidental de soluciones o suspensiones dermatológicas, pero también puede producirse por medio de inhalaciones o frotaciones que los padres utilizan como "remedios para el resfrío".

La acción depresora del alcanfor sobre el sistema nervioso central ya era conocida en el siglo XVI. Ambrosio Paré (1509-1590) lo utilizaba como parte de un preparado inductor del sueño, muy necesario para sus prácticas quirúrgicas (1). A través del tiempo se le atribuyeron otras acciones: afrodisíaco, abortivo, anticonceptivo, "remedio para el resfrío", supresor de la lactogénesis, antiséptico, antimicrobiano tóxico y antiprurítico (2).

El alcanfor es un compuesto aromático, volátil, lipofílico, que se absorbe rápidamente a través de la piel, tracto gastrointestinal y respiratorio. Es conjugado en el hígado y excretado por el riñón (3).

El alcanfor es un ingrediente de numerosos productos farmacéuticos, percibidos como mínimamente peligrosos. Sin embargo, en niños, la toxicidad puede producirse con la administración de dosis pequeñas.

Los signos y síntomas de intoxicación dependerán de la vía de absorción y de la agudeza o cronicidad del cuadro (Tabla 1).

Tabla 1. Signos y síntomas de intoxicación por alcanfor.

Oculares:
Midriasis, obscurecimiento de la visión, parpadeo
Respiratorios:
Depresión respiratoria, apnea
Neurológicos:
Convulsiones son características de toxicidad. También confusión, agitación, delirio, irritabilidad y tremor
Gastrointestinales:
Quemazón oral y epigástrica, náuseas, vómitos
Hepáticos:
Intoxicación moderada puede elevar las pruebas de función hepática. Intoxicación crónica puede producir hepatitis granulomatosa o hígado graso
Hematológicos:
Leucocitosis puede ocurrir en intoxicaciones agudas
Dermatológicos:
Irritación y dermatitis de contacto han sido reportadas

La incrementada permeabilidad de la piel neonatal, especialmente de los prematuros, debe ser tomada siempre en cuenta para el uso de cualquier medicamento tópico (4). Existen casos reportados de hepatotoxicidad y convulsiones en neonatos y lactantes pequeños luego de la aplicación tópica de productos alcanforados (5-7).

El modo más frecuente de intoxicación es a través de la vía digestiva. Cuando el alcanfor es ingerido los síntomas de toxicidad ocurren 5 a 20 minutos después de la ingestión y llegan a su pico dentro de los primeros 90 minutos. La muerte en niños pequeños puede ocurrir con la ingestión de tan sólo 5 ml de aceite alcanforado (1 gramo de alcanfor).

La muerte generalmente se produce por depresión respiratoria o por complicaciones de las convulsiones. En la Tabla 2 se describe la sintomatología progresiva de una intoxicación severa por alcanfor.

Mucho menos frecuente es la intoxicación a través de la vía respiratoria. En la literatura

médica revisada, sólo encontramos un reporte de caso de intoxicación por esta vía. Allí se menciona la aparición de convulsiones recurrentes luego de la inhalación y contacto con alcanfor (6).

Se describe que la intoxicación crónica por alcanfor puede tener una presentación clínica y datos de laboratorio semejantes al síndrome de Reye (3).

Un fuerte olor a alcanfor en el aliento o en la orina, o recientes tratamientos con productos que lo contienen pueden sugerir la intoxicación con esta sustancia. En la mayoría de los casos es difícil hacer el diagnóstico preciso de esta intoxicación ya que el método para analizar los niveles plasmáticos de alcanfor (cromatografía-gas) está disponible en muy pocos laboratorios. Por otro lado, la información acerca de los niveles plasmáticos tóxicos de alcanfor todavía es limitada (3,8).

El tratamiento de emergencia consiste en la inmediata evaluación de la cantidad ingerida y la presencia o no de sintomatología. No se debe inducir el vómito por la posibilidad de convulsiones súbitas. No se ha reportado que el uso de carbón activado sea efectivo en la descontaminación gástrica del alcanfor. Con un adecuado manejo de la vía aérea, el lavado gástrico puede ser considerado inmediatamente después de ocurrida la ingestión o cuando el paciente está co-

Tabla 2. Síntomas progresivos en una intoxicación severa por alcanfor (3).

-
1. Náuseas, vómitos
 2. Cefalea, alza térmica
 3. Confusión, vértigo, excitación, laxitud, delirio, alucinaciones
 4. Excitabilidad muscular, temores
 5. Progresión a convulsiones epileptiformes, seguido de depresión
 6. Depresión del sistema nervioso central, coma
 7. Muerte por falla respiratoria o por status convulsivo. Lenta convalecencia.
-

matoso. Si los pacientes permanecen asintomáticos, pueden ser dados de alta 8 horas después de la ingestión. Con una pronta estabilización y control de las convulsiones se espera que los pacientes tengan una recuperación neurológica completa ⁽³⁾.

En 1982 la FDA estableció que la concentración de alcanfor en un medicamento no debe superar el 11%, lo que obligó la salida de muchos productos farmacéuticos del mercado norteamericano ^(9,10). Sin embargo, muchos de esos productos todavía se comercializan en nuestro país y existen otros tantos cuya concentración de alcanfor se desconoce.

Galland ⁽¹¹⁾ plantea que muchos medicamentos con efectos convulsivantes (entre ellos, los que contienen simpaticomiméticos, derivados de la piperazina, antihistamínicos y alcanfor) deberían estar contraindicados cuando un niño cursa con un proceso febril, ya que se agregaría otro factor desencadenante de convulsión. Sugiere además la realización de estudios prospectivos para determinar el grado de responsabilidad de dichas drogas en la ocurrencia de las convulsiones febriles recurrentes.

Concluimos que los medicamentos alcanforados usados frecuentemente en el tratamiento

de los "resfríos" en niños pequeños no tienen efectos benéficos y que muy por el contrario pueden ser potencialmente peligrosos.

BIBLIOGRAFÍA

1. Juvín P, Desmonts J. The Ancestors of Inhalational Anesthesia: The Soporific Sponges (XIth – XVIIth Centuries). *Anesthesiology* 2000; 93:180-6.
2. Sax N, Lewis R. *Dangerous Properties of Industrial Materials* 7th Ed, New York: Van Nostrand & Reinhold Company 1989: 688.
3. Micromedex Inc. Toxicologic management: Camphor 1974-1995.
4. Dormstedt G, Dinulos J. Neonatal Skin Care, *Pediatr Clin North Amer* 2000; 47:431-58.
5. Uc A, Bishop WP, Sanders ICD. Camphor hepatotoxicity, *South Med J* 2000; 93:596-8.
6. Skoglund R, Ware L, Schonberger I, Prolonged Seizures due to contact and inhalation exposure to camphor: a case report. *Clin Pediatr* 1977; 16:901-2.
7. Piyavaly S, Boumahni B. Percutaneous camphor and convulsions in a neonate. *Arch Pediatr* 1998; 5:205-6.
8. Gouin S, Patel H. Unusual cause of seizure. *Pediatr Emerg Care* 1996; 12:298-300.
9. Committee on Drugs. Camphor Revisited: Focus on toxicity. *Pediatrics* 1994; 94(1):80-3.
10. Koppel C, et al Camphor toxicity. *Arch Toxicol* 1992; 51: 101-6.
11. Galland MC, Febrile convulsions: should some drugs be contraindicated? *Therapie* 1992; 47:409-14.