
Neoplasias Laríngeas Malignas

Dr. Julio Enrique Pérez Honores

Las Neoplasias Laríngeas son benignas y malignas.

1. NEOPLASIAS MALIGNAS

El carcinoma epidermoide constituye el 90% de todas las neoplasias malignas laríngeas, son carcinomas epidermoides. Los carcinomas menos frecuentes son:

1. Los carcinomas quístico adenoides que también pueden afectar a la laringe.
2. El condrosarcoma es la contrapartida maligna del condroma. Muchos condrosarcomas tienen un pronóstico favorable, lo que ha estimulado el recurso a técnicas quirúrgicas que permitan conservar parte de la laringe, en vez de extirparla por completo cuando el tumor no es sensible a la radioterapia. Esta técnica recibe el nombre de **cirugía conservadora**.
3. Los linfomas se pueden originar en estructuras laríngeas , aunque son muy raros. En ocasiones la laringe es un lugar de metástasis para determinados tipos de tumores provenientes de otros órganos.
4. Los adenocarcinomas como los melanomas malignos pueden surgir de las estructuras laríngeas o metastatizar en ellas a partir de otras lesiones primarias.

1.1. CARCINOMA EPIDERMOIDE

El carcinoma epidermoide de la laringe puede desarrollarse sobre las cuerdas vocales (cáncer intrínseco) o en otra porción de la laringe (cáncer extrínseco). Por lo tanto los síntomas difieren según cuál sea la localización de la lesión.

- **Síntomas.-**

El síntoma más temprano es la ronquera o disfonía. Todo tejido neofornativo que aparece en las cuerdas vocales produce alteración de la voz. El 80% de carcinomas se inicia en las cuerdas vocales, el 15% en la región supraglótica y el resto en la región subglótica.

Todo paciente con disfonía que se prolonga más allá de dos semanas exige un examen directo de la laringe.

El dolor es un síntoma tardío en carcinomas extrínsecos y la disnea, cuando presenta una obstrucción parcial.

Los tumores extrínsecos de la laringe no producen síntomas tempranos de la laringe, porque no interfieren para nada con la voz. Un tumor de la epiglotis por ejemplo puede llegar a adquirir un gran tamaño, mucho antes de que cause síntomas. Los primeros síntomas que puede presentar es el dolor cuando ingieren frutas ácidas, ají, bebidas calientes, debido a la ulceración y por pericondritis. Más adelante presentan disfonía cuando ha infiltrado la glotis, disfagia cuando infiltra la hipofaringe o esófago y también puede presentarse disnea.

Otro síntoma tardío es la pérdida de peso, aliento fétido, y debilidad general progresiva.

Las metástasis cervicales se presentan relativamente pronto a partir de las lesiones primarias, en los tumores supra y subglótico.

- **Causas desencadenantes de Carcinoma Laríngeo.-**

Hasta ahora no se ha detectado con seguridad ningún factor en particular que produzca Cáncer Laríngeo en el ser humano. Pero, en los pacientes con cáncer de laringe y laringofaringe, son frecuentes **el tabaquismo y el abuso del alcohol**. El informe del Cirujano General de Estados Unidos, sobre el tabaquismo y salud (1964), dice que existe correlación entre el intenso consumo de cigarrillos y el cáncer de laringe.

Se demostró que la metaplasia de la laringe es proporcional a la

exposición al humo del cigarrillo y es reversible. En animales expuestos al humo del cigarrillo, se produjeron lesiones carcinomatosas (Homburger, 1975).

Respecto al alcohol (etanol), los estudios en que se controlaron factores como la edad, raza, y hábitos de tabaquismo, sugieren que el riesgo de presentar cáncer laríngeo se incrementó con el consumo de todos los tipos de alcohol (etílico). Resulta interesante que la tasa de cáncer laríngeo en Francia disminuyó durante la Segunda Guerra Mundial, lo que reflejó un descenso en el consumo de alcohol, a pesar de que no hubo cambio con el tabaquismo.

- **Dieta y deficiencia de Vitaminas.-**

Se ha sugerido que el consumo de frutas, vegetales, lácteos y complementos vitamínicos pueden conferir un efecto protector en relación con procesos neoplásicos de cabeza y cuello.

Se ha demostrado que la vitamina A tiene un efecto inhibitor sobre la formación de tumores epiteliales al controlar la diferenciación celular. Así mismo se ha comprobado que los **Retinoides**, que son análogos del Retinol (precursor de la Vit. A), suprimen in vitro la expresión de fenotipos malignos causados por carcinógenos químicos, radiaciones o factores de transformación viral, con mecanismos que tienen efectos desconocidos sobre la expresión de genes involucrados en diferenciaciones celular es, lo que caracteriza al cáncer, la falta de dicho control puede explicar el efecto de la vitamina A y de los retinoides.

En apoyo a esta teoría Bollag describió la “LEUCOPAQUÍA LARÍNGEA” en pacientes tratados con ácido retinoico y Hong y colaboradores demostraron que la incidencia de un subsecuente segundo tumor primario puede reducir mediante un tratamiento diario prolongado con ácido retinoico.

El betacaroteno, es un compuesto dimérico metabolizado a dos moléculas de retinol. Se ha informado que las concentraciones de Vitamina A y caroteno son menores en pacientes con cáncer de cabeza y cuello, pero no se sabe que existiesen relaciones oxidativas dentro de la célula con lo que se limita el daño que sufre el DNA. Graham y colaboradores encontraron que cuando se ingerían bajas concentraciones de Vit. A y de Vit. E, el riesgo relativo de presentar cáncer de laringe se incrementó en 3,0 veces y 2,5 veces respectivamente.

- **Otros factores de riesgo: virales**

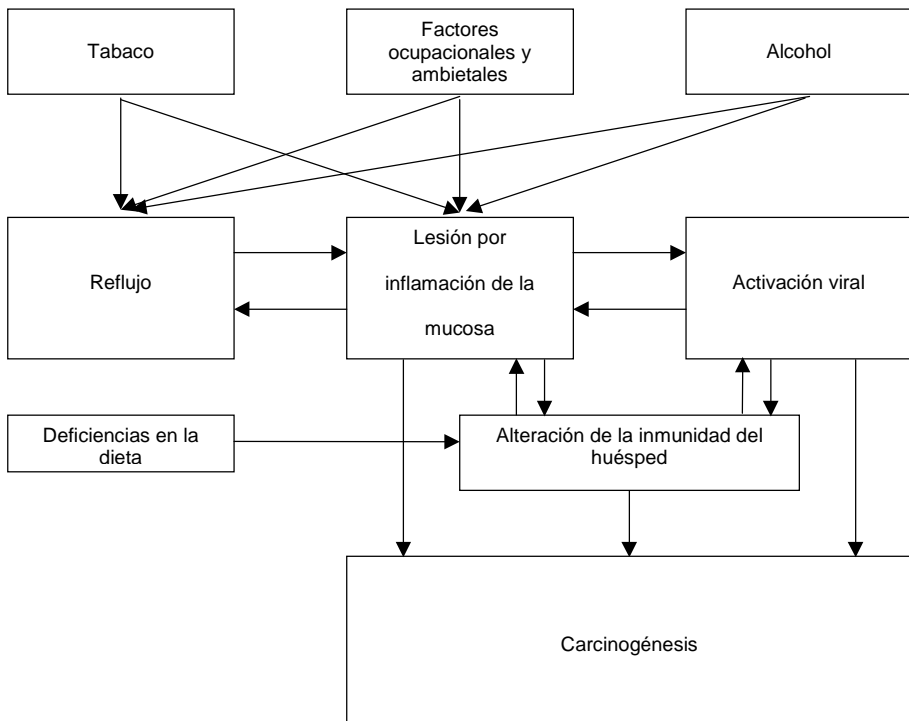
Los papilomas Virus Humano (HPV) están bien identificados como agentes causantes o causales para diversas alteraciones proliferativas cutáneas y mucosas.

Entre los papilomavirus se conocen más de 60 subtipos separados. Los papilomas laríngeos se parecen clínica e histológicamente a condilomas acuminados, pero en estudio de microscopio electrónico sólo 10% de esos papilomas contienen en realidad partículas virales.

- **Otros Factores de riesgo**

La exposición a irradiaciones. Participación del reflujo gastroesofágico (Laringofaríngea) en carcinogénesis Laríngea; inflamaciones crónicas.

1.2. CLASIFICACIÓN



1. CLASIFICACIÓN SEGÚN LA REGIÓN ANATÓMICA DE LA LARINGE: -Región Supraglótica.- Glótica y Subglótica.
 Región supraglótica.- Comprende: La epiglotis (cara lingual y laríngea).- Pliegues aritenoepiglóticos, aritenoides y bandas ventriculares.
 Glótico.- Comprende: Las cuerdas vocales verdaderas y las comisuras anterior y posterior.
 Subglótico.- Se extiende desde el límite inferior de la glotis hasta el borde inferior del cartílago cricoides.

2. CLASIFICACIÓN GANGLIONAR (N): Se basa en la localización y tamaño de los ganglios linfáticos cervicales.
 Las metástasis a distancia (M) se clasifican por la ausencia o presencia de metástasis a distancia (M_1) y su sitio específico y tamaño del tumor por (T). TNM, sus variaciones y combinaciones de $T_1 N_0$; $T_2 N_0$; $T_3 N_1$; $T_4 N_2$ y N_3 .

3. CLASIFICACIÓN POR ESTADÍOS O ETAPAS: I, II, III, y IV.
 Etapa I : $T_1 N_0$ Cáncer *in situ*.
 Etapa II : $T_2 N_0$.
 Etapa III : $T_3 N_1$
 Etapa IV : $T_4 N_2$, $T_4 N_3$ y $T_4 N_3 M_1$

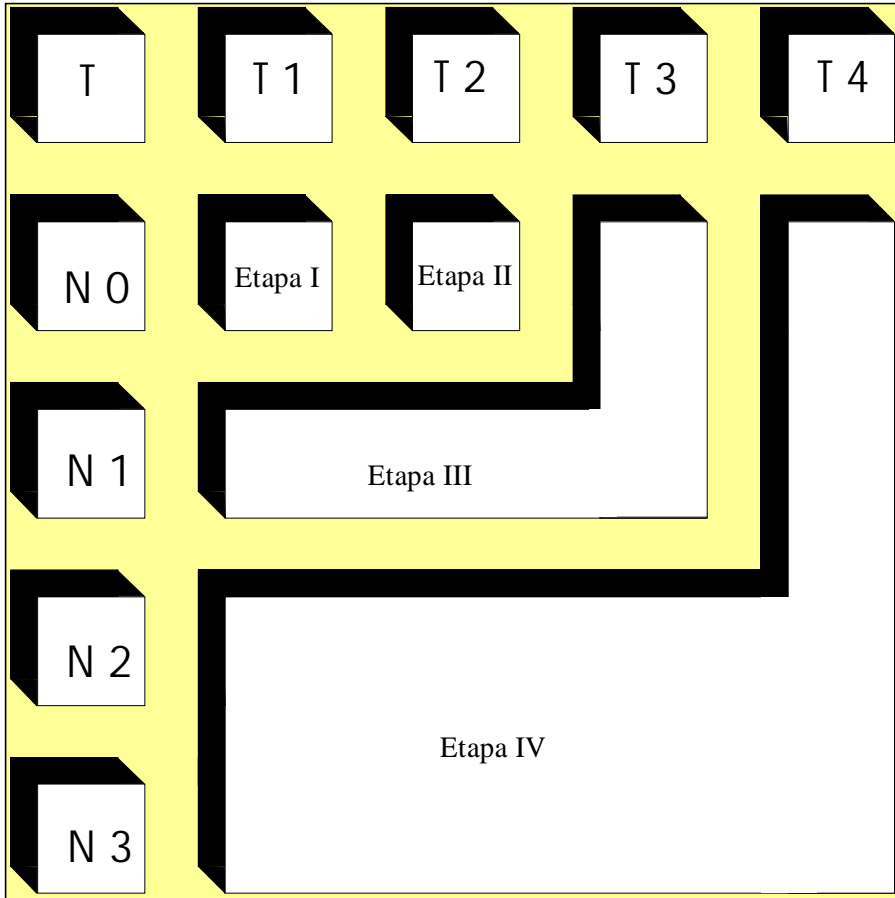
Los Cánceres Laríngeos avanzados incluyen todos los casos de Etapa III y IV. Los cánceres localizados, llamados también “tempranos” son los clasificados como I y II.

El análisis del resultado del tratamiento según este grupo de tumores clasificados como “tempranos” o avanzados no permite una nítida separación en la valoración del resultado del tratamiento, según la extensión del tumor en el sitio primario. Las neoplasias pequeñas (T_1 y T_2), que pueden recibir tratamiento menos agresivo en el sitio primario se consideran tipo II o IV si coexisten con metástasis ganglionares regionales.

Aunque la gran mayoría de los Cánceres Glóticos en etapa avanzada también están en el sitio primario (T_3 o T_4), una importante proporción de cánceres subglóticos están clasificados como T_2 , se relacionan con metástasis regionales y por lo tanto se consideran en la etapa III o IV. La interpretación de resultados de grandes estudios donde se notifica lo obtenido con el tratamiento según la etapa, debe hacerse con el inconveniente del actual

sistema de clasificación.

DIAGRAMA DE CLASIFICACIÓN POR ETAPAS CON RESPECTO A TNM



1.3. CLASIFICACIÓN TNM (TUMOR PRIMARIO, AFECCIÓN GANGLIONAR,

METÁSTASIS A DISTANCIA) DE CÁNCER GLÓTICO

- **Tumor primario**

T1s Carcinoma *in situ*

T1 Tumor limitado a cuerdas vocales con movilidad normal (puede incluir las comisuras anterior y posterior).

Tumor T 1 a* limitado a una cuerda.

Tumor T 1 b* que afecta ambas cuerdas (es decir cruza la comisura anterior).

T2 Tumor que se extiende a las regiones subglótica o supraglótica, con movilidad normal o alterada.

T 2 a* movilidad normal de cuerdas

T 2 b* movilidad alterada de cuerdas

T3 Tumor limitado a la laringe con fijación de cuerdas (una o ambas)

T4 Tumor que se extiende a través del cartílago tiroideos o más allá de los límites de la laringe.

- **Afección ganglionar**

Nx Sin valoración del estado ganglionar

NO Sin ganglios regionales clínicamente positivos

N1 Un único ganglio ipsolateral clínicamente positivo igual o menor que 3 cm de diámetro

N2a Un solo ipsolateral clínicamente positivo de 3 a 6 cm de diámetro

N2b Múltiples ganglios ipsolaterales clínicamente positivos, ninguno de más de 6 cm de diámetro

N2c Ganglio(s) bilateral o contralateral clínicamente positivo, ninguno de más de 6 cm de diámetro

N3 Ganglio clínicamente positivo de más de 6 cm de diámetro

- **Metástasis a distancia**

Mx No se valoraron metástasis

MO Sin metástasis identificadas

M 1 Hay metástasis a distancia (sitio(s) específico(s))

1.4. DIAGNÓSTICO

A pesar del considerable número de cuadros patológicos comunes que afectan a la laringe y a la hipolaringe, son muchos los médicos que no conocen la técnica explorativa de dicha zona anatómica. Es por eso que a todo paciente con compromiso

de la voz es necesario hacerle una historia clínica completa. Luego, la **Laringoscopia indirecta**, el uso de la iluminación indirecta formada por el reflejo desde un espejo frontal o frontoluz eléctrico hasta un espejo colocado en la orofaringe y situado en el ángulo correcto para poder observar la estructura laríngea.

- **Laringoscopia Directa:** Con el Nasofaringoscopio flexible de fibra óptica.- Laringoscopio de Suspensión, a veces no es posible obtener una buena imagen de la extensión del tumor. Para esto contamos con los Exámenes Radiológicos.
La región más importante en estos estudios radiológicos es la zona subglótica, ya que es la que no se puede observar de forma adecuada durante una exploración física; ni siquiera con el Endoscopio de Fibra Óptica.
- **La Tomografía Computarizada (TAC)**, no sólo permite estudios del tejido blando, sino también del hueso y el cartílago que forman la laringe. La distinción macroscópica del cartílago se suele detectar con la tomografía computarizada (TAC); aunque las alteraciones sutiles no están aún dentro de los límites de detección, ni siquiera de los aparatos más modernos.
- **La Resonancia Magnética**, proporciona un excelente medio para valorar los tejidos blandos de la endofaringe.
- **La Videostroboscopia**, es una nueva técnica que utiliza un equipo de estroboscopia para hacer un análisis más preciso de la actividad del tejido endolaríngeo durante la fonación.
- Se utiliza la **Radiografía contrastada** de la hipofaringe para diagnóstico en los tumores grandes.
El diagnóstico definitivo es la Biopsia, que se obtiene con la Laringoscopia Indirecta o Directa, con anestesia local o general.

1.5. TRATAMIENTO

Son varias las opciones terapéuticas para tratar el cáncer Laríngeo, sea supraglótico, glótico o subglótico. Tales lesiones se pueden extirpar por acción endolaríngea, transcervical o externa, Radioterapia sola, Quirúrgica y Radioterapia postoperatoria; con Radioterapia de inducción o sin ella, en los cánceres avanzados,

con metástasis a distancia y los rayos Lasser de CO₂ para lesiones pequeñas (T₁ N₀).

- **Tratamiento Quirúrgico del Cáncer Supraglótico**

El tratamiento puede ser: Quirúrgico, Cirugía Conservadora, Funcional o Radical.

Para las lesiones pequeñas *in situ*, Extirpación Endoscópica con buen pronóstico; o Radioterapia (buen Radioterapéutico), lesiones que tienen su origen en la región suprahioidea de la epiglotis, los pliegues aritenopiglóticos son más fáciles a la ablosión endoscópica, porque se encuentran en posición más perpendicular respecto a la luz distal del Laringoscopio. En cambio las lesiones que se originan en la epiglotis infrahioidea y la porción superior de las cuerdas vocales falsas son más difíciles de extirpar por vía transbucal porque se ven en posición tangencial.

El Lasser de CO₂ se utiliza en la actualidad en los cánceres glóticos seleccionados en la Etapa I y II.

En los carcinomas supraglóticos T₃ – N₁, y para mi opinión los T₂ se debe hacer una Hemilaringuetomía Vertical, o Parcial, (a través de una Laringofisura), y vaciamiento ganglionar cervical ipsilateral y Radioterapia postoperatoria.

Otra técnica quirúrgica es la Laringectomía Horizontal Conservadora (no se pierde la voz). Se hace la resección por encima de los ventrículos. Tiene sus limitaciones; el paciente debe ser seleccionado previa evaluación de sus funciones respiratorias, que no tenga compromiso de los pares craneales IX – X y XII, porque van a tener problemas con la deglución.

Una de las complicaciones es la Neumonía aspirativa. No retirar la sonda Nasogástrica por unos diez días, que el paciente pueda deglutir; antes de la operación debe ejercitarse en la deglución.

El tubo de traqueotomía se retira cuando el paciente puede respirar con tranquilidad.

Los tumores que ocupan toda la región supraglótica, senos piriformes, se le practica la Laringectomía Total, vaciamiento ganglionar cervical y Radioterapia postoperatoria.

Los Cáncer Glóticos: Estadío I T₁ por vía Endolaríngea, se practica la resección quirúrgica o Radioterapia.

T₂.- Cordectomía.- Vía Laringofisura o Radioterapia en pacientes escogidos. Los tumores que no toman la comisura anterior y una cuerda, se practica la Hemilaringectomía que es un vaciamiento ganglionar cervical y Radioterapia postoperatoria.

En los estadios avanzados que toman ambas cuerdas vocales, comisura anterior, ganglios metastásicos cervicales se practica una Laringectomía total y disección radical del cuello, Traqueostomía (abocamiento de la tráquea a la piel), Radioterapia postoperatoria.

Quimioterapia, otra alternativa para aliviar a los cánceres avanzados.

- **Cáncer Subglótico**

El tratamiento es la Laringuectomía Total, Radioterapia postoperatoria y Disección Radical del Cuello.

1.6. COMPLICACIONES

Existen diversas complicaciones postoperatorias en la Laringuectomía Total o conservadora.

- La más frecuente es la Fístula, Hipofaringe que pone en contacto la hipofaringe recién reconstruida con la piel, por lo general cierran espontáneamente o cerrar quirúrgicamente.
- Hemorragia grave por rotura de la Carótida, después de la disección radical del cuello.
- Estenosis de Traqueostoma, por fibrosis o de Tejido de Granulación.
- Infección cutánea o del cartílago.

1.7. PRONÓSTICO

El pronóstico del Cáncer de Laringe depende de sus estadios, de su localización y de sus metástasis.

Los carcinomas *in situ*, T₁, de cuerdas vocales, es de buen pronóstico porque tienen escasa irrigación linfática las cuerdas vocales, y para otros carecen de circulación linfática.

De pronóstico reservado de la región supra e infragloticas por abundante circulación linfática, producen metástasis a los ganglios cervicales, que pueden ser palpables o no.

1.8. CONCLUSIÓN

La Terapia Estándar, para enfermos con Cáncer Laríngeo avanzado (Etapas III o IV), es todavía Laringuectomía Total. Como

modalidad terapéutica primaria, la Radioterapia es una alternativa razonable.

La utilidad de la inducción y la quimioterapia concomitante en protocolos de preservación de la laringe, es todavía controvertida. La función aceptada actualmente de la quimioterapia fuera de protocolos de investigación, es paliar cánceres Laríngeos incurables.