
Foto Clínica

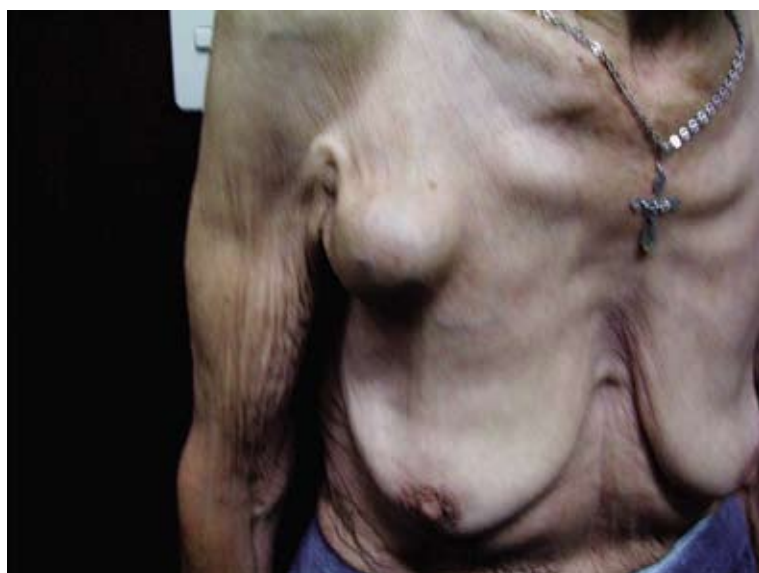


Figura 1

Figura 2

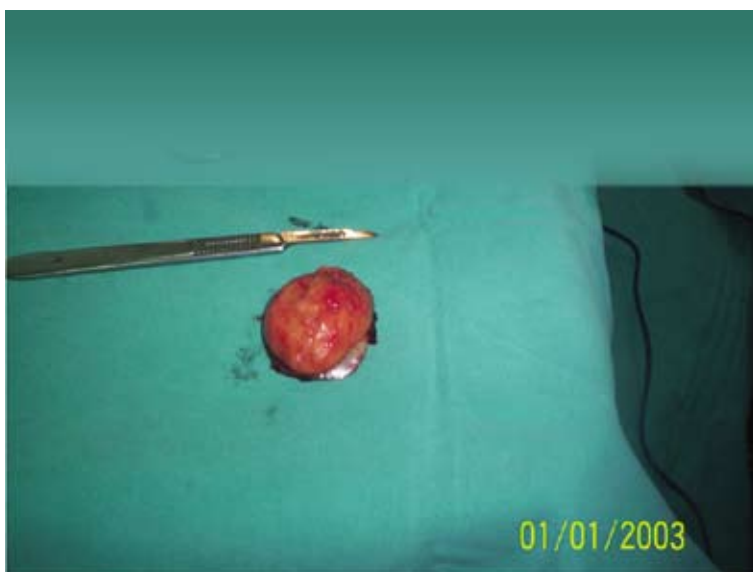

Figura 1.- Paciente de 72 años quien luego de 2 años post implante de marcapasos definitivo nota aumento progresivo en dicha zona de carácter duro, sin signos inflamatorios ni sintomatología asociada a disfunción de marcapasos. El examen físico mostro masa de consistencia aumentada, no renitente y la ecografía a dicho nivel no mostro presencia de líquido. La evaluación telemétrica del marcapasos fue normofuncional y se programó revisión quirúrgica del sistema.

Figura 2.- La Exploración quirúrgica mostro una masa redondeada de consistencia fibromatosa de unos 4 centímetros de diámetro adherida a la cara superior del marcapasos con necrosis hemorrágica a dicho nivel y fácilmente decolable. El mismo marcapasos se fijo a fascia muscular y se cerro por planos. El examen anatomopatológico mostro reacción granulomatosa tipo cuerpo extraño. En el seguimiento de 3 años no ha presentado recurrencia de dicha tumoración y el marcapasos es normofuncionante.

Ricardo Zegarra, Gustavo Nuñez, INCOR-HNGAI EsSalud