

Absceso Retroperitoneal Post Colectomía Laparoscópica

VÍCTOR MACEDO, RODOLFO LLANOS, ROBERTO VENTURA y MARCOS ANCIETA
Servicio de Cirugía General - Centro Médico Naval Cirujano Mayor Santiago Távara, Callao - Perú.

RESUMEN

La perforación accidental de la vesícula biliar durante la colecistectomía laparoscópica con vaciamiento de su contenido hacia el espacio intraabdominal no es un suceso infrecuente. Es cada vez mayor la preocupación de los cirujanos sobre las posibles repercusiones que este suceso pueda traer consigo. Se ha reportado la formación de abscesos, infección, inflamación, fibrosis, adherencias, etc. Presentamos a continuación el caso de un paciente febril, con malestar general, leucocitosis y con el antecedente de haber sido sometido a una colecistectomía laparoscópica. El diagnóstico preoperatorio fue tumor retroperitoneal mixto vs. absceso retroperitoneal; comprobándose durante la operación este último. Recomendamos al cirujano tomar las precauciones necesarias para retirar la totalidad de los cálculos de la cavidad abdominal y tener presente, en pacientes que presentan sintomatología abdominal postquirúrgica tardía, la posible relación con el antecedente de haber sido sometido a una colecistectomía laparoscópica.

Palabras claves: Peritoneo; Colectomía; Absceso; Vesícula Biliar.

RETROPERITONEAL ABSCESS AFTER LAPAROSCOPIC CHOLECYSTECTOMY SUMMARY

Accidental rupture of gallbladder during laparoscopic cholecystectomy associated with escape of its content to intraabdominal space is a non-infrequent event. Surgeons worry about potential complications this event could trigger. It has been reported abscess formation, infections, inflammation, fibrosis, adhesions, etc. We present a case of a feverish patient with malaise, leukocytosis and history of laparoscopic cholecystectomy. Preoperative diagnosis was mixed retroperitoneal mass vs. retroperitoneal abscess. During the surgery we confirmed the second suspicion. We suggest surgeons should take precautions to remove all the gallstones from peritoneal space. Also, they should be alert about abdominal pain in patients with previous laparoscopic cholecystectomy.

Key words: Peritoneum; Cholecystectomy; Abscess; Gall Bladder.

INTRODUCCIÓN

La perforación accidental de la vesícula biliar durante la colecistectomía laparoscópica (CL), con vaciamiento de bilis y cálculos hacia el espacio intraabdominal,

ocurre en un número sustancial de pacientes (hasta un 40%). Para muchos cirujanos, este evento no justifica la conversión a una laparotomía aun cuando el número de cálculos dejados sea considerable⁽¹⁾. Sin embargo, la formación de un absceso como complicación secundaria a la retención de cálculos en el espacio intraabdominal luego de una CL es inusual^(2,3). Se ha encontrado pocos casos de abscesos post-CL reportados en la literatura. La ubicación más común de formación fue el lugar de colocación del trócar, entre otros lugares reportados se encuentra el retroperitoneo^(3,4).

Correspondencia:

Dr. Víctor Macedo Peña
Prolongación Primavera 2391
Santiago de Surco, Lima 33, Perú
E-mail: anales@sanfer.unmsm.edu.pe

El tiempo de presentación es de 4-5 meses (rango: 4 días - 12 meses) siendo aparentemente la población anciana la de mayor riesgo (3). Presentamos a continuación el caso de un paciente varón con el diagnóstico de absceso retroperitoneal como consecuencia de colección biliar y calculosa luego de una colecistectomía laparoscópica.

CASO CLÍNICO

Paciente varón de 61 años, de profesión médico cirujano.

Ingresa al hospital el 10/02/98, por presentar malestar general, fiebre alta de 39°C. Con veinte días de evolución, recibió antibióticos por vía oral durante siete días sin mejoría. Su radiografía simple de tórax fue normal y tenía un hemograma con 17 000 leucocitos. En la última semana presentó anorexia, apatía y pérdida de peso.

Antecedentes: Hepatitis a los 20 años. En 1992 se le realizó una toracotomía derecha y laparotomía por herida por arma de fuego. En noviembre de 1995 fue sometido a una colecistectomía laparoscópica, procedimiento laborioso. En la disección se abre la vesícula cayendo bilis y múltiples cálculos a la cavidad abdominal perdiéndose muchos de ellos.

Relato: Paciente con aparente buen estado general, adelgazado, con asimetría del hemiabdomen derecho, no doloroso. Se palpa borde hepático. Leucocitos 16 600, neutrófilos 84%, ecografía: segmento 6 del hígado con imágenes quísticas de 12 x 9 cm y tumoración sólida en la parte inferior que desplaza al riñón derecho. TAC abdominal: tumoración retroperitoneal derecha con componentes líquidos y sólidos en su parte inferior de 18 x 12 cm localizada detrás del lóbulo derecho del hígado y en su parte superior desplaza al riñón derecho (Figura Nº 1).

El paciente fue operado con el diagnóstico preoperatorio de tumor retroperitoneal mixto vs. absceso retroperitoneal. Se realizó una incisión subcostal derecha, observándose el hígado y riñón derechos desplazados hacia la línea media por tumoración retroperitoneal de 20 x 12 cm. Se expuso la tumoración e inmediatamente después se tomó biopsia por congelación de la parte sólida y punción-aspiración de la parte líquida, notándose salida de pus

cremoso amarillento, por lo que se procedió a la apertura del absceso y evacuación de pus con detritus y múltiples cálculos de 5 mm, limpieza y drenaje cerrado del absceso. La biopsia por congelación resultó negativa para neoplasia.

La evolución post-operatoria fue satisfactoria.

DISCUSIÓN

Las complicaciones en la CL han sido reportadas, pero referidas básicamente a las ocurridas en el acto operatorio o en el postoperatorio inmediato. Nosotros reportamos un caso de absceso retroperitoneal dos años y tres meses después de una operación de colecistectomía laparoscópica laboriosa donde cayeron cálculos a la cavidad abdominal, dejándolos perdidos por la dificultad de extraerlos y el compromiso del cirujano con el colega de no convertir la operación.

Ponemos a discusión el inconveniente de dejar cálculos residuales, perdidos o abandonados, en la cavidad abdominal durante una CL, lo que para muchos cirujanos es considerado como algo intrascendente (5).

La ruptura de la vesícula durante la operación, con salida de bilis y cálculos a la cavidad abdominal, es un hecho que ocurre con relativa frecuencia sobre todo cuando se trata de una vesícula escleroatrófica, subaguda y de difícil disección. Reportes sobre la incidencia real de este accidente no se conocen, a diferencia de los estudios comparativos inmediatos entre la técnica convencional y la laparoscópica no se observan diferencias significativas entre ambos métodos en lo referente a lesiones de las vías biliares (6).

En el primer estudio sobre complicaciones operatorias en nuestro servicio, encontramos una incidencia del 9% de apertura accidental de la vesícula en la CL, otros estudios reportan cifras que van del 1 al 30% (7). Algunos cirujanos consideran que dejar cálculos abandonados o perdidos no tiene mayor importancia en la evolución del paciente.

Hay en la literatura reportes sobre la pérdida de cálculos en una CL. Ponce (8), reporta tres casos de complicaciones por cálculos extraviados dentro de la cavidad abdominal; dos de sus casos presentaron abscesos intraabdominales, siete y diez meses después de la ope-

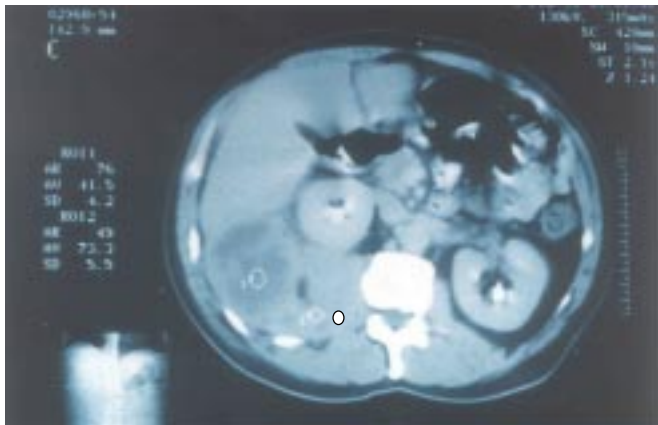
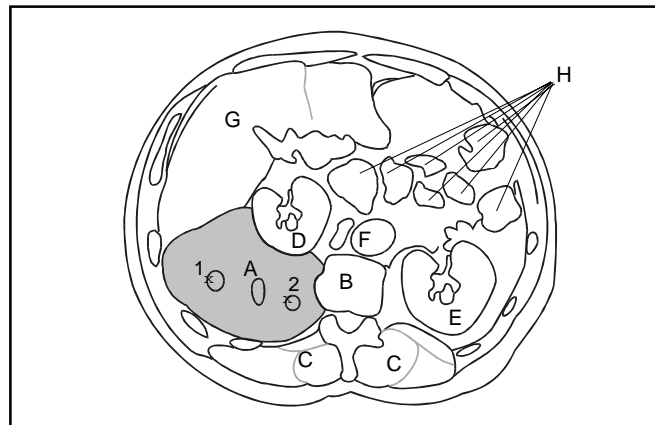


Fig. Nº 1.- TAC. Muestra de tumoración retroperitoneal derecha de consistencia mixta, sólida y líquida que desplaza al hígado y riñón derecho hacia la línea media.



- | | |
|------------------------------|-----------------------|
| A : Absceso | D : Riñón Derecho |
| 1: Zona líquida | E : Riñón Izquierdo |
| 2: Zona sólida | F : Aorta Abdominal |
| B : Cuerpo Vertebral | G : Hígado |
| C : Músculos Paravertebrales | H : Asas Intestinales |

ración y el tercero una obstrucción duodenal por compresión extrínseca del proceso inflamatorio causada por los cálculos. Se reporta también migración de cálculos a los bronquios con expulsión de éstos con la tos (coleliptosis).

En los casos reportados en la literatura, el diagnóstico fue sugerido sólo por ecografía debido a que la conducta agresiva de las lesiones sugería mediante tomografía computada, la posibilidad de enfermedad metastásica peritoneal (4). Los pacientes mencionados en la literatura requirieron drenaje percutáneo u operativo de las colecciones y en uno de ellos se utilizó para su ubicación y posterior drenaje y remoción, la localización radiológica intervencionista.

La ocurrencia de caer cálculos y bilis durante una CL debe de ser tomada con mucho interés por el cirujano, figurar en el reporte operatorio y deben tomarse todas las precauciones con el fin de retirar estos cálculos de la cavidad abdominal.

Una recomendación que podemos aportar es el tener presente este problema en pacientes que presentan sintomatología abdominal tiempo después de una laparoscopia que reporte cálculos residuales perdidos, como ocurrió en el presente caso.

BIBLIOGRAFÍA

- 1) **Memom MA, Deeik RK, Maffi TR, Fitzgibbons RJ.** The outcome of unretrieved gallstones in the peritoneal cavity during laparoscopic cholecystectomy. A prospective analysis. *Surg Endosc* 1999; 13(9): 848-57.
- 2) **Parra E, Munshi IA, Armstrong JH, Sleeman D, Levi JU.** Retroperitoneal abscess as a complication of retained gallstones following laparoscopic cholecystectomy. *J Laparoendosc Adv Surg Tech A* 1998; 8(2): 89-93.
- 3) **Brueggemeyer MT, Saba AK, Thibodeaux LC.** Abscess formation following spilled gallstones during laparoscopic cholecystectomy. *J Soc Laparoendosc Surg* 1997; 1(2): 145-52.
- 4) **Rioux M, Asselin A, Grégoire R, Dallaire C.** Delayed peritoneal and retroperitoneal abscesses caused by spilled gallstones: a complication following laparoscopic cholecystectomy. *Abdom Imaging* 1995; 20(3): 219-21.
- 5) **Fernández JM.** Cálculos abandonados en el peritoneo durante la colecistectomía laparoscópica. *Cirugía Española* 1997; 62: 249-50.
- 6) **Targorona CM.** Lesión quirúrgica de la vía biliar. Análisis comparativo. Entre la colecistectomía laparoscópica y convencional. *Cirugía Española* 1997; 62: 195-202.
- 7) **Huyht CD.** Early post operatoria small bowel obstruction caused by spilled gallstones during laparoscopic cholecystectomy. *Surgery* 1996; 119: 352-3.
- 8) **Ponce J, Cutshall KE, Hodge MS, Browder W.** The lost laparoscopic stone: potential of long term complication. *Arch Surg* 1995; 130(6): 66-8.