

Enfermedad de Kawasaki: Una vista iconográfica

Eduardo Verne Martin, Departamento de Pediatría, Hospital Nacional Cayetano Heredia, Lima; Departamento de Pediatría, Universidad Peruana Cayetano Heredia.

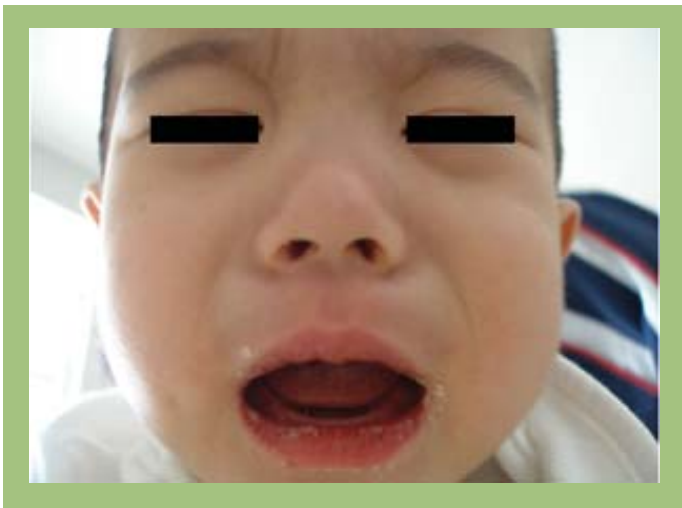Javier Santisteban Ponce, Servicio de Clínica Pediátrica, Hospital Nacional Edgardo Rebagliati Martins, EsSalud; Departamento de Pediatría, Universidad Peruana Cayetano Heredia

Atribución de Origen:

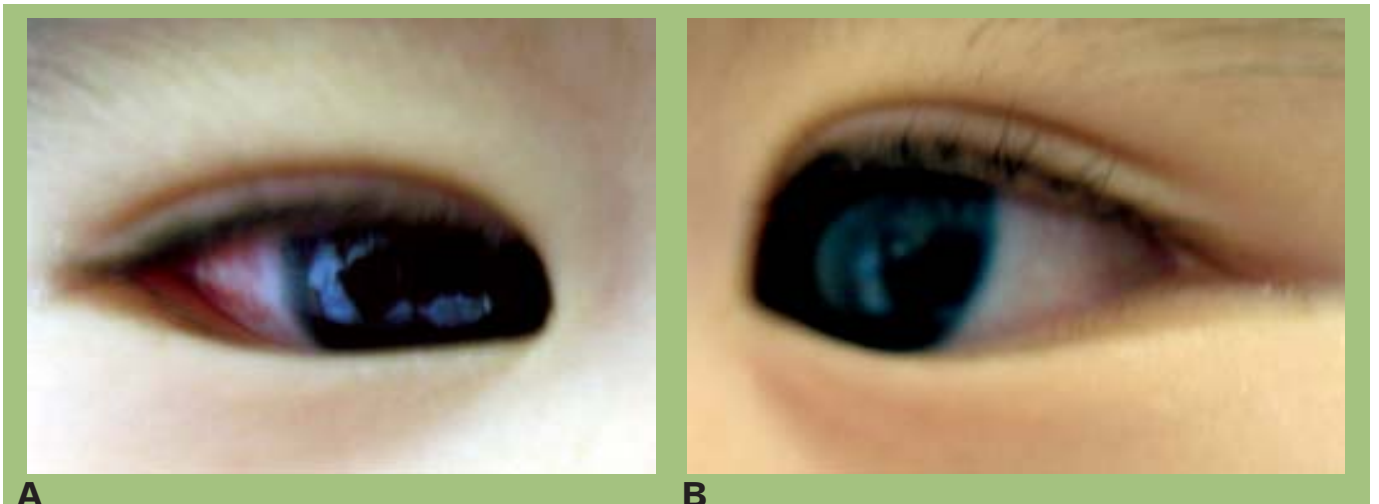
Departamento de Pediatría, Universidad Peruana Cayetano Heredia

Autor Responsable de Correspondencia:

Javier Santisteban Ponce, Departamento de Pediatría, Universidad Peruana Cayetano Heredia, Lima. Correo electrónico: flogisto@usa.net. Teléfono 4769765.

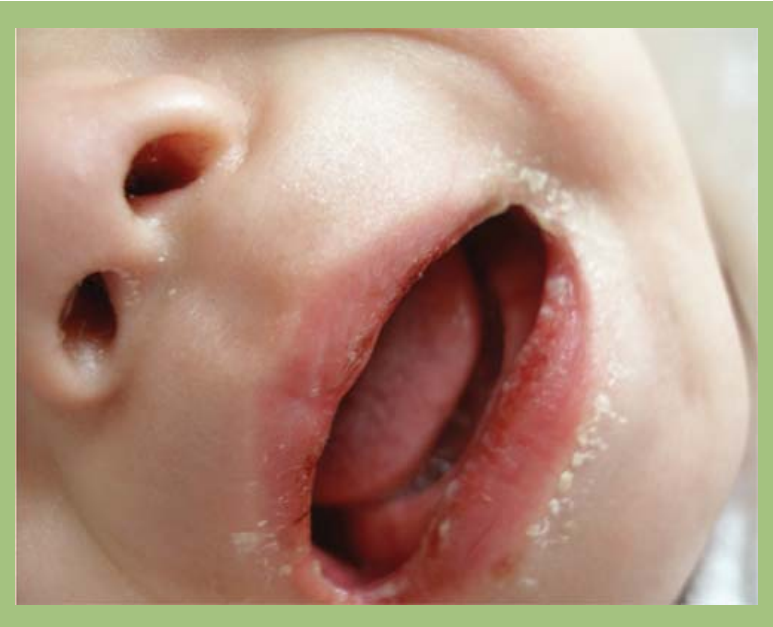

Lactante de 6 meses, con ascendencia japonesa por ambos progenitores. Se presentó con 5 días de fiebre (39.5 ° C), irritabilidad, enrojecimiento de ambos ojos, de la mucosa oral y los labios, que se resquebrajaron. Enrojecimiento de la palma de ambas manos y planta de los pies

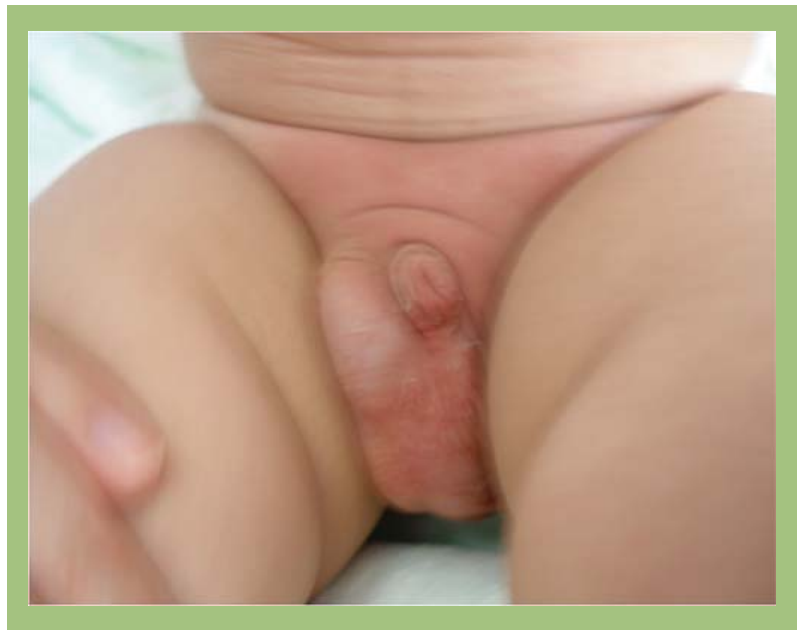

Detalle de la inyección conjuntival bilateral no purulenta

Detalle de las fisuras y eritema labiales, además de la lengua enrojecida



Dermatitis perineal en el mismo paciente, además tenue eritema en los muslos. Los exámenes auxiliares evidenciaron proteína C reactiva marcadamente elevada (14.4 mg/dL), leucocitosis (16400/mm³). El paciente recibió inmunoglobulina endovenosa humana 2 g/kg y ácido acetilsalicílico 80 mg/kg, cediendo la fiebre dentro de las 24 horas. Controles ecocardiográficos normales.



REFERENCIAS BIBLIOGRAFICAS

1. Rowley AH. Incomplete (atypical) Kawasaki disease. *Pediatr Infect Dis J* 2002; 21: 563-5