

Uso clínico del agregado de trióxido mineral (MTA) en el tratamiento de lesiones periapicales y perforaciones radiculares

Clinical use of mineral trioxide aggregate (MTA) in periapical lesions and the treatment of root perforations

Martha Elena Pineda Mejía¹, Manuel Silva Infantes², Doris Salcedo Moncada¹, Antonia Castro Rodríguez³, Liliana Terán Casafranca¹, Eduardo Ortiz Cárdenas¹, Julio Ochoa Tataje¹, Jorge Gaitán Velásquez¹, Romel Watanabe Velásquez¹.

¹ Departamento Académico Estomatología Rehabilitadora

² Departamento Académico Medico Quirúrgico

³ Departamento Académico de Estomatología Biosocial

^{1,2,3} Facultad Odontología, UNMSM

Correspondencia:

Mg. Martha Pineda Mejía

Facultad Odontología, UNMSM

Av. Germán Amázaga s/n, Lima, 1 Perú.

e-mail: mpinedam@unmsm.edu.pe

Resumen

El propósito de la presente investigación fue emplear el cemento MTA (agregado de trióxido mineral) en forma clínica para resolver complicaciones en el tratamiento de endodoncia como son las perforaciones radiculares a nivel de cámara pulpar, así como en la obturación retrograda de tratamientos de apicectomía. Se empleó el cemento MTA - Blanco, Angelus, (Industria de productos odontológicos Ltda. Londrina - PR - Brazil) que se caracterizó por tener un tiempo de endurecimiento inicial de 10 minutos y el tiempo de endurecimiento final de 15 minutos. La radiopacidad que mostró el material fue algo superior a la de la dentina y el tejido óseo, facilitando su visualización en las radiografías de control. Se hicieron controles clínicos y radiográficos a los casos tratados tanto en el postoperatorio inmediato como a los sesenta días. Los resultados muestran que hubo adaptación del cemento a las paredes de la cavidad retroapical y de los trayectos de perforación, produciéndose un sellado apical y marginal. Los elementos constituyentes del cemento: silicato tricálcico, aluminato tricálcico, silicato dicálcico, aluminato ferrico tetracálcico; permitieron una estimulación del proceso de cicatrización y reparación de los tejidos circundantes, que evolucionaron en forma favorable hasta el momento del último control realizado en esta investigación.

Abstract

The use of MTA cement (mineral trioxide aggregate) to solve endodontics treatment complications, like pulpar floor camera perforations during root canal treatment, as well as a retrograde obturation material of apicectomy treatment, was the purpose of this investigation. White MTA Angelus, (Industria de productos odontológicos Ltda. Londrina-PR-Brazil) was used with 10 - 15 minutes as initial and final hardening time. The radiopacity showed by the material was somewhat superior to that of the dentine and osseous tissues, making its visualization in control x-rays easier. Immediate and sixty days postoperative radiographic and clinical controls were made to cases. The results showed that there was adaptation from the cement to the retroapical and perforation cavity walls, producing an apical and marginal seal. The tricalcic silicate, tricalcic aluminate, dicalcic silicate, and tetracalcic ferric aluminate were the cement constituent elements; these allowed a stimulation of scarring and repair of the surrounding tissues that evolved in a favorable form until the moment of the last control was carried out in this investigation.

Palabras clave: MTA, apicectomía, tratamiento de perforaciones radiculares

Key words: MTA, apicectomy, root perforation treatment

Introducción

En la práctica endodóntica, los accidentes de procedimiento tales como las perforaciones de conductos, perforaciones de furca, o del foramen apical pueden ocurrir y afectan el pronóstico del tratamiento. En un estudio sobre fracasos endodónticos Ingle¹ reportó que las perforaciones constituyen la segunda causa de fracaso endodón-

tico. Las perforaciones especialmente las de furca tienen un notorio efecto negativo en el pronóstico del tratamiento. Numerosos estudios^{2,4} han demostrado que las perforaciones de furca, predisponen a la fractura del diente y eventualmente a la pérdida de adherencia periodontal lo cual en muchas instancias es irreparable y frecuentemente lleva a la pérdida del diente.

En términos generales, el pronóstico del tratamiento de las perforaciones radiculares en los tercios medio y apical es más favorable que en el tercio coronal de la raíz o el piso de la cámara pulpar.

Se han venido utilizando materiales como Cavit,^{3,7} óxido de cinc eugenol⁸ hidróxido de calcio,^{6,9,11} amalgama,^{7,10,12} ionómero de vidrio, etc. para reparar las perforaciones. Hace algunos

años, ha surgido un nuevo material denominado MTA (Mineral Trioxide Aggregate), cuya biocompatibilidad y propiedades han sido ampliamente estudiadas, se recomienda su uso para obturar y sellar cavidades apicales durante el tratamiento quirúrgico.

El MTA es un material constituido por diversos óxidos minerales, donde el calcio es el ion principal. El material consiste en un polvo de partículas finas hidrofílicas que al hidratarse forman un gel coloidal que fragua y se transforma en una estructura sólida en menos de 4 horas.

Los principales componentes: el cemento usado en el presente estudio, MTA, Angelus, blanco, según instructivo del fabricante (Industria de productos odontológicos Ltda. Londrina - PR - Brazil) tiene los siguientes componentes: SiO₂, K₂O, Al₂O₃, Na₂O, Fe₂O₃, SO₃, CaO, Bi₂O₃, MgO y residuos insolubles (sílice cristalina, óxido de calcio y sulfato de potasio y sodio).

Es un material biocompatible cuyo pH obtenido después de mezclado es de 10.2 y a las 3 horas se estabiliza en 12.5, lo cual le confiere propiedades antibacterianas.

Se han obtenido resultados alentadores de uso por la capacidad de sellado que ha demostrado en dientes extraídos, mas aun los hallazgos histológicos al ser utilizado en perforaciones en dientes de perros han confirmado las observaciones de que este material, tiene un gran potencial de facilitar la cicatrización tisular.⁵

La composición química del MTA fue analizada a través de diversas investigaciones, donde se utilizo la técnica de Rayos X con su espectrómetro de energía dispersa, conjuntamente con el microscopio electrónico.

Propiedades físico-químicas del MTA: La hidratación del polvo de MTA, forma un gel coloidal que solidifica a una estructura dura, aproximadamente en 4 horas. Las características del agregado dependen del tamaño de las partículas, la proporción polvo-agua, temperatura, presencia de humedad y aire comprimido.

En cuanto a las propiedades físico-químicas del MTA,⁹ realizan una investigación donde evalúan el MTA en comparación con los materiales de obturación a retro mas utilizados, como los son: el súperEBA, la amalgama y el Material de Restauración Intermedia

IRM. En esta investigación se determinan los parámetros siguientes:

Valor de pH: Después de mezclado es de 10,2 y a las 3 horas se estabiliza en 12,5.⁹ Es un pH similar al cemento de hidróxido de calcio, luego de aplicar esta sustancia como material de obturación apical, probablemente este pH pueda inducir la formación de tejido duro.

Radiopacidad: La medida de radiopacidad del MTA es de 7,17 mm de lo equivalente al espesor del aluminio. Entre las características ideales para un material de obturación, encontramos que debe ser mas radiopaco que sus estructuras limitantes cuando se coloca en la preparación cavitaria Grossman (1962) citado por Lasala (1992).

Shah y col. citados por Torabinejad⁹, evidencian que el MTA es más radiopaco que la gutapercha convencional y que la dentina, distinguiéndose fácilmente en las radiografías.

Tiempo de endurecimiento: El cemento MTA Angelus en contacto con el agua forma un gel coloidal que se solidifica formando una estructura rígida en un intervalo de 15 minutos.

Sin embargo el promedio del tiempo de endurecimiento encontrado en otro trabajo¹² en el que se comparan diferentes materiales es de: amalgama: 4 min. +/- 30 seg.; SuperEBA: 9 min. +/- 30 seg.; IRM: 6 min. +/- 30 seg.; y MTA (otras marcas) 2 horas 45 min. +/- 5 min.

Los resultados muestran que la amalgama tiene el tiempo de endurecimiento más corto y el MTA el más largo. Es deseado que el material de obturación, endurezca tan pronto como sea colocado en la cavidad apical sin sufrir una contracción significativa. Esta condición puede permitir una estabilidad dimensional en el material, después de su colocación y además disminuye el tiempo que esté sin fraguar, en contacto con el tejido vital; sin embargo, en términos generales a mayor rapidez de fraguado del material, mas rápido se contrae.⁹ Este fenómeno explica la causa, del porque el MTA filtra menos colorante; y bacterias, que otros materiales.

Resistencia compresiva: Es un factor importante para considerar, cuando se coloca el material en una cavidad que soporte cargas oclusales. La fuerza compresiva del MTA en 21 días es de alrededor de 70 Mpa, la cual es comparable a la del IRM y superEBA,

pero significativamente menor que la amalgama, que es de 311 Mpa⁹.

Solubilidad: Los materiales de obturación, están normalmente en contacto con el fluido del tejido perirradicular hasta que son cubiertos por un tejido conectivo fibroso o el cemento. No se evidencian signos significativos de solubilidad en agua para superEBA, la amalgama y el MTA, mientras que sí se observan para el IRM⁹.

Calidad del sellado: Es evaluada a través de distintas técnicas, tales como: grado de penetración de colorantes, radioisótopos, bacterias, radiografías, medios electroquímicos y técnicas de filtración de fluidos; Higa y col. (1994).

El propósito del presente estudio fue utilizar el Agregado de Trióxido Mineral MTA en forma clínica en el tratamiento de perforaciones radiculares realizadas durante el tratamiento de conductos, así como material de obturación retrograda en el tratamiento quirúrgico de lesiones periapicales. Los objetivos específicos propuestos son:

1. Identificar lesiones periapicales que requieran tratamiento quirúrgico, así como perforaciones producidas durante el tratamiento radicular en pacientes que acuden a la clínica Central de la facultad.
2. Realizar el tratamiento quirúrgico apical, y el tratamiento de perforaciones radiculares usando como material obturante el agregado de trióxido mineral MTA.
3. Hacer el control clínico y radiográfico de los casos tratados con MTA, en el postoperatorio inmediato y a los 60 días.
4. Analizar los resultados.

Materiales y métodos

El presente es un estudio clínico, longitudinal, descriptivo, que se llevó a cabo en la Clínica Central de la Facultad de Odontología, para lo cual fueron seleccionados aquellos pacientes que cumplieran los criterios de inclusión que se mencionan mas abajo y que además aceptaron participar en el estudio, previo consentimiento informado.

Criterios de inclusión:

- Los que presentaban lesiones periapicales que requieran tratamiento quirúrgico.

- Los que eran portadores de tratamientos de endodoncia en los que se había producido una perforación del piso de la cámara pulpar, o perforación del conducto a nivel del tercio cervical, medio o apical.

El procedimiento clínico en los casos para la reparación intracoronal de perforaciones radiculares fue el siguiente:

Después de anestesiar, colocar dique de goma y localizar el sitio de la perforación, el área se lavó con NaOCl diluido. En caso de perforaciones por largo tiempo contaminadas, el NaOCl se debe dejar en el sistema de conductos radiculares por un par de minutos, para desinfectar el sitio de la perforación. Luego se completa la instrumentación y obturación de los conductos con gutapercha y sellador hasta el sitio de la perforación, luego mezclar el MTA con agua estéril de acuerdo a las instrucciones del fabricante, y colocarlo en el lugar de la perforación con un porta- amalgama y empaclarlo contra el sitio con un empacador o con una mota de algodón.

Luego de reparar la perforación con MTA, colocar una mota de algodón húmeda sobre el MTA y sellar la cavidad de acceso con un cemento temporal. Después de tres o cuatro horas, remover el cemento temporal y la torunda de algodón y colocar el material de obturación radicular permanente en la raíz y/o en la preparación de la cavidad de acceso.

Se hicieron controles clínico radiográficos en el postoperatorio inmediato, y a los 60 días.

Las observaciones de los aspectos de reparación de los tejidos peridentarios fueron registrados en fichas, y luego analizados para arribar a conclusiones.

El procedimiento clínico en los casos de lesiones periapicales que requerían tratamiento de apicectomía, fue el siguiente:

Preparación de historia clínica. Firma del consentimiento informado por parte del paciente

Análisis sanguíneos de rutina. Anestesia regional. Incisión y levantamiento de colgajo.

Osteotomía, biselado del tercio apical de la pieza dentaria.

Preparación de la cavidad retroapical con fresa cono invertido pequeña. Preparación del cemento MTA, según

instrucciones del fabricante. Colocación en la cavidad preparada. Después de la hidratación y 15 minutos de fraguado, deflexión y sutura del colgajo. Control radiográfico postoperatorio. Medicación antibiótica y antinflamatoria.

Resultados

Perforaciones radiculares:

Se trataron con cemento MTA, 2 casos de perforaciones ocurridas como complicaciones del tratamiento endodóntico.

Pza 4,7 perforación en piso de cámara a nivel del conducto mesiovestibular.

Pza 4,3 perforación a nivel del tercio coronario en la zona mesial.

Control inmediato de ambos casos:

Clínicamente: no presentaron sintomatología dolorosa postoperatoria.

Radiográficamente: radiopacidad algo baja del MTA, aparente adaptación a las paredes de la perforación.

Control a los 60 días:

Clínicamente: no hubo sintomatología postoperatoria

Radiográficamente: aparente adaptación a las paredes de la perforación, tejidos óseos circundantes en proceso de reparación avanzado.

Obturaciones retrogradas:

Se trataron 7 casos, en las piezas: 1,2 - 1,1 - 2,2 - 2,3 - 2,4 - 2,2 - 1,2

En todos los casos eran piezas portadoras de tratamiento radicular asociados con lesiones periapicales crónicas tipo granulomas. Se realizaron apicectomías colocando MTA como material de obturación retrograda. Ver fig.1, fig. 2, fig.3.

Postoperatorio inmediato:

Los pacientes fueron medicados con analgésicos antiinflamatorios en el postoperatorio inmediato, ocurriendo una evolución hacia la normalidad en forma paulatina, sin mayores contratiempos en la mayoría de los casos.

Clínicamente: se presentó un caso de dolor postoperatorio algo inusual, en el caso de una paciente que se le hizo a la vez una apicectomía y una extracción de diente supernumerario. Podría haberse tratado de pequeñas partículas dejadas alrededor del ápice, como también a consecuencia del otro tratamiento asociado.

Radiográficamente: radiopacidad algo baja del material MTA, se observó el

tratamiento en buenos límites en relación a las cavidades preparadas.

Control a los 60 días

Clínico: ausencia de sintomatología dolorosa o inflamatoria, en todos los casos.

Radiográficamente: franca disminución de imagen radiolúcida perirradicular, material adaptado a las paredes de la cavidad. Proceso periapical en vías de cicatrización.

En el presente estudio el cemento MTA (Agregado de Trióxido Mineral) usado en obturaciones retrogradas de tratamientos de apicectomía, así como en las perforaciones a consecuencia de accidentes producidos durante la instrumentación en el tratamiento de endodoncia, constituyó un elemento que se adapta a las paredes de la cavidad retroapical, así como los trayectos de las perforaciones, produciéndose un sellado marginal.

En cemento MTA, debido a sus componentes, estimulo el proceso de cicatrización y reparación de los tejidos circundantes a una apicectomía o perforación radicular.

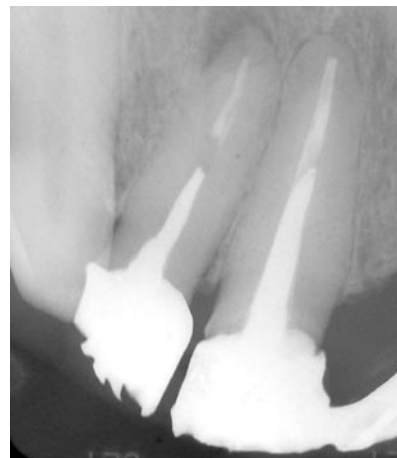

Fig.1 preoperatorio

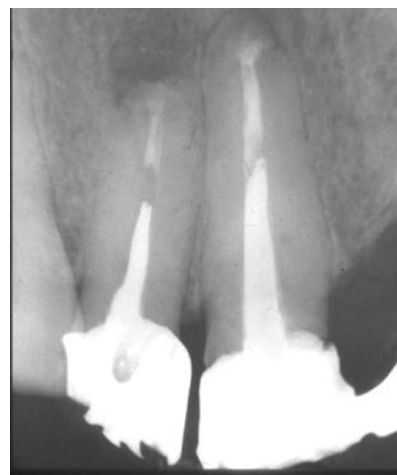

Fig. 2 postoperatorio inmediato

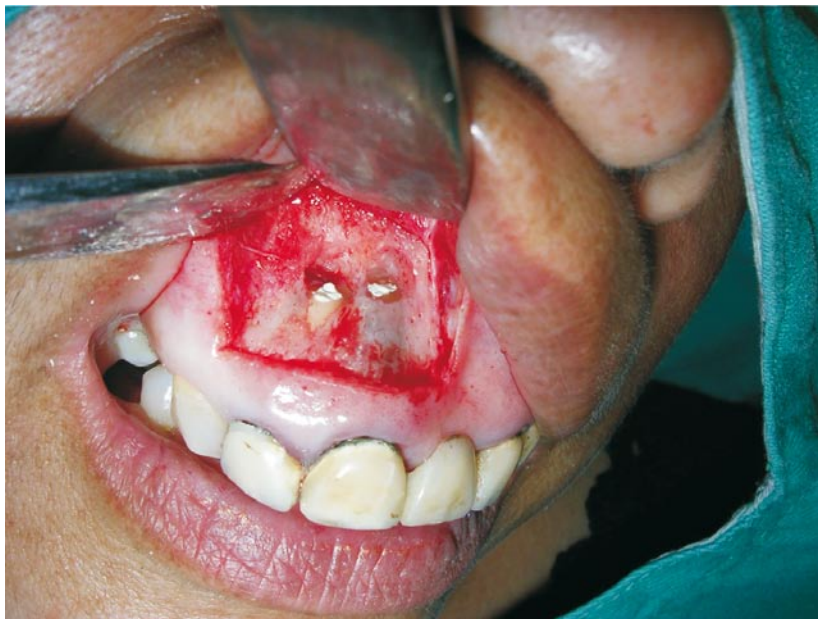


Fig. 3 obturación retrógrada con MTA 1,2 -1,1

Discusión

La ausencia de un material para el sellado hermético en obturaciones retrógradas hace que continuamente se estén cuestionando los materiales habitualmente utilizados y se prueben otros nuevos. De las propiedades ideales de un material de obturación resultan indispensables para este tipo de tratamiento las siguientes:

De las físicas: la fácil manipulación clínica, tiempo de fraguado adecuado (entre 10-15 min), estable dimensionalmente, que se adhiera al tejido dentario (que produzca sellado) y que tenga una radiopacidad adecuada (especificación N° 57 de la ADA de 1988).¹³ De las químicas: la resistencia a la humedad, la insolubilidad en tejidos vivos y que no se reabsorba en el tiempo. De las biológicas: la ausencia de toxicidad y carcinogénesis, la biocompatibilidad, la posibilidad de ser bactericida o bacteriostático y, por último, que favorezca la regeneración tisular, objetivo ineludible hacia el que debe tender la odontología de hoy en día.

Pero sin embargo y por sobre todas las cosas la mayoría de los autores, consideran como propiedad fundamental de todas las anteriores, la de sellar y, aunque es cierto que las otras permiten hacer que un material se comporte de mejor manera tanto al colocarse como a lo largo del tiempo, se podría concluir que, si un material no consigue sellar o su capacidad para conseguirlo es baja, queda prácticamente descartado para su uso como material de relleno retrógrado. Y esto es así desde que Harty y cols. en 1970 la promulgaran

como propiedad primordial de toda Cirugía periapical.¹⁴

En el presente estudio se ha tenido ocasión de observar que el material se comporta en un primer momento de manera desagradable en la manipulación, pero con el entrenamiento se estableció que haciendo un primer barnizado de las paredes cavitarias, previo secado exhaustivo de la misma, con el material recién mezclado y posteriormente con MTA mas endurecido y manejable se procedió a la obturación definitiva y un ligero bruñido superficial, se logro un mejor manejo. Según lo recomendado por Baca Perez. Madrid 2002.

En lo radiográfico se evidenció que el material es radio opaco, pero es una radiopacidad solo un poco mayor que el de la dentina, sin embargo cumple con la recomendación de la ADA.

Al término del estudio se llegó a las siguientes conclusiones:

- El cemento MTA (Agregado de Trióxido Mineral) usado en obturaciones retrógradas de tratamientos de apicectomía, así como en las perforaciones a consecuencia de accidentes producidos durante la instrumentación endodóntica constituye un elemento que se adapta a las paredes de la cavidad retroapical y los trayectos de las perforaciones. Su uso clínico efectivo esta supeditado a la correcta manipulación del material.
- El cemento MTA debido a sus componentes, estimuló el proceso de cicatrización y reparación de

los tejidos circundantes a una apicectomía o perforación radicular, evidenciándose el inicio del proceso en la evaluación radiográfica de 60 días llevada a cabo.

Agradecimiento:

Al CSI de la UNMSM por el apoyo financiero para la ejecución del proyecto.

Referencias Bibliográficas

1. Ingle JI. A standardized endodontic technique utilizing newly designed instruments and filling materials. *Oral Surg Oral Med Oral Pathol* 1961;14:83-91.
2. Seltzer S, Siani I, August D. Periodontal effects of root perforations before and during endodontic procedures. *J Dent Res* 1970;49:332-9.
3. Meister F, Lommel TJ, Gerstein H, Davies EE. Endodontic perforations which resulted in alveolar bond lose. *Oral Surg Oral Med Oral Pathol* 1979;47:463-70.
4. Eldeeb M E , Eldeeb M, Tabibi A, Jensen J. An evaluation of the use of amalgam, Cavit, and Calcium Hydroxide in the repair of furcation perforations. *J. Endod* 1982;8:458-65.
5. Fisheer E., Arens D., Miller, C. Bacterial leakage of mineral trioxide aggregate as compared with zinc-free amalgam, intermediate restorative material and super EBA as a root-end filling material. *J. Endod* 1998;24(3):176-9.
6. Pitt Ford T. R, Hong C. U., Torabinejad, M. Mineral trioxide aggregate as a root-end filling material. *J. Endod* 1994;20 (4):188.
7. Pitt Ford T.R., Torabinejad M., Abedi H R. Using mineral trioxide aggregate as a pulp-capping material. *J. Am. Dent. Assoc.* 1996;127:1491-4.
8. Pitt Ford T. R., Torabinejad M., Mckendry D. Use of mineral trioxide aggregate for repair of furcal perforations. *Oral Surg* 1995;79:756-63.
9. Torabinejad M., Hong C U., Mc Donald F., Pitt Ford T R. Physical and chemical properties of a new root end filling material. *J. Endod* 1995;21:349-53.
10. Torabinejad M., Hong, C U., Pitt Ford T R., Kettering J D. Antibacterial effects of some root end filling materials. *J. Endod* 1995;21:403-6.
11. Torabinejad M., Hong C U., Pitt Ford T R., Kettering J D. Citotoxicity of four root end filling materials. *J. Endod* 1995;21:489-92.
12. Torabinejad M, Watson T F, Pitt Ford T R. Sealing ability of a mineral trioxide aggregate as a retrograde root filling material. *J. Endod* 1993;19:591- 5.
13. Laghios CD, Benson BW, Gutman JL. Comparative radiopacity of tetracalcium phosphate and other root-end filling materials. *Int. Endod J.* 2000;33:311-5.
14. Harty FJ, Parkins BJ. The success rate of apicoectomy. A retrospective study of 1016 cases. *Br. Dent J.* 1970;129:407-13.

Recibido: 10-04-2007

Aceptado para publicación: 25-05-2007