



ARTÍCULO ORIGINAL ORIGINAL PAPER

ECOGRAFÍA TRANSLABIAL INTRAPARTO EN LA DETERMINACIÓN DEL TIEMPO DE DURACIÓN DE PERIODO EXPULSIVO

Resumen

La evaluación del periodo expulsivo del trabajo de parto sigue siendo subjetiva. La ecografía intraparto por vía translabial es una herramienta de evaluación objetiva de la progresión de las diferentes etapas del parto. **Objetivos:** Determinar la utilidad de la ecografía intraparto por vía translabial en la determinación de la duración del periodo expulsivo del trabajo de parto.

Diseño: Estudio de tipo observacional, prospectivo y de relación. **Institución:** Hospital Regional Honorio Delgado, Lima, Perú. **Participantes:** Gestantes en periodo expulsivo del trabajo de parto. **Intervenciones:** Desde abril a julio del 2012, a 53 pacientes en periodo expulsivo y cuyo parto terminó por vía vaginal, se les realizó evaluación ecográfica translabial de la variedad de posición, dirección y ángulo de progresión del descenso cefálico, y se relacionó con la duración del periodo expulsivo. Se efectuó regresión lineal simple para asociar cuantitativamente el tiempo de duración del periodo expulsivo con el ángulo de progresión del descenso cefálico, y la prueba χ^2 de independencia para asociar cualitativamente el tiempo, la dirección del descenso cefálico y la variedad de posición. **Principales medidas de resultados:** Relación de las modificaciones del ángulo de progresión del descenso cefálico y la duración del periodo expulsivo. **Resultados:** Se encontró relación estadística significativa ($p < 0,05$) entre el ángulo de progresión del descenso cefálico y el tiempo de duración del periodo expulsivo. Según la regresión lineal simple, a mayor ángulo de progresión menor fue la duración del periodo expulsivo. Además, entre el tiempo y la dirección del descenso cefálico, hubo relación estadísticamente significativa ($p < 0,05$). Finalmente, la relación entre el tiempo y la variedad de presentación fue estadísticamente significativa ($p < 0,05$). **Conclusiones:** La determinación de la variedad de posición, ángulo de progresión y dirección del descenso cefálico mediante ecografía translabial resultarían útiles para determinar la duración del periodo expulsivo.

Palabras clave: Ecografía translabial, ángulo de progresión, dirección del descenso cefálico, variedad de posición.

RENATO ZÚNIGA¹, JOHN APAZA¹,
SERGIO PUMA¹, GUSTAVO CHÁVEZ¹, LUIS
CÁCERES¹

¹ Hospital Regional Honorio Delgado, Arequipa, Perú

Conflicto de intereses: No existe en el presente trabajo

Trabajo presentado como Tema Libre al XIX Congreso Peruano de Obstetricia y Ginecología, Lima, noviembre 2012.

Correspondencia:

Dr. Renato Zúñiga Cáceres

Teléfono: (054) 270 278 Celular 959 360 718

Correo electrónico:

nato.zc@hotmail.com

Rev peru ginecol obstet. 2013;59: 255-260

Translabial intrapartum ultrasound in determining duration of the second stage of labor

ABSTRACT

Evaluation of the second stage of labor is still subjective. Translabial intrapartum ultrasound is an objective evaluation tool of progression of the various stages of childbirth. **Objectives:** To determine the usefulness of translabial intrapartum ultrasound study in determining duration of the second stage of labor. **Design:** Observational, prospective and relationship study. **Setting:** Honorio Delgado Regional Hospital, Arequipa, Peru. **Participants:** Women in the second stage of labor. **Interventions:** From April through July 2012 53 patients in second stage of labor and

who delivered vaginally underwent translabial ultrasound assessment of variety of position, direction, and angle of progression of the cephalic descent and its relation with duration of the second stage. **Main outcome measures:** Relation of cephalic descent and duration of the second stage. **Results:** There was a significant statistical relation ($P < 0.05$) between progression of the cephalic descent angle and duration of the second stage. According to simple linear regression, a greater progression angle predicted less duration of the second stage of labor. There was also statistically significant relationship ($P < 0.05$) between duration and direction of the cephalic descent. Finally, the relationship between



time and the variety of presentation was statistically significant ($P < 0.05$). **Conclusions:** Determination of the range of position, angle of progression and direction of the cephalic descent by using translabial ultrasound was useful to determine the duration of the second stage.

Keywords: Translabial ultrasound, progression angle, direction of the cephalic descent, variety of position.

INTRODUCCIÓN

Toda mujer gestante en trabajo de parto tiene la inquietud de saber si el parto terminará por vía vaginal o mediante una cesárea. La valoración de la dilatación cervical y el descenso cefálico durante la fase activa del trabajo de parto por exámenes vaginales repetidos y su registro en el partograma nos ayudan a diagnosticar alteraciones de la fase activa del trabajo de parto y la mejor conducta obstétrica para cada caso. De forma similar, durante el periodo expulsivo del trabajo de parto se realiza la valoración del descenso cefálico y de la variación en la rotación de la cabeza fetal, la cual es subjetiva.

La prolongación del periodo expulsivo puede traer consigo morbilidad materno-neonatal, por lo cual la evaluación debe ser precisa para determinar cuál es la mejor vía del parto para cada paciente.

La ecografía translabial intraparto es una forma de evaluación objetiva de la progresión de las diferentes etapas del parto. La medición ecográfica del ángulo de progresión del descenso cefálico, la dirección de la cabeza fetal, la altura de presentación fetal y la variedad de posición se relacionan con la duración del periodo expulsivo del trabajo de parto.

Ghi y col⁽¹⁾, en su estudio, determinaron la altura de presentación en base a la dirección y rotación

de la cabeza, según el trayecto que siguen en el canal del parto. El descenso de la cabeza fetal en la pelvis materna describe un rumbo curvo, y fue categorizada como descendente (+1), horizontal (+2) y ascendente (+3) (figura 1).

Barbera y col⁽²⁾ comunicaron la medición del ángulo de progresión del descenso cefálico, el cual es formado entre una línea que pasa por el extremo más distal del eje largo de la sínfisis del pubis y otra que corta tangencialmente la parte más anterior del cráneo fetal (figura 2). Además del ángulo de progresión, se puede objetivar la presencia de *caput succedaneum* y moldeado de la cabeza fetal.

La variedad de posición es la relación que guarda el punto de referencia con el lado derecho o izquierdo (anterior, transverso o posterior), anterior o posterior de la pelvis, que en la modalidad de vértice corresponde a la fontanela posterior⁽³⁾.

Molina y col⁽⁴⁾ evaluaron la reproducibilidad de las mediciones de la dirección de la cabeza, el ángulo de la línea media, la distancia de progresión y el ángulo de progresión en las mujeres en la segunda etapa del trabajo, para lo cual obtuvieron imágenes y evaluaron imágenes tridimensionales (3D) de la cabeza fetal por ecografía transperineal. Concluyeron que, la más reproducible de las mediciones 3D para la progresión de la cabeza fetal durante el parto es el ángulo de progresión.

Nuestro objetivo fue evaluar la utilidad de la ecografía intraparto por vía translabial en la determinación de la duración del periodo expulsivo del trabajo de parto, mediante la obtención de variedad de posición, el ángulo de progresión y la dirección del descenso cefálico fetal en gestantes en periodo expulsivo.

Figura 1. Descenso de la cabeza fetal en la pelvis materna: A. descendente (+1); B. horizontal (+2); C. ascendente (+3).

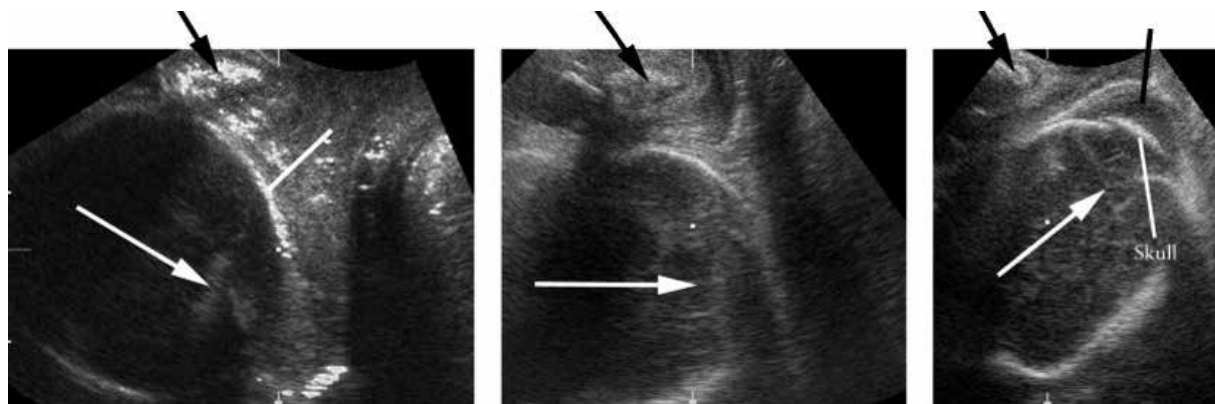
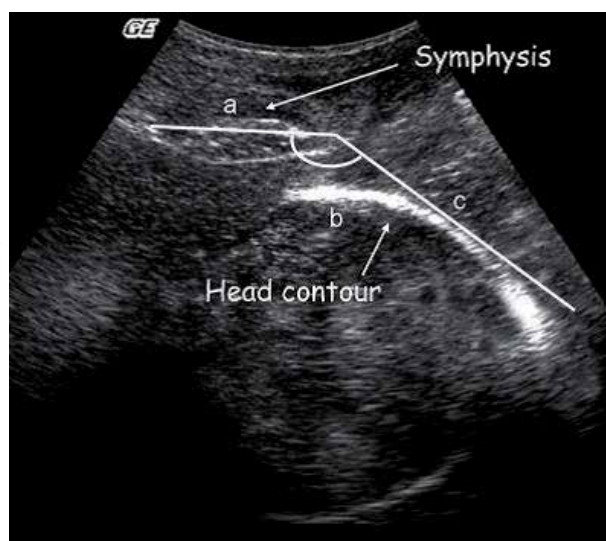
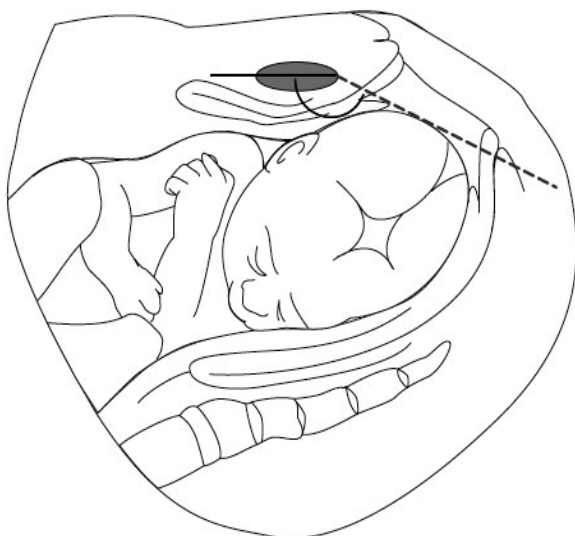




Figura 2. Medición del ángulo de progresión del descenso cefálico, por ecografía.



MÉTODOS

Se realizó un estudio de tipo prospectivo, observacional y de relación mediante muestreo aleatorio simple de gestantes atendidas de parto en el Hospital Regional “Honorio Delgado”, MINSA, Arequipa, Perú, que voluntariamente se sometieron al estudio y participaron hasta el final del mismo⁽⁵⁾.

Se incluyó 53 gestantes con embarazos únicos a término, fetos en presentación cefálica modalidad de vértice, membranas ovulares íntegras al inicio del parto, prueba de bienestar fetal normal, dilatación cervical completa, dinámica uterina regular (espontánea o inducida) y cuyo parto terminó por vía vaginal. Se excluyó a las pacientes enviadas a prueba de trabajo de parto, pacientes con cesáreas previas, líquido amniótico meconial, pacientes que no aceptaron la realización del estudio.

Previo llenado de datos de filiación de la paciente en la hoja de recolección de datos, la gestante fue colocada en decúbito supino en la cama asignada en sala de partos (sin pujos activos) y con la vejiga vacía. Se recubrió el transductor convexo de 3,5 MHz del ecógrafo ALOKA SSD-900 con una funda de látex y gel ecográfico y se le situó entre los labios mayores, por debajo de la sínfisis púbica, en posición medio-sagital. En el corte obtenido y mediante movimientos suaves del transductor hacia arriba, se determinó el eje mayor de la sínfisis del pubis y se identificó sus extremos, así como la parte anterior de la cabeza fetal. Se inició el control del tiempo de duración del periodo expulsivo.

Se evaluó tres parámetros ecográficos: ángulo de progresión del descenso cefálico, dirección del descenso cefálico y variedad de posición, luego de lo cual se inicia el conteo del tiempo hasta la expulsión de los hombros del feto. En la imagen se dibujó una línea a través del eje longitudinal de la sínfisis púbica, una segunda línea que se extendió desde la parte más inferior de la sínfisis del pubis, tangencialmente al contorno del cráneo del feto. Se midió el ángulo entre las líneas construidas directamente en la pantalla, con impresión de imágenes para posterior evaluación. Con la misma imagen se determinó la dirección del descenso cefálico y la variedad de presentación. Una vez que se produjo la salida de los hombros del bebé, se detuvo el conteo del tiempo de duración del periodo expulsivo y se lo registró.

El análisis estadístico se practicó mediante regresión lineal simple para la asociación cuantitativa entre el tiempo de duración del periodo expulsivo, el ángulo de progresión del descenso cefálico y la altura de presentación. Se usó la prueba del χ^2 de independencia para la asociación cualitativa entre el tiempo y la dirección de la cabeza. Para ambas pruebas estadísticas se usó un nivel de significancia del 5%. Se realizó gráficos de dispersión y diagramas de barras.

RESULTADOS

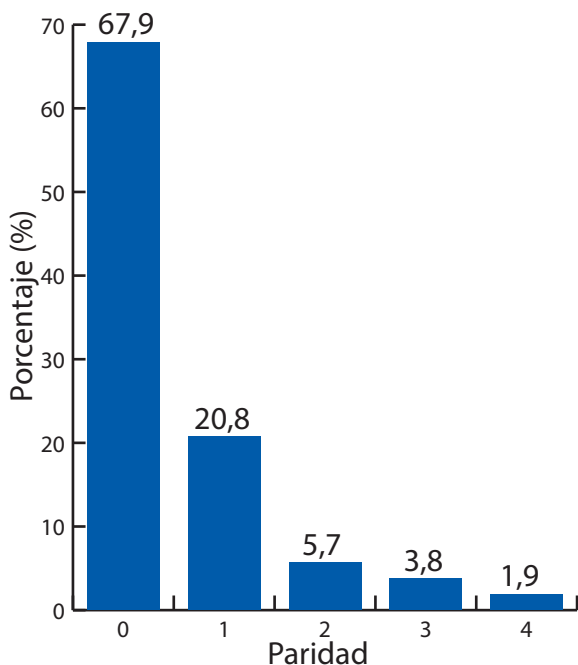
En la tabla 1 se observa la edad de las gestantes, la mayoría entre 15 y 35 años. En la gráfica 1, se nota que 68% era primigesta, y en la gráfica 2 que 83% de las gestantes tenía entre 38 y 40



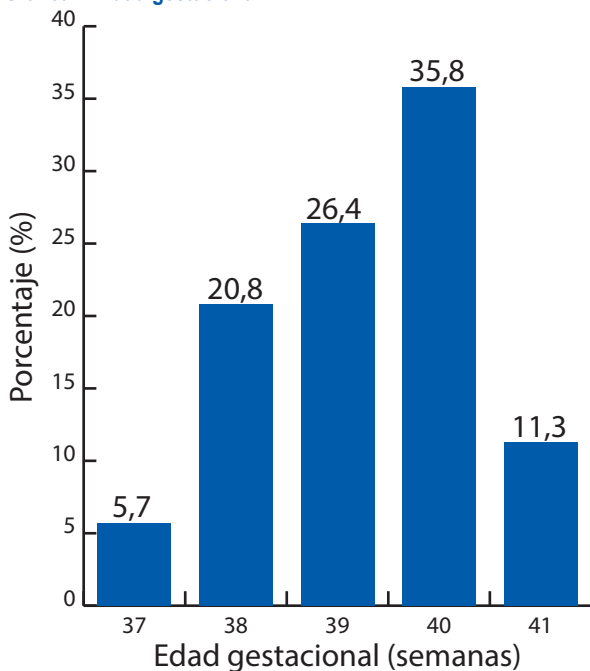
Tabla 1. Edad de las gestantes en periodo expulsivo.

Edad (años)	Nº	Porcentaje
15 a 25	31	58,5
26 a 35	19	35,8
>=36	3	5,7
Total	53	100,0

Gráfica 1. Paridad.



Gráfica 2. Edad gestacional.



semanas. En la gráfica 3, se ve la relación entre el ángulo de progresión del descenso cefálico y el tiempo del periodo expulsivo.

DISCUSIÓN

Todas las pacientes toleraron adecuadamente el procedimiento y ninguna comunicó discomfort, tal como fue descrito por Barbera y colaboradores⁽²⁾.

Tuvimos una población con rango predominante entre 15 a 35 años (94,3%), población joven de gestantes. Las gestantes llevaban gestación a término, es decir mayor de 37 semanas, el 67,9% sin partos previos, y 20,8% con antecedente de parto vaginal sin complicaciones. Al incluir mayoritariamente a pacientes nulíparas, no tenemos como factor distractor de nuestros resultados la multiparidad, pues como se describe estas suelen tener una menor duración en todas las etapas del trabajo de parto, con duración promedio del periodo expulsivo de 50 minutos en nulíparas y de 20 minutos para múltiparas⁽⁴⁾.

La gráfica 3 muestra que existió una relación estadística significativa ($P < 0,05$) entre el ángulo de progresión del descenso cefálico y el tiempo de duración del periodo expulsivo, según la regresión lineal simple; es decir, el tiempo de duración del periodo expulsivo se relacionó con el ángulo de progresión del descenso cefálico.

Según la correlación de Pearson ($r = -0,64$), existió una correlación negativa moderada entre ambas variables, indicando que a mayor ángulo de progresión menor fue el tiempo de duración del periodo expulsivo

Estos resultados son similares a los de Barbera y colaboradores⁽²⁾, en el que concluyeron que hay una disminución en el tiempo de duración del periodo expulsivo al incrementar la magnitud del ángulo de progresión del descenso cefálico.

La altura de presentación fetal es un parámetro que indica el grado de descenso de la cabeza fetal. El valor numérico de evaluación de dicho parámetro se determina según la estación de la cabeza fetal (en centímetros) respecto a las espinas ciáticas; es de suponer que mientras más cercana se encuentre la cabeza fetal a ellas, el periodo expulsivo tendrá mayor duración⁽³⁾.

En la tabla 2 se describe la relación entre el tiempo de duración del periodo expulsivo y la dirección del descenso cefálico, encontrándose una relación estadísticamente significativa ($P < 0,05$), según la prueba de χ^2 ($\chi^2=24,65$).

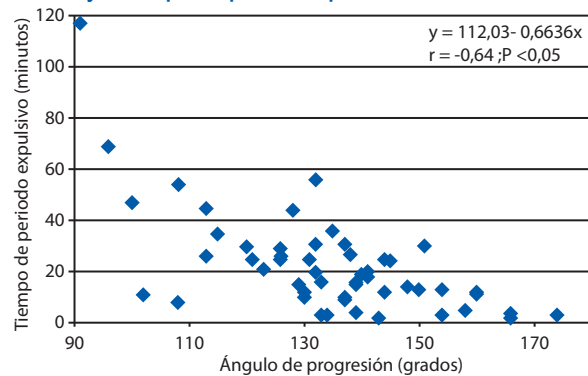


Tabla 2. Relación entre dirección del descenso cefálico y el tiempo del periodo expulsivo.

Tiempo del periodo expulsivo (minutos)	Dirección del descenso cefálico						Total	
	Descendente		Horizontal		Ascendente			
	Nº	%	Nº	%	Nº	%	Nº	%
0 a 15	1	1,9	5	9,4	18	34,0	24	45,3
16 a 30	0	0,0	9	17,0	9	17,0	18	34,0
31 a 45	0	0,0	5	9,4	1	1,9	6	11,3
46 a 60	1	1,9	2	3,8	0	0,0	3	5,7
>60	1	1,9	1	1,9	0	0,0	2	3,8
Total	3	5,7	22	41,5	28	52,8	53	100,0

$\chi^2=24,65$ $P < 0,05$

Gráfica 3. Relación entre el ángulo de progresión del descenso cefálico y el tiempo del periodo expulsivo.



Así mismo, se observa que 34% de las pacientes con dirección del descenso cefálico ascendente presentaron un periodo expulsivo por debajo de los 15 minutos y 17% tuvieron el parto con una duración entre 16 a 30 minutos.

En relación a la dirección horizontal, la mayoría de estas (17%) tuvo una resolución del parto entre 16 y 30 minutos.

Se hace notar que de las pacientes con una dirección del descenso cefálico de tipo descendente, solo una tuvo una duración del parto menor de 15 minutos (tres minutos). Esta tenía como antecedente dos partos vaginales y una variedad de presentación occipito iliaca derecha anterior (OIDA), con la cual se espera menor duración del parto, dado el menor rango de rotación cefálica hacia la variedad occipito púbica y el descenso mismo de la cabeza.

Solamente dos pacientes tuvieron una duración del periodo expulsivo mayor de 60 minutos. Estas tenían una dirección del descenso cefálico descendente y horizontal; a su vez tenían ángulo de progresión de 91° y 96°. Ambas se trataron de variedades de presentación posterior, con una du-

ración final de 117 y 69 minutos, respectivamente, con lo cual podemos inferir que en ambos casos la presentación fetal se encontraba alta y asociada a la variedad de presentación posterior; nos predice teóricamente un mayor tiempo de duración del periodo expulsivo, dado que la rotación y el descenso cefálico requerirán de mayor tiempo, lo cual se demostró objetivamente mediante estos hallazgos.

En relación a la variedad de posición, podemos tener tres variedades de presentación cefálica: anterior, transversa y posterior. La progresión en la rotación cefálica lleva a que finalmente la cabeza se posicione en la variedad occipito púbica, también llamada occipito iliaca anterior o directa, lo cual permite el parto. Es de suponer que las variedades de presentación posteriores tendrán una duración del periodo expulsivo mayor que las variedades transversa y anterior⁽³⁾.

En la tabla 3 se describe la relación entre el tiempo de duración del periodo expulsivo y la variedad de presentación, encontrándose una relación estadísticamente significativa ($P < 0,05$), según la prueba de χ^2 ($\chi^2=42,78$). Se observa que 35,8% de las parturientas con variedad de presentación anterior presentaron un periodo expulsivo por debajo de los 15 minutos, 7,5% tuvieron una duración entre 16 a 30 minutos y solo 5,7% tuvieron una duración de 31 a 45 minutos. De todas las pacientes con variedad anterior, ninguna de ellas tuvo un parto con duración mayor a 45 minutos.

Se observa además que 35,8% de las pacientes con variedad de presentación transversa presentaron un periodo expulsivo con duración entre 16 a 30 minutos, y 9,4% tuvieron duración de 15 minutos o menos.

Del total de pacientes con variedad posterior (11,3%), la mayor parte (7,6%) tuvo una duración mayor de 46 minutos.



Tabla 3. Relación entre la variedad de posición y el tiempo del periodo expulsivo.

Tiempo del periodo expulsivo (minutos)	Variedad de presentación						Total	
	Anterior		Transversa		Posterior		Nº	%
	Nº	%	Nº	%	Nº	%	Nº	%
0 a 15	19	35,8	5	9,4	0	0,0	24	45,3
16 a 30	4	7,5	13	24,5	1	1,9	18	34,0
31 a 45	3	5,7	2	3,8	1	1,9	6	11,3
46 a 60	0	0,0	1	1,9	2	3,8	3	5,7
>60	0	0,0	0	0,0	2	3,8	2	3,8
Total	26	49,1	21	39,6	6	11,3	53	100,0

$\chi^2=42,78$ $P < 0,05$

Se puede resaltar que, en caso de las variedades posteriores, en el momento de la evaluación, es decir al tener dilatación cervical completa, todas tenían asociadas una altura de presentación alta, menor ángulo de progresión del descenso cefálico y dirección del descenso cefálico de tipo descendente. Esto nos indica que la mayor parte de pacientes con variedad anterior tienen su parto antes de los 15 minutos (35,8%). Además, en el caso de las variedades transversas, la mayor parte (24,5%) tuvo una duración entre 16 a 30 minutos, y las pacientes con variedades posteriores, una duración mayor de 45 minutos en 7,6%

Los resultados van de acuerdo a lo teórico, ya que para lograr la expulsión de la cabeza fetal se debe llegar a una variedad de presentación occipito púbrica, y esto en el caso de las variedades transversa y posterior tiene una duración mayor, y por consiguiente una prolongación del tiempo del periodo expulsivo.

Por lo tanto, podemos concluir que el uso de la ecografía translabial durante el periodo expulsivo del trabajo de parto nos ayuda a determinar en forma objetiva los parámetros relacionados al descenso y rotación de la cabeza fetal, brindándonos información útil para la evaluación

del periodo expulsivo del trabajo de parto y la toma de decisiones obstétricas.

REFERENCIAS BIBLIOGRÁFICAS

- Ghi T, Farina A, Pedrazzi A, Rizzo N, Pelusi G, Pilu G. Diagnosis of station and rotation of the fetal head in the second stage of labor with intrapartum translabial ultrasound. *Ultrasound Obstet Gynecol.* 2009;33:331-6.
- Barbera AF, Pombar X, Perugino G, Lezotte DC, Hobbins JC. A new method to assess fetal head descent in labor with transperineal ultrasound. *Ultrasound Obstet Gynecol.* 2009;33:313-9.
- Cunningham G, Leveno KJ, Bloom SL, Hauth JC, Rouse DJ, Spong CY. *Williams Obstetrics, Chapter 6. F. Parturition.* 23 edition. The McGraw-Hill Companies. 2010.
- Molina FS, Terra R, Carrillo MP, Puertas A, Nicolaidis KH. What is the most reliable ultrasound parameter for assessment of fetal head descent?. *Ultrasound Obstet Gynecol.* 2010;36:493-9.
- Mormontoy. *Elaboración del Proyecto de investigación en ciencias de salud, conducta y afines.* Boehringer Ingelheim, Lima, Perú. 1993.