

Endometriosis Extrapélvica semejando Cáncer Colorrectal Estenosante. Reporte de dos Casos

Josué Gallardo Arteaga¹, Luis Marin Calderón², Aurelio Barboza Beraun³, Luz Rivas Wong⁴ y Oscar Frisancho Velarde⁴

RESUMEN

Presentamos a dos mujeres -de 40 y 42 años- con endometriosis colorrectal, ambas con antecedente de endometriosis pélvica y episodios de rectorragia simultáneos con la menstruación. En las evaluaciones endoscópicas detectamos una tumoración sigmoidea y una tumoración rectosigmoidea respectivamente, que aparentaron corresponder a cáncer colorrectal estenosante de origen epitelial.

PALABRAS CLAVE: endometriosis intestinal, endometriosis colónica, endometriosis extrapélvica

Rev. Gastroenterol. Perú; 2012; 32-4: 411-417

ABSTRACT

We present two women of 40 and 42 years with colorectal endometriosis, both with a history of pelvic endometriosis and simultaneous episodes of rectal bleeding with menstruation. In endoscopic evaluations detected a sigmoid tumor and rectosigmoid tumor respectively, which apparently corresponds to stenosing colorectal cancer of epithelial origin.

KEY WORDS: intestinal endometriosis, colorectal endometriosis, extrapelvic endometriosis

INTRODUCCIÓN

La endometriosis fue descrita en 1860 -por Von Rokitansky- como la presencia de glándulas endometriales y estroma fuera de la cavidad endometrial y musculatura uterina⁽¹⁾. Aunque su prevalencia exacta es desconocida, se asume que afecta al 3% y 15% de mujeres; siendo la tercera y cuarta década de la vida el grupo etáreo más frecuentemente afectado⁽²⁾.

Según la localización, puede ser de dos tipos: pélvica y extra-pélvica. En esta última, los implantes endometriales pueden localizarse en cualquier parte del cuerpo, incluyendo el tracto gastrointestinal, hígado, páncreas, sistema urinario, sistema pulmonar, sistema nervioso central, piel, músculo estriado, corazón y hueso^(2,3).

REPORTE DE CASOS

Caso clínico N°1.- Mujer de 42 años de edad, natural y procedente de Lima, casada. Antecedentes Gineco-obstétricos: Cesárea hace diez años, ooforectomía derecha hace siete años por endometriosis ovárica.

Inicia cuadro clínico hace cuatro años, presentando rectorragia de regular cantidad asociada con la menstruación. Posteriormente presenta episodios de sangrado rojo vinoso asociado a cambios en el hábito defecatorio, con deposiciones acintadas. Hace 3 meses se agrega dolor abdominal tipo cólico en fosa iliaca izquierda, que se hace más intenso, motivo por el cual ingresa a emergencia donde se hospitaliza.

1. Médico Residente de Gastroenterología, Hospital Edgardo Rebagliati Martins – EsSalud
2. Médico Residente de Gastroenterología, Hospital Alberto Sabogal Sologuren – EsSalud
3. Médico Asistente de Cirugía General, Hospital Edgardo Rebagliati Martins– EsSalud
4. Médico Asistente de Gastroenterología, Hospital Edgardo Rebagliati Martins – EsSalud

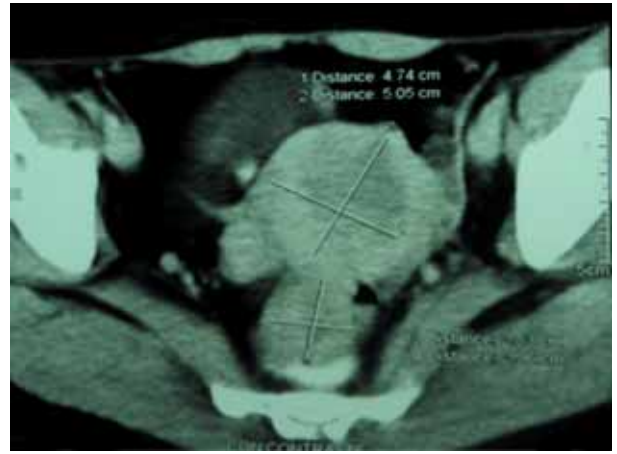
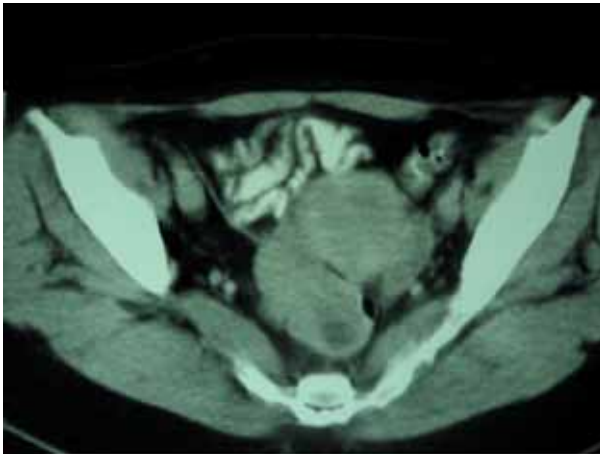

Figura 1. Lesión hipodensa en colon sigmoides que impresiona como útero miomatoso

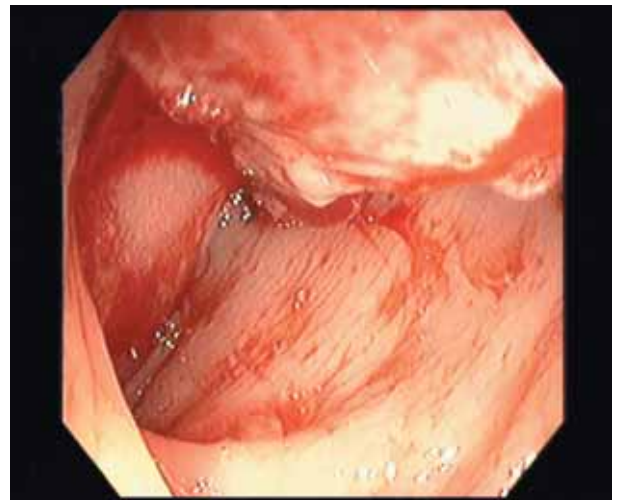
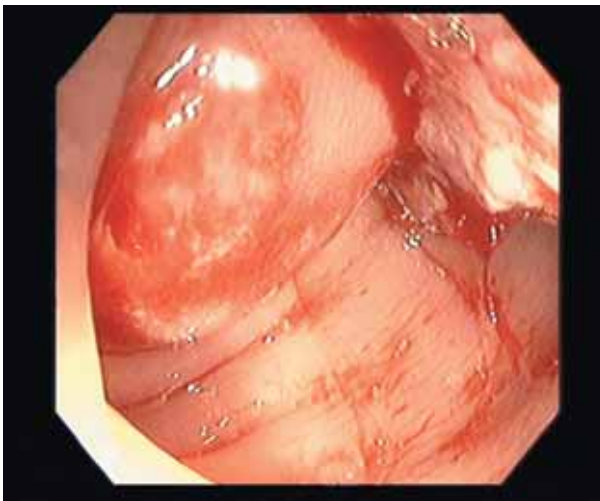


Figura 2. Lesión proliferativa y estenosante en colon sigmoides, que aparenta corresponder a una neoplasia maligna.

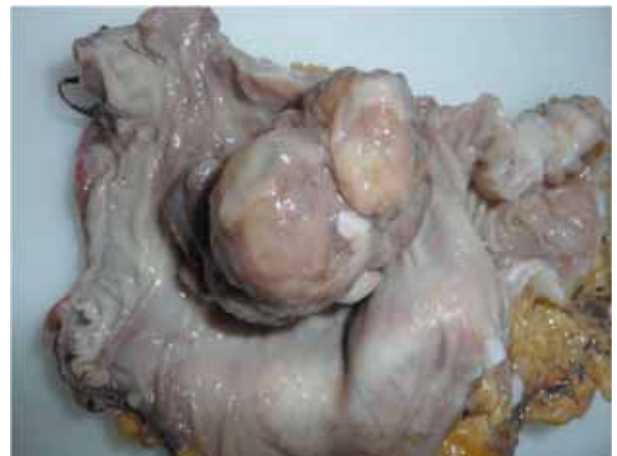
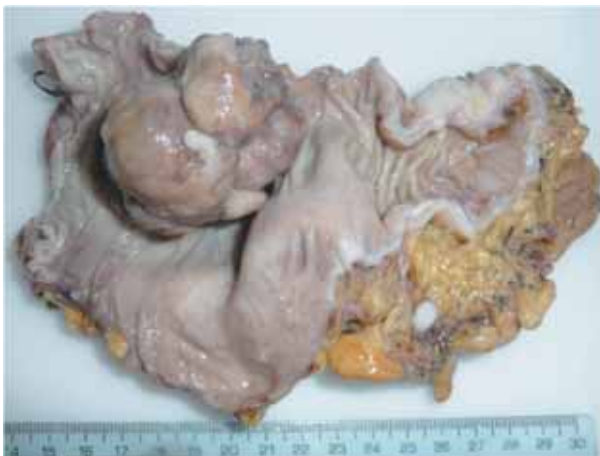
Figura 3. Tumorción polipoide en espécimen del colon sigmoides resecado.

La exploración física evidenciaba una paciente en regular estado general, hemodinámicamente estable. Al examen preferencial de abdomen, ruidos hidroaéreos presentes, no signos de irritación peritoneal. Tacto rectal: esfínter normotónico, ampolla vacua, dedo de guante con restos de sangre rojo vinosa.

Exámenes auxiliares: Hemoglobina 11.6 mg/dl, Hematocrito 34%, Leucocitos 5.900, Plaquetas 292.000, Urea 19 UI/L, Creatinina 0.7 mg/dl, Bilirrubina total 0.4, Directa 0.13, Indirecta 0.27, Albumina 3.61 gr/dl, Globulina 2.8 gr/dl, Tiempo de protrombina 11.45'', Tiempo de tromboplastina 34.7'', TGO 16 UI/L, TGP 17 UI/L,

Fosfatasa Alcalina 19 U/L, Sodio 139 mEq/L, Potasio 3.94 mEq/L, Grupo sanguíneo O positivo, CEA 13 ng/ml, CA 19.9 2.3 UI/ml, AFP 3.0 ng/ml.

Tomografía: Lesión proliferativa a nivel del colon sigmoides, que llega a invadir parte del útero (impresiona miomatoso), con aumento de la interlinea endometrial, resto sin alteraciones.

Colonoscopia: en sigmoides proximal, lesión proliferativa que estenosa la luz en 90% e impide el paso del instrumento, compatible con cáncer de colon sigmoides. Se tomaron biopsias y el resultado anatomopatológico concluyó que se trataba de una lesión ulcerada con cambios regenerativos e hiperplasia endotelial prominente; sin evidencias de malignidad.

Por el hallazgo de una tumoración sigmoidea estenosa, con resultado microscópico no concluyente, se decide en junta médica realizar resección quirúrgica de la lesión.

Operación realizada: Laparotomía exploratoria + resección recto sigmoides en bloque con trompa derecha. Hallazgos: tumoración de sigmoides distal de aproximadamente 5cm de diámetro, que infiltra parametrio y trompa derecha, además de uréter derecho adherido a tumoración.

El estudio macroscópico mostró que se trataba de un tumor polipoide de 6x3.5x3cm, de color pardo blanquecino, localizado en sigmoides, con oclusión del 70% de la luz. A los cortes seriados, el tumor compromete hasta meso.

El estudio histológico mostró que se trataba de una endometriosis polipoide colónica, con reacción de hiperplasia adenomatosa del epitelio superficial del colon. La endometriosis era transmural, con extensión hasta mucosa, con retracción de meso y pared intestinal. Los Bordes quirúrgicos estaban libres.

A la tinción con Hematoxilina y eosina se observó epitelio glandular organizado, imposible de diferenciar entre colónico versus endometrial. Para ello se realizó tinciones especiales con inmunohistoquímica para diferenciarlos.

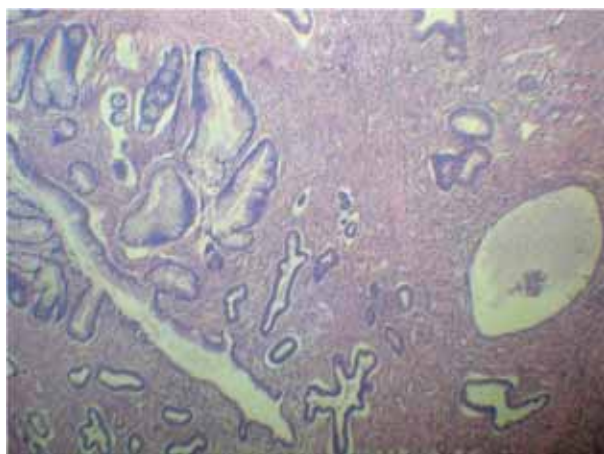


Figura 4. Microfotografía panorámica teñida con Hematoxilina y Eosina, mostrando grupos de glándulas de tipo endometrial y colónico.

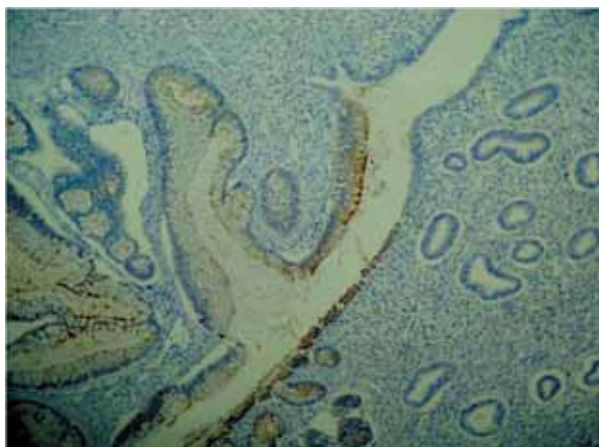


Figura 5. Tinción con CEA. Negativo para adenocarcinoma colorrectal.

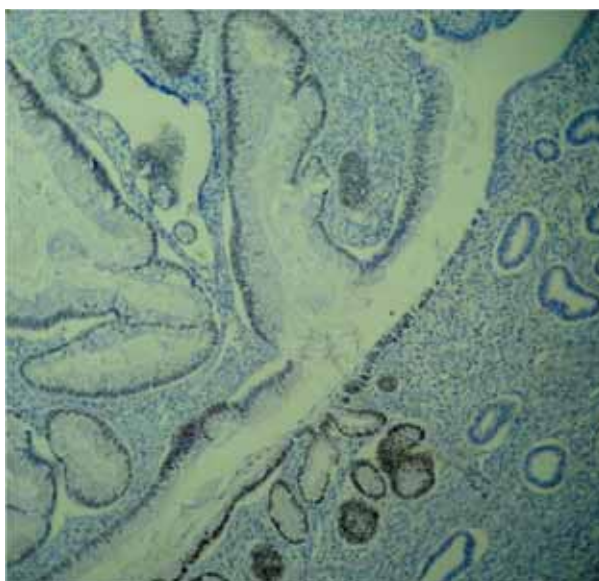


Figura 6. Tinción con CDX2. Positivo para núcleos de tejido normal colorrectal.

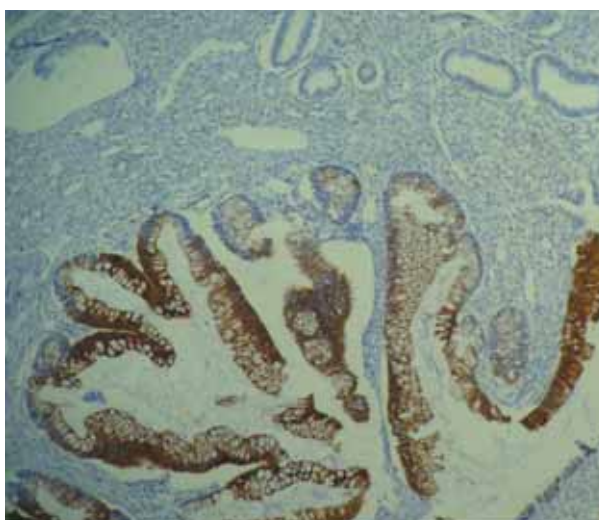


Figura 7. Tinción con CK20. Positivo para epitelio glandular colónico.

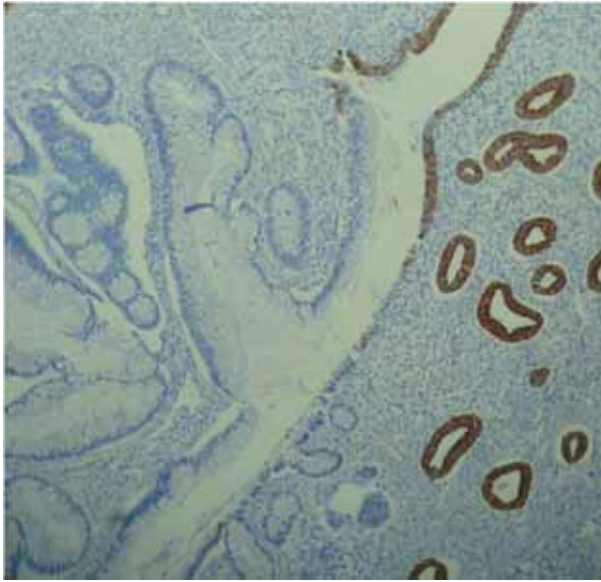


Figura 6. Tinción con CK72. Positivo para núcleos de epitelio glandular endometrial.

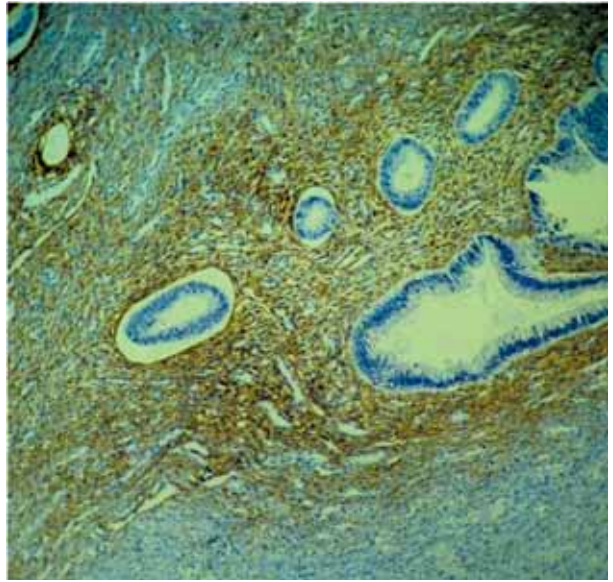


Figura 6. Tinción con CD10. Positivo para estroma endometrial periglandular.

Caso clínico N° 2.- Mujer de 40 años, natural y procedente de Lima, soltera. Antecedentes Gineco-Obstetricos: G: 0, FUR: hace cinco meses (amenorrea farmacológica). Laparotomía 1998: Liberación de adherencias y tejido endometrial ectópico. Laparotomía 1999: manejo abscesos pélvicos. Eco transrectal 2002: imágenes heterogéneas (áreas hipoeoicas y quísticas) en pelvis, ambas fosas iliacas y recto sugestivas de endometriosis. Medicación habitual: Danazol 900 mg día desde hace 2 años.

Inicia cuadro clínico hace 7 años, caracterizado por rectorragia intermitente que se intensifica con la menstrua-

ción y que cede parcialmente con el uso de AINES. Al examen físico no se evidenciaron alteraciones y los exámenes auxiliares de sangre y orina estaban dentro de los valores normales.

Se realizó una videosigmoidoscopia, detectando entre los 7 y 16 cm del margen anal, una lesión extensa, irregular, con algunos nódulos blanquecinos y áreas con aspecto de "empedrado". La lesión era de consistencia aumentada y obliteraba la luz en un 85%, no permitiendo el avance del equipo. Se toman biopsias.

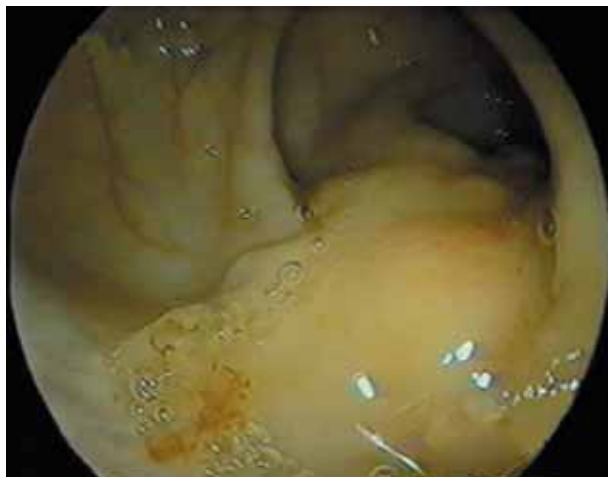
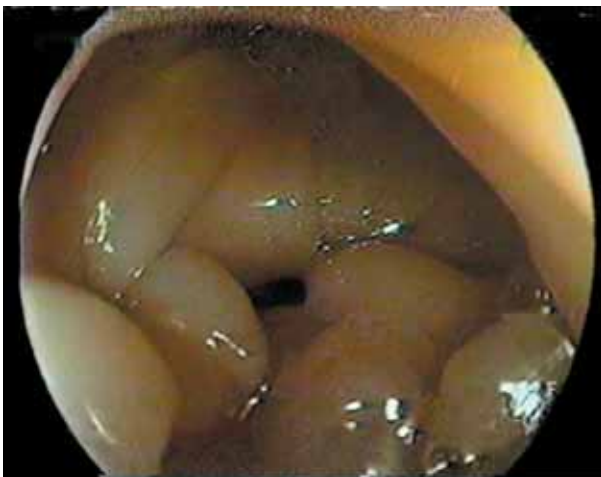
Figura 7.- Lesión extensa e irregular, con nódulos blanquecinos a manera de empedrado en el sigmoides.

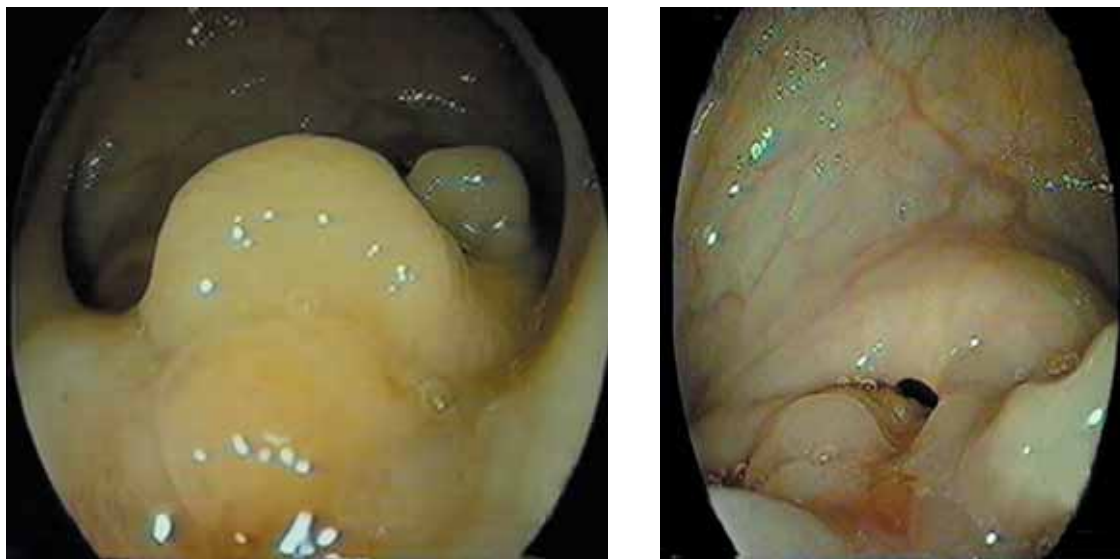


Figura 8.- Lesión de consistencia aumentada que oblitera la luz en un 85% e impide transponer el área con el equipo colonoscópico.

El informe histológico indicaba inflamación crónica, edema de corion, hiperplasia mucosa y fibrosis cicatricial. Negativo para neoplasia. Ante éstos hallazgos se decide en junta médica que la paciente sea sometida a una laparotomía diagnóstica.

El reporte operatorio daba cuenta del hallazgo de múltiples adherencias firmes de rectosigmoides a útero, adherencias de ciego a infundíbulo pélvico derecho (ovario, trompa uterina) y útero. Endometriosis en ovarios, trompas, intestino delgado y recto. Se liberaron adherencias y se realizó hysterectomía más salpingo-óferectomía bilateral asociada a recto-sigmoidectomía parcial.

La anatomía patológica del espécimen mostró útero con cervicitis crónica, endometrio proliferativo y tejido endometrial ectópico adherido sobre el útero, ovarios, intestino delgado y recto.

DISCUSIÓN

La endometriosis del tracto gastrointestinal fue descrita por Marshak, Friedman y Grimes en 1950 (8,9). Existen muchas teorías que tratan de explicar la patogénesis de la endometriosis, siendo la más aceptada la teoría de la propagación retrógrada de Sampson, quien consideraba que la menstruación retrógrada diseminaba células endometriales dentro de la cavidad pélvica (10,11). Otras teorías son la metaplasia celómica, diseminación vascular y enfermedades autoinmunes (4).

El tracto gastrointestinal es el sitio más común de endometriosis extrapélvica, afectando entre 5 – 15% de mujeres con endometriosis pélvica (2,3). En mujeres con endometriosis intestinal, el colon recto-sigmoides es el área más comúnmente comprometida (75-90%). Otras partes del intestino afectadas son el ileon distal (2-16%) y el apén-

dice (3-18%). En Perú, Loja y col. han reportado un caso de endometriosis pancreática, cuya localización es extremadamente rara (20).

Usualmente sólo la serosa y la muscular propia están afectadas, mientras que el compromiso de la mucosa es raro (4).

La endometriosis colónica puede presentarse con sangrado rectal, obstrucción intestinal y raramente con perforación ó transformación maligna (16,17). Los síntomas pueden ser cíclicos en cerca del 40% de pacientes y pueden variar de acuerdo al sitio comprometido. Se ha reportado cuadros con dolor abdominal tipo cólico, distensión, diarrea, constipación, tenesmo y hematoquezia (15). La triada clásica de dismenorrea, dispareunia, e infertilidad, como resultado de enfermedad pélvica concomitante, puede también estar presente. Sin embargo, el carácter cíclico de los síntomas no es patognomónico de la endometriosis ya que es bien sabido que existe exacerbación de síntomas relacionados a enfermedad inflamatoria intestinal e intestino irritable asociados a la menstruación (18,19).

Aunque el diagnóstico endoscópico de endometriosis colónica ha sido reportado (21), usualmente la apariencia endoscópica, aun si existe compromiso de la mucosa, no es suficiente para establecer el diagnóstico. Las biopsias obtenidas endoscópicamente, a menudo no proporcionan suficiente tejido al patólogo para un diagnóstico definitivo (22). Este hecho pudo ser constatado en nuestras pacientes.

Por otra parte, los depósitos endometriales pueden inducir cambios secundarios en la mucosa, los cuales pueden simular otras entidades tales como: enfermedad inflamatoria intestinal, colitis isquémica y hasta cáncer (23,24).

Los estudios de imagen, como la tomografía ó enema baritado, usualmente demuestran compresión extrínseca,

estenosis o defecto de relleno. La resonancia magnética ha demostrado ser la técnica más sensible para el diagnóstico de endometriosis intestinal ⁽²⁵⁾. Aun así, el gold estándar es mediante laparoscopia ó laparotomía.

El objetivo del tratamiento de la endometriosis pélvica es el cese del estímulo hormonal endometrial, a fin de disminuir la sintomatología. Así, el danazol, los agonistas de GnRh, anticonceptivos orales e inhibidores de prostaglandinas han sido usados ⁽²⁸⁾.

El tratamiento quirúrgico depende de la edad del paciente, el deseo de mantener la fertilidad así como la severidad y complicaciones de la enfermedad ⁽²⁶⁾. El tratamiento definitivo es la histerectomía abdominal total con ooforectomía bilateral y remoción del tejido endometrial ectópico. Dado que la transformación maligna no puede ser excluida preoperatoriamente y que el tratamiento médico puede causar fibrosis, el manejo debería ser quirúrgico de primera intención en casos seleccionados. Actualmente, el tratamiento laparoscópico de la endometriosis colorrectal, hasta en edades avanzadas, ha demostrado ser posible y efectivo en casi todos los pacientes ⁽²⁷⁾.

Nuestras pacientes representan casos de endometriosis gastrointestinal sintomática con compromiso de la mucosa, con historia previa de endometriosis pélvica. Los síntomas de dolor abdominal cíclico, constipación, hemoquequia, así como la presencia de anemia en combinación con los hallazgos endoscópicos fueron sugerentes de neoplasia. Por otro lado, los niveles normales de CEA y CA 19-9, la ausencia de infiltración neoplásica en todas las biopsias y los métodos de inmunohistoquímica establecieron el diagnóstico definitivo. El compromiso de la mucosa en éste caso puede ser explicado por la invasión de células endometriales a través de la pared intestinal.

En conclusión, la endometriosis intestinal es a menudo un diagnóstico difícil de establecer, que puede simular un amplio espectro de enfermedades y debe ser considerada en cualquier mujer joven con síntomas de sangrado digestivo bajo y antecedente de dolor pélvico crónico.

Correspondencia:

JOSUE GALLARDO ARTEAGA
josuegallardo@hotmail.com

REFERENCIA

- HESLA JS, ROCK JA. Endometriosis. In: Rock JA, Thompson JD (eds.). *The Linde's Operative Gynecology*. Philadelphia: Lippincott-Raven Publishers; 1997: 585-624.
- JUBANYIK K AND COMTE F. Extrapelvic endometriosis. *Obstet Gynecol Clin North Am* 1997; 24:411-40.
- SCHWARTZ JL AND SCHWARTZ LB: Extrapelvic endometriosis. In *Endometrium and Endometriosis* Edited by: Diamond MP, Osteen KG. Blackwell. Science 1997;247-254.
- ROCK JA, MARKHAM SM. Pathogenesis of endometriosis. *Lancet* 1992; 340(8830):1264-1267.
- CATERINO S, RICCA L, CAVALLINI M, et al. Intestinal endometriosis. Three new cases and review of the literature. *Ann Ital Chir* 2002; 73: 323-9.
- ROSEAU G, DUMONTIER I, PALAZZO L, et al. Rectosigmoid endometriosis: endoscopic ultrasound features and clinical implications. *Endoscopy* 2000; 32: 525- 30.
- JERBY BL, KESSLER H, FALCONE T, et al. Laparoscopic management of colorectal endometriosis. *Surg Endoscopy* 1999; 13: 1125-8.
- MARSHAK RH, FRIEDMAN AI. Endometriosis of the large bowel treated with testosterone. *Gastroenterology* 1950; 14(4):576-579.
- GRIMES AE JR. Endometriosis with particular reference to involvement of the sigmoid. *Ky Med J* 1950; 48(1):20-27.
- NORIEGA J, FALCONE T, BEDAIWY M. Nuevos conceptos en la patogénesis y tratamiento de la endometriosis asociada a dolor. *MedUNAB* 2003;6(16):39-45
- WITZ C. Patogénesis of Endometriosis. *Gynecol Obstet Invest* 2002;53(supp 1):52-62
- SHAW A, LUND JN, SEMERARO D, CARTMILL M, REYNOLDS JR, TIERNEY GM. Large bowel obstruction and perforation secondary to endometriosis complicated by a ventriculoperitoneal shunt. *Colorectal Dis* 2008; 10(5):520-521.
- PRAMATEFTAKIS MG, PSOMAS S, KANELLOS D, VRAKAS G, ROIDOS G, MAKRANTONAKIS A, KANELLOSI: Large bowel obstruction due to endometriosis. *Tech Coloproctol* 2010; 14(Suppl 1):S87-S89.
- WILLIAMS TJ, PRATT JH. Endometriosis in 1,000 consecutive celiotomies: incidence and management. *Am J Obstet Gynecol* 1977; 129(3):245-250.
- PRYSTOWSKY JB, STRYKER SJ, UJIKI GT, POTICHA SM. Gastrointestinal endometriosis. Incidence and indications for resection. *Arch Surg* 1988; 123(7):855-858.
- VARRAS M, KOSTOPANAGIOTOU E, KATIS K,

- FARANTOS CH, ANGELIDOU-MANIKA Z AND ANTONIOU S: Endometriosis causing extensive intestinal obstruction simulating carcinoma of the sigmoid colon: a case report and review of the literature. *Eur J Gynaecol Oncol* 2002; 23:353-7.
17. YANTISS RK, CLEMENT PB AND YOUNG RH. Neoplastic and pre-neoplastic changes in gastrointestinal endometriosis: a study of 17 cases. *Am J Surg Pathol* 2000; 24:513-24.
18. KANE SV, SABLE K AND HANAUER SB. The menstrual cycle and its effect on inflammatory bowel disease and irritable bowel syndrome: a prevalence study. *Am J Gastroenterol* 1998; 93:1867-1872.
19. HEITKEMPER MM, CAIN KC, JARRETT ME, BURR RL, Hertig V and Bond EF. Symptoms across the menstrual cycle in women with irritable bowel syndrome. *Am J Gastroenterol* 2003; 98:420-30.
20. LOJA OD, ALVIZURI EJ, VILCA VM, JORGE AB. Endometriosis Pancreática. *Rev Gastroenterol Peru* 2009; 29-1:55-60.
21. BOZDECH JM. Endoscopic diagnosis of colonic endometriosis. *Gastrointest Endosc* 1992; 38:568-70.
22. SCULLY RE, MARK EJ, MCNEELY WF, EBELING SH AND ELLENDER SM. Case Records of the Massachusetts General Hospital (Case 13-2000). *N Engl J Med* 2000; 342:1272-1278.
23. BARCCLAY RL, SIMON JB, VANNER SJ, HURLBUT DJ AND JEFFREY JF. Rectal passage of intestinal endometriosis. *Dig Dis Sci* 2001, 46:1963-1967.
24. LANGLOIS NEI, PARK KGM AND KEENAN RA. Mucosal changes in the large bowel with endometriosis: a possible cause of misdiagnosis of colitis? *Hum Pathol* 1994; 25:1030-4.
25. BROSENS J, TIMMERMAN D, STARZINSKI-POWITZ A AND BROSENS I. Noninvasive diagnosis of endometriosis: the role of imaging and markers. *Obstet Gynecol Clin North Am* 2003; 30:95-114.
26. URBACH DR, REEDIJK M, RICHARD CS, LIE KI AND ROSS TM. Bowel resection for intestinal endometriosis. *Dis Colon Rectum* 1998; 41:1158-64.
27. JERBY BL, KESSLER H, FALCONE T AND MILSOM JW. Laparoscopic management of colorectal endometriosis. *Surg Endosc* 1999; 13:1125-8.
28. MAHUTTE NG AND ARICI A. Medical Management of Endometriosis-Associated Pain. *Obstet Gynecol Clin North Am* 2003; 30:133-50.