

Disección Submucosa a Cielo Abierto: primer caso descrito

Michel Portanova*, Eduardo Vesco**, Domingo Morales.***

RESUMEN

La disección submucosa por vía endoscópica es un método de tratamiento novedoso, difundido básicamente para el manejo del cáncer gástrico temprano, aunque también constituye una buena elección para lesiones benignas de regular tamaño si es que se quiere lograr una resección en "una pieza". Sin embargo para su realización se necesita no solo gastroenterólogos entrenados y experimentados en dicha técnica sino también la utilización de instrumental apropiado que no necesariamente se encuentra disponible en nuestro país.

El presente trabajo describe el caso de una paciente portadora de un pólipo hiperplásico de tercio superior de estómago que por sus dimensiones y características fue sometida a tratamiento quirúrgico a través de una disección submucosa a cielo abierto y es a nuestro entender el primer caso descrito en la literatura médica en que se emplea esta técnica en una cirugía a cielo abierto.

PALABRAS CLAVE : pólipo hiperplásico, disección submucosa, pólipo gástrico

Rev Gastroenterol Perú; 2007; 27: 402-407

SUMMARY

Endoscopic submucosal dissection is a new treatment, basically for the management of early gastric cancer, it is also a good option for large benign lesions if a "una pieza" resection needs to be performed. However this technique requires not only gastroenterologist with proven technical skill, but also some special devices not necessarily disposables in our country. The present paper describes the case of a patient with a large hyperplastic polyp located in the upper third of the stomach who underwent an open endoscopic submucosal dissection to resect the lesion owing to its size and characteristics. According our knowledge this is the first case in the medical literature describing the use of this technique during an open surgery.

KEY WORDS: hyperplastic polyp , submucosal dissection, gastric polyp

* Médico Asistente Servicio de Cirugía de Estómago Hospital Rebagliati.

** Médico Asistente Departamento de Gastroenterología Hospital Rebagliati.

*** Médico Asistente Departamento de Anatomía Patológica Hospital Rebagliati.

INTRODUCCIÓN

La disección submucosa endoscópica es una técnica novedosa, difundida principalmente en el este asiático para el tratamiento del cáncer gástrico temprano⁽¹⁾, y que ha permitido ampliar el espectro de lesiones tributarias de manejo endoscópico ya que a través de ella se pueden extirpar no solo lesiones más grandes y aún más profundas en “una pieza”, sino que con ella ha conseguido reducir la tasa de recurrencia local post tratamiento endoscópico⁽²⁾. También existen reportes del empleo de esta técnica en el manejo de otros tipos de lesiones malignas y benignas⁽³⁾⁽⁴⁾. Sin embargo la disección submucosa endoscópica requiere de gastroenterólogos con experiencia y destreza y con entrenamiento en la técnica, así como la utilización de determinados equipos endoscópicos como el IT (insulation-tipped) Knife.

Por otro lado, los pólipos gástricos son lesiones elevadas y pueden ser benignos o malignos. La mayoría de pólipos gástricos benignos corresponden a pólipos hiperplásicos aunque también tenemos los de las glándulas fúndicas. Sin embargo algunas lesiones elevadas de aspecto polipoide pueden corresponder a adenomas, y tanto ellos como los pólipos hiperplásicos pueden a su vez pueden contener focos de malignización⁽⁵⁾. En general se recomienda que la extirpación de toda lesión gástrica se realice en “una pieza” a fin de que se pueda realizar un estudio anatomopatológico que identifique perfectamente los márgenes y evalúe adecuadamente la profundidad de la lesión, minimizando así la posibilidad de compromiso de márgenes y recurrencia en caso de tratarse de lesiones malignas⁽²⁾⁽⁶⁾. Así mismo se ha descrito una importante discrepancia entre el resultado de la biopsia de los pólipos y el resultado de la patología del espécimen resecado completamente⁽⁷⁾⁽⁸⁾.

El presente reporte describe el caso de una mujer sometida a disección submucosa endoscópica a cielo abierto para el tratamiento de un pólipo gástrico de más de 4 centímetros localizado cerca de la unión esófago gástrica.

REPORTE DEL CASO

G.A.E., paciente mujer de 69 años de edad, natural de Puno, ocupación su casa.

Antecedentes: hipertensión arterial por 10 años en tratamiento con captopril y atenolol. Operada por apendicitis aguda, hernia umbilical, perforación intestinal, cesareada. No uso de tabaco ni alcohol, ingesta eventual de café.

Ingresa refiriendo un tiempo de enfermedad de 3 meses caracterizado por un cuadro de hematemesis manejado en una clínica de EsSalud y transferida al Hospital Rebagliati con el diagnóstico anatomopatológico de pólipo glandular quístico (11.08.06) a fin de que se le realice tratamiento endoscópico.

Exámenes auxiliares: hemoglobina 10.5, leucocitos 4,000, plaquetas 119,000, grupo sanguíneo O Rh positivo, glucosa 147, urea 33, creatinina 0.73, sodio 138, potasio 3.3, tiempo de protrombina 11.9 seg, tiempo parcial de

tromboplastina 32.8 seg, fibrinógeno 252 mg/dl, proteínas totales 7.83, albúmina 4.64, bilirrubinas totales 0.88, TGO 17, TGP 21, fosfatasa alcalina 106, DHL 282, vitamina B12 263 mg/d l, ácido fólico 20 mg/dl.

Examen físico sin alteraciones

Endoscopia 10.11.06: esófago de calibre normal y distensibilidad conservada, mucosa normal, UEG a los 38 cm, estómago con lago mucoso limpio, en región yuxta cardial lesión elevada sesil de aprox 30 milímetros, lobulada, superficie irregular, friable con sangrado en regular cantidad, se aplica adrenalina cohibiendo sangrado, no se toma biopsia. Diagnóstico endoscópico de lesión elevada sangrante.

Endoscopia 21.11.06: esófago con mucosa normal, UEG a los 38 cm, a 2 cm del cardias lesión elevada multilobulada de superficie irregular con mucosa friable a la toma de biopsia (figuras 1 y 2). Diagnóstico endoscópico de adenoma vs borrmann 1. Biopsia 27.11.06: pólipo hiperplásico con metaplasia glandular pilórica focal.

Tomografía Helicoidal 24.11.06: Se aprecia a nivel de curvatura menor por debajo de la unión esófago gástrica una lesión elevada de aspecto polipoidea (figuras 3 y 4).

Paciente es sometida a cirugía a cielo abierto realizándose disección submucosa para la extirpación de la lesión. El resultado del análisis anatomopatológico de la pieza operatoria fue: pólipo hiperplásico con inflamación crónica, borde quirúrgico libre.

DISCUSIÓN

Los pólipos hiperplásicos son lesiones epiteliales elevadas benignas y se encuentran en el 2-3% de los exámenes endoscópicos⁽⁵⁾⁽⁹⁾⁽¹⁰⁾. Algunos estudios han mostrado su asociación a adenocarcinoma entre el 1-5% ya sea en el mismo pólipo ó en otras zonas del estómago; los adenomas por otro lado muestran una asociación a adenocarcinoma hasta en un 47% de casos⁽¹¹⁾⁽¹²⁾⁽¹³⁾.

Palacios y colaboradores⁽¹⁴⁾ en una reciente serie del Hospital Rebagliati establece que los pólipos hiperplásicos constituyen el 75% de los pólipos gástricos y desde el punto de vista endoscópico son rojizos, de menos de 10 milímetros, localizándose con mayor frecuencia en el tercio distal y medio del estómago; los adenomas por el contrario suelen ser rosados y mayores de 10 milímetros.

Aún con los resultados previos de anatomía patológica que disponíamos en este caso, las características particulares de ésta lesión elevada nos hacía pensar que existía una alta posibilidad de corresponder a algo más que un simple pólipo hiperplásico. Dentro de ese contexto, los estudios señalan que la discrepancia entre el resultado anatomopatológico de la biopsia endoscópica y del espécimen resecado puede llegar a un 27%⁽⁷⁾, sin embargo un reciente estudio prospectivo multicéntrico ha demostrado que dicha discrepancia puede llegar al 45% de casos⁽⁸⁾.

Por lo tanto desde el punto de vista resectivo era importante para nosotros la obtención del espécimen en “una

pieza", de tal manera que el estudio anatomopatológico pueda ser más adecuado y que se minimice la posibilidad de compromiso de los márgenes. En tal sentido, la disección submucosa endoscópica es una alternativa terapéutica de reciente implementación fundamentalmente utilizada para la resección de lesiones correspondientes a cáncer gástrico temprano y su gran ventaja consiste en la posibilidad de extirpar aún lesiones más grandes y aún profundas en "una pieza". Sin embargo también ha sido descrita en la extirpación de otras lesiones benignas y malignas del estómago^{(1) (3) (4) (6)}.

Dado que no teníamos disponible el IT Knife, la disección submucosa endoscópica se alejó como posibilidad terapéutica inicial. La siguiente alternativa que se planteó fue una cirugía laparoscópica transgástrica, sin embargo esta posibilidad no se viabilizó toda vez que el advenimiento de la disección submucosa endoscópica que permite ahora la resección de lesiones importantemente grandes ha ido reduciendo marcadamente las resecciones transgástricas y por lo tanto cada vez se dispone menos del instrumental laparoscópico necesario para este tipo de resecciones. La siguiente alternativa terapéutica consistía entonces en una resección local (mal llamada resección en cuña) pero la misma ya sea usando la vía laparoscópica o la vía convencional resultaba para nosotros excesiva toda vez que no nos parecía necesario extirpar todo el espesor de la pared del estómago, pero lo que es más importante, una resección local tan cerca de la unión esófago gástrica ponía en riesgo la indemnidad del adecuado pasaje esófago gástrico. Además dicha lesión estaba localizada a nivel de la curvatura menor, lo que adicionalmente agregaba dificultades de orden técnico ya que esta es una zona muy irrigada y rodeada de gran cantidad de tejido graso. Es así como nos planteamos la realización de una cirugía a cielo abierto pero usando una técnica altamente conservadora como la disección submucosa.

Luego de una incisión mediana supraumbilical y de reparar con puntos de seda la cara anterior del tercio superior del estómago, se realizó una gastrotomía a ese nivel. En la figura 5 podemos apreciar a través de dicha gastrotomía la lesión de aproximadamente 4 cms que se encuentra adyacente a la unión esófago gástrica. En la figura 6 podemos apreciar como se inicia la disección a un centímetro de la lesión, disecando en el plano que separa la mucosa y submucosa de la capa muscular. Es importante señalar que como se realizó el procedimiento a cielo abierto no fue necesario utilizar el "electrodo de bola" en el electro bisturí sino que se utilizó el electrodo convencional. El "electrodo de bola" tiene exactamente la misma forma que un IT Knife. La figura 7 muestra una vez extirpada la lesión, como queda un amplio lecho cruento que fue electro fulgurado ya que dicha zona está ricamente vascularizada. Finalmente las figuras 8 y 9 muestran la sutura de dicho lecho cruento aprovechando que teníamos el estómago abierto, lo que minimizaba la posibilidad de complicación debida a una perforación inadvertida y a su vez posibilitaba reiniciar la vía oral en forma casi inmediata.

En cuanto a la patología de la lesión el reporte final fue pólipo hiperplásico con inflamación crónica, borde quirúrgico libre. La figura 10 muestra una vista panorámica en la que se observa la disposición lobulada de la mucosa con dilataciones glandulares, coloración Hematoxilina & Eosina

(8x). En la figura 11, a mayor aumento se observa la redundancia del epitelio glandular, con dilataciones quísticas de algunas glándulas y un estroma con infiltrado inflamatorio crónico, coloración Hematoxilina & Eosina (40x). Finalmente la figura 12 muestra a mayor aumento el epitelio que semeja al epitelio de superficie gástrico, en el estroma se evidencia un infiltrado inflamatorio crónico compuesto de linfocitos y células plasmáticas, coloración Hematoxilina & Eosina (400x).

Como conclusión final diremos que desde el punto de vista quirúrgico la disección submucosa transgástrica a cielo abierto constituye una buena opción para el manejo de lesiones grandes que por sus características requieren ser extirpadas en "una pieza", sin necesidad de realizar una resección local, sobretodo si dicha lesión se localiza cerca de la unión esófago gástrica. De acuerdo a lo que hemos revisado en la literatura médica, este es el primer reporte de un procedimiento de este tipo.

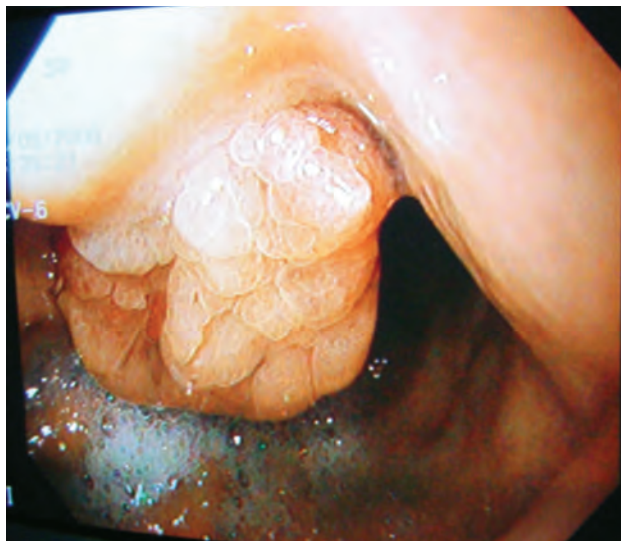

Figura 1. Vista endoscópica de lesión.

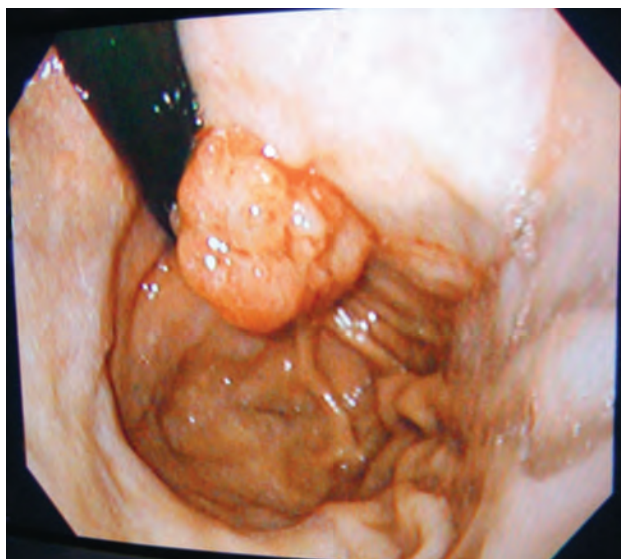


Figura 2. Vista de la lesión con la vuelta en U del endoscopio.

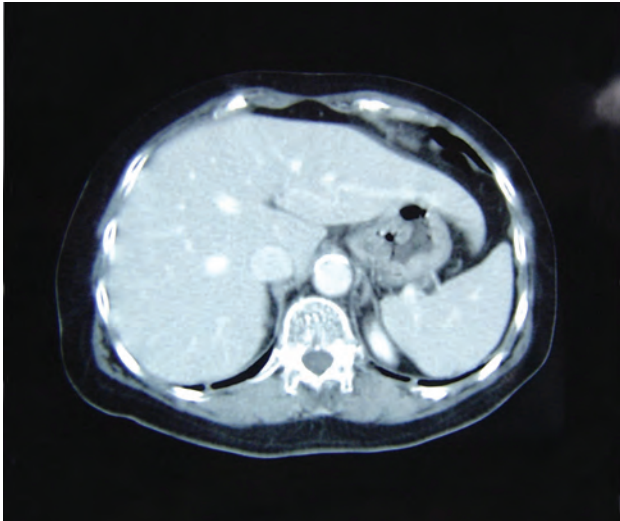


Figura 3. Corte tomográfico apreciándose lesión polipoide entre curvatura menor y cara anterior.

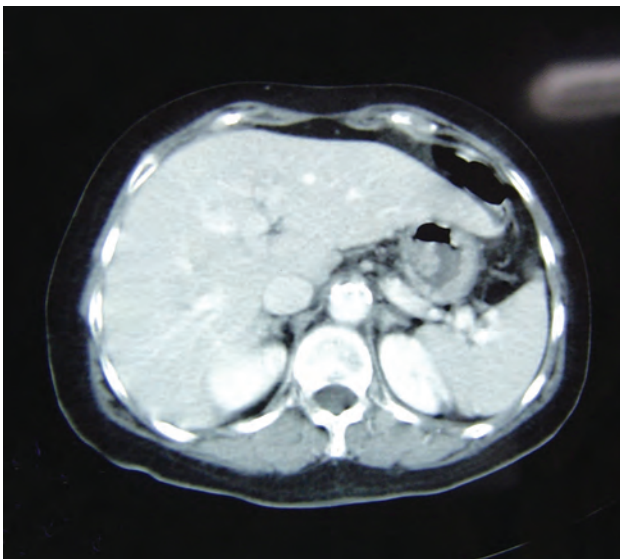


Figura 4. Corte tomográfico en el que se aprecia lesión polipoide a nivel de curvatura menor.

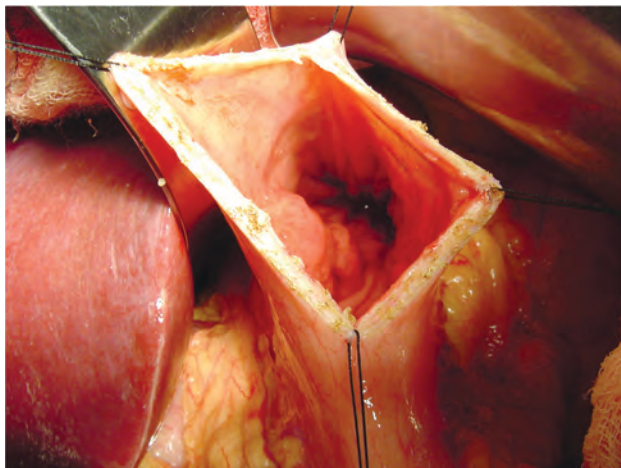


Figura 5. Gastrotomía a través de la que se aprecia lesión elevada de 4 cms cerca de la UEG.

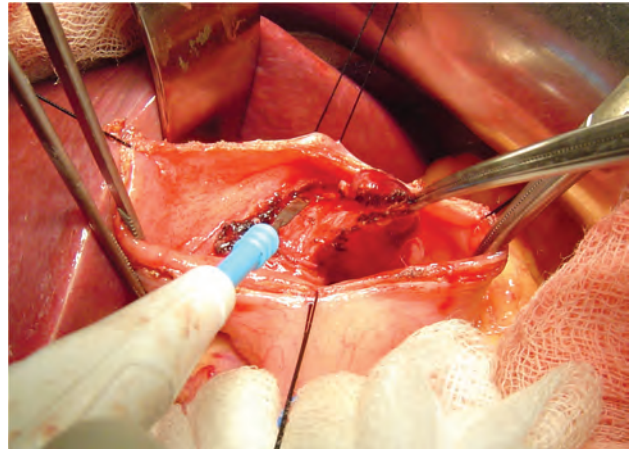


Figura 6. Disección en el plano entre la submucosa y la muscular utilizando electrodo convencional.

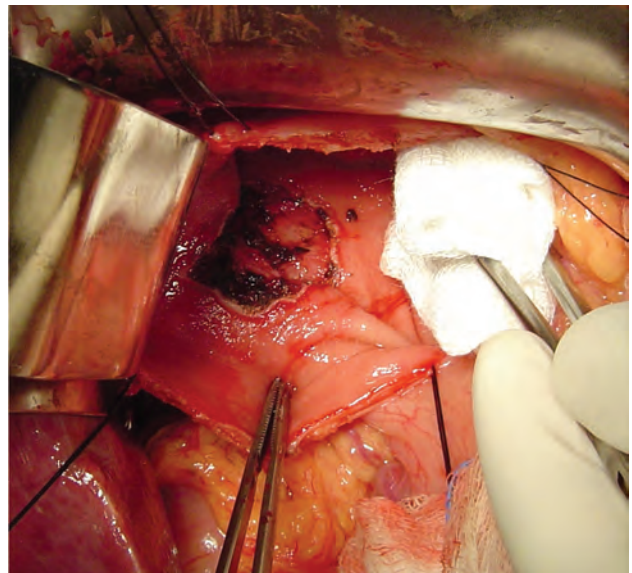


Figura 7. Lecho cruento amplio electro fulgurado luego de la disección submucosa.

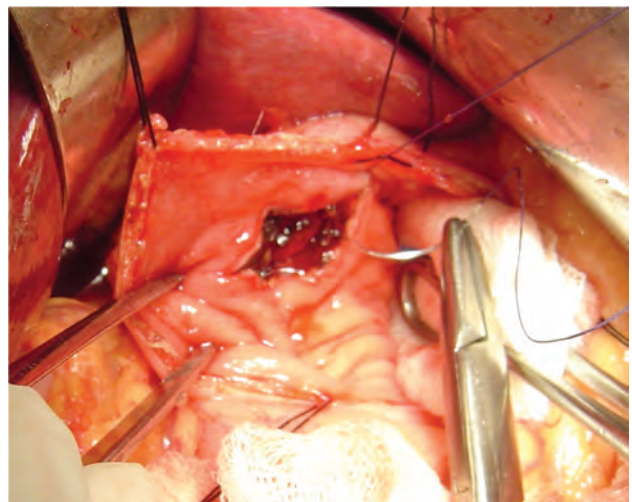


Figura 8. Sutura de lecho cruento con poliglactin 3/0

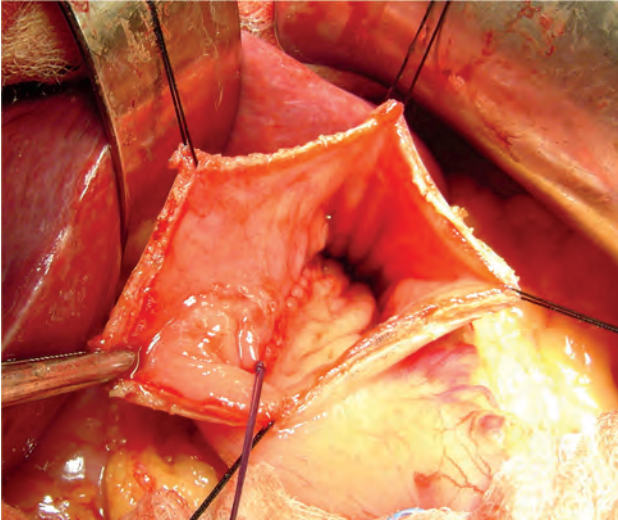


Figura 9. Sutura de lecho cruento terminada.

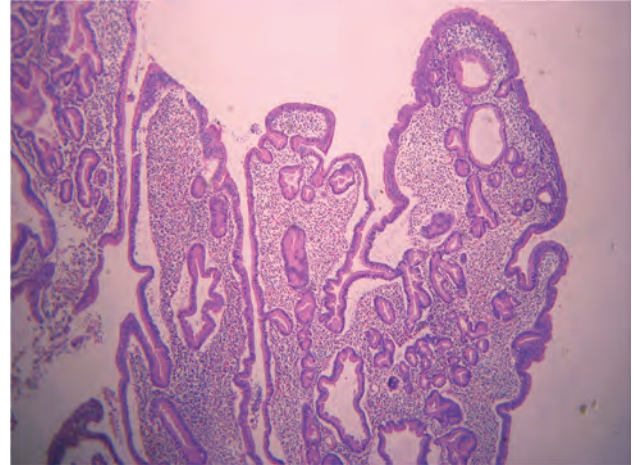


Figura 11. Vista a 40x en la que se aprecia redundancia de epitelio glandular con dilataciones quísticas.

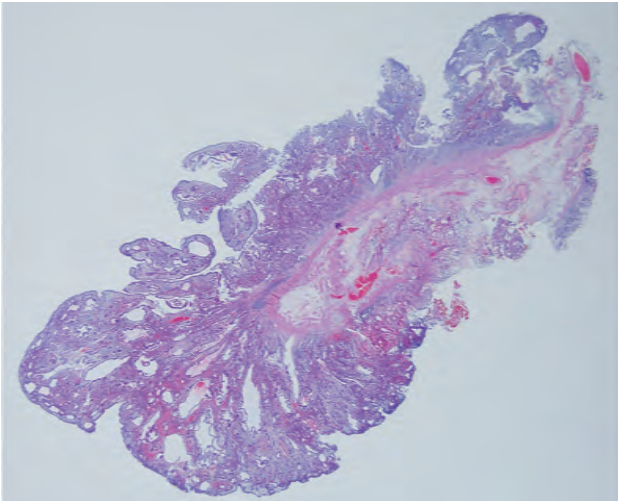


Figura 10. Vista panorámica de lesión con disposición lobulada.

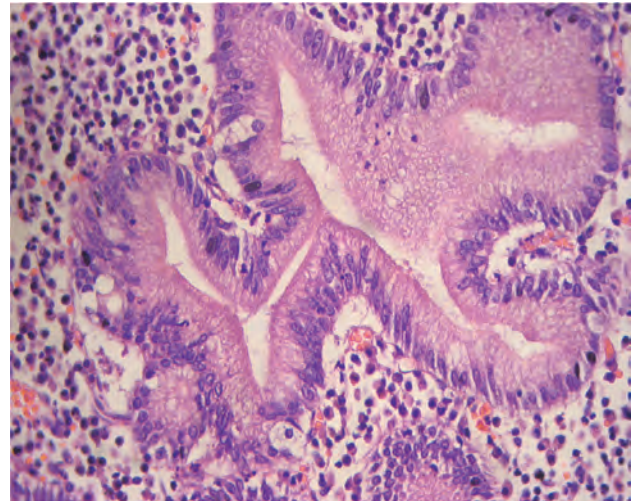


Figura 12. Vista a 400x en la que se aprecia epitelio que semeja epitelio de superficie gástrica y estroma con infiltrado inflamatorio.

BIBLIOGRAFÍA

1. GOTODA T. Endoscopic resection of early gastric cancer: the Japanese perspective. *Curr Opin Gastroenterol* 2006 ; 22: 561-569.
2. GOTODA T. Endoscopic resection of early gastric cancer. *Gastric Cancer* 2007 ; 10: 1-11
3. ONOZATO Y, ISHIHARA H, IIZUKA H, SOHARA N, KAKIZAKI S, et al. Endoscopic submucosal dissection for early gastric cancers and large flat adenomas. *Endoscopy* 2006 ; 38: 980-986.
4. LEE IL , LIN PY, TUNG SY, SHEN CH, WEI KL, et al. Endoscopic submucosal dissection for the treatment of intraluminal gastric subepithelial tumors originating from the muscularis propria layer. *Endoscopy* 2006 ; 38 (10): 1024-1028.
5. ESPEJO H, NAVARRETE J. Pólipos epiteliales gástricos (Primera Parte). *Rev Gastroenterol Peru.* 2003 ; 23 (4): 277-292.
6. GOTODA T, YAMAMOTO H, SOETIKNO R. Endoscopic submucosal dissection of early gastric cancer. *J Gastroenterol* 2006; 41:929-942
7. YOON WJ, LEE DH, JUNG YJ, JEONG JB, KIM JW, KIM BG et al. Histologic characteristics of gastric polyps in Korea: Emphasis on discrepancy between endoscopic forceps biopsy and endoscopic mucosal resection specimen. *World J Gastroenterol* 2006 ; Jul 7 12(25): 4029-4032.
8. MUEHLDORFER SM, STOLTE M, MARTUS P, HAHN EG and Ell C. Diagnostic accuracy of forceps polypectomy for gastric polyps: a prospective multicentre study. *Gut* 2002; 50: 465-470.
9. OBERHUBER G, STOLTE M. Gastric Polyps: an update of their pathology and biological significance. *Virchows Arch.* 2000; 437: 581-590.
10. GENCOSMANOGLU R, SEN-ORAN E, KURTKAYA-YAPICIER O, AVSAR E, SAV A and Tozun N. Gastric polypoid lesions: Analysis of 150 endoscopic polypectomy specimens from 91 patients. *World J Gastroenterol* 2003 ; 9(10):2236-2239.
11. BORCH K, SKARSGARD J, FRANZEN L, Mardh S and Rehfeld F. Benign Gastric Polyps Morphological and Functional Origin. *Dig Dis Sci* 2003 ; 48 (7) July 1292-1297.
12. DIRSCHMID K, PLATZ-BAUDIN C, STOLTE M. Why is the hyperplastic polyp a marker for the precancerous condition of the gastric mucosa?. *Virchows Arch.* 2006; 448: 80-84.
13. YAO T, KAJIWARA M, KUROIWA S, IWASHITA A, OYA M, KABASHIMA A et al. Malignant Transformation of Gastric Hyperplastic Polyps: Alteration of Phenotypes, Proliferative Activity and p53 Expression. *Hum Pathol* 2002 ; Oct 33(10):1016-22.
14. PALACIOS F, FRISANCHO O, PALOMINO E. Pólipos gástricos y cambios histológicos en la mucosa circundante. *Rev Gastroenterol Perú* 2003; 23 (4): 245-253.