

Ileitis Microscópica como causa de Diarrea Crónica. Estudio de Casos y Controles

Marco Díaz Santisteban*.

RESUMEN

INTRODUCCION Observar microscópicamente la mucosa ileal de pacientes con diarrea crónica y encontrarla invadida por linfomononucleares, pese a lo normal de su aspecto endoscópico, motivó llamar a este hallazgo ileitis microscópica. Esta investigación responde a ¿está la ileitis microscópica asociada a diarrea crónica?

MATERIAL Y METODOS Se buscó ileitis microscópica en 30 pacientes con diarrea crónica y 30 sin ella, según diseño de casos y controles apareados por sexo y edad con patólogo y endoscopistas ciegos a la condición de los participantes. Se calculó el OR mediante regresión logística condicionada. Adicionalmente, se hicieron mediciones sanguíneas de ácido fólico y vitamina B12 como señalizadores del segmento intestinal mal absorbente.

RESULTADOS Se encontró ileitis microscópica en 27 de 30 casos y en 6 de 30 controles. El análisis estadístico encontró un OR 21 [IC 95% 2,83-156.1] p = 0,003. Los casos mostraron un ácido fólico promedio subnormal pero una vitamina B12 normal.

CONCLUSION La ileitis microscópica está fuertemente asociada y muy probablemente de modo causal a la diarrea crónica. La ileitis microscópica expresaría la concurrencia de varios procesos desencadenados por una sobreactividad simpática que, promoviendo el colapso funcional del epitelio, origina una diarrea crónica malabsortiva.

PALABRAS CLAVE: Ileitis Micoscópica, Diarrea Crónica.

Rev Gastroenterol Perú; 27: 310-318

SUMMARY

INTRODUCTION: To observe microscopically the ileal mucosa invaded by lymphomononuclear in patients with chronic diarrhea, despite of normality of its endoscopic aspect led to name this discovery as microscopic ileitis. This investigation look answer to the question: is the microscopic ileitis associated to chronic diarrhea?

MATERIAL AND METHODS Microscopic ileitis was looked for in 30 patients with chronic diarrhea and 30 without it, using cases controls design matched up according to sex and age with pathologist and endoscopists blinded to participant's condition. The OR was calculated by means of conditioned logistical regression. Additionally, sanguine mensurations of folic acid and B12 vitamin were made as signalers of malabsorption intestinal segment.

RESULTS Microscopic ileitis was found in 27 of 30 cases and in 6 of 30 controls. The statistical analysis found an OR 21 [IC 95% 2,83-156.1] p = 0,003. The cases showed subnormal folic acid average but B12 vitamin was normal.

CONCLUSION The microscopic ileitis is strongly associated and in a very probably causal way to the chronic diarrhea. The microscopic ileitis would express the concurrence of various processes initiated for a sympathetic over activity that, promoting the epithelial functional collapse, origins malabsortive chronic diarrhea.

KEYWORDS: Microscopic Ileitis, Chronic Diarrhea.

* Gastroenterólogo Clínica San Pablo Norte y Essalud Negreiros.

INTRODUCCION

Es relativamente sencillo diagnosticar diarrea crónica, en quien presenta deposiciones de menor consistencia a la habitual por cuatro o mas semanas^{(1) (2) (3)}. Pero si un grupo de médicos atendiese personas que además de diarrea crónica, pierden peso, los síndromes diagnósticos y por tanto la búsqueda de su causa, difiere: algunos lo harán en el listado etiológico de malabsorción intestinal⁽²⁾, otros descartarán primero organicidad⁽⁴⁾ y habrá quienes seguirán buscándola entre las causas de diarrea crónica^{(1) (3)}. Esto se debería a que el médico intenta ubicar al paciente en alguno de los mecanismos de producción de diarrea crónica aceptados, osmótico, secretor, inflamatorio, hipermotilidad y complejo o PINE^{(1) (2) (3) (4)}. Así, la facilidad de comenzar el enfoque diagnóstico como síndrome de malabsorción intestinal, termina cuando el médico cae en cuenta de que su causa más frecuente, el sobre crecimiento bacteriano, es otro síndrome cuya causa deberá también investigar^{(1) (3) (5) (6) (7) (8) (9)}.

Motivados por conocer los cambios de la mucosa ileal en pacientes con diarrea crónica y baja ponderal respecto de aquellos sin este cuadro, se inició la observación endoscópica y microscópica del ileon terminal. Pese a la normalidad endoscópica, los primeros reportes histológicos llamaron la atención por el aumentado número de linfocitos intraepiteliales y otros mononucleares en la lámina propia. Estos hallazgos, a los que en adelante nos referiremos como ileitis microscópica, habrían sido parte de una detallada descripción histológica, de no ser por el hecho que los pacientes sin diarrea crónica, no mostraban tales cambios.

Al buscar referentes sobre micro alteraciones ileales en pacientes con diarrea crónica, se encontró una reporte de trece casos con anemia megaloblastica y diarrea crónica, en la que sus autores⁽¹⁰⁾, concluyen que los hallazgos más frecuentes de ileon terminal en pacientes con anemia megaloblástica y diarrea crónica, son infiltrado inflamatorio crónico y atrofia de vellosidades. La falta de grupo control y análisis estadístico, solo permite aplicar las conclusiones a los trece pacientes, sin poder aseverar si tales cambios microscópicos y diarrea están o no asociados. En contraposición a esta escasez, se encontró varias publicaciones sobre microcambios duodenales, consistentes en atrofia de vellosidades e infiltrado inflamatorio crónico en casos de diarrea crónica, anemia megaloblástica y disminución de vitamina B12 debidos, según sus autores, a contaminación bacteriana intestinal^{(5) (6) (7) (11) (12)}. Otra patología referente pero sin detrimento del estado nutricional, es colitis microscópica linfocítica, una infiltración de linfocitos en mucosa endoscópicamente normal en casos de diarrea crónica^{(1) (3) (13)}.

Dado que el incremento de linfomonucleares en mucosa ileal endoscópicamente normal, ileitis microscópica, no ha sido investigado como asociado causalmente a diarrea crónica y ante la sospecha de una vinculación no incidental entre ambas, se formuló el problema ¿Esta la ileitis microscópica asociada a diarrea crónica? La hipótesis afirmativa que se buscó verificar El y el objetivo del estudio, verificar si la ileitis microscópica esta o no asociada a diarrea crónica,

motivó construir un modelo lógico de contrastación: SI la ileitis microscópica está asociada a diarrea crónica ENTONCES su frecuencia debe ser mayor en quienes padecen diarrea crónica que en quienes no la padecen.

MATERIAL Y METODOS

DISEÑO DEL ESTUDIO Acorde al estudio de casos y controles con apareamiento 1 a 1 por sexo y edad diseñado, se buscó ileitis microscópica en un grupo de pacientes con diarrea crónica (casos) y en otro sin ella (controles) a fin de calcular el Odds Ratio, medida que además de determinar si la asociación existe, mide su fuerza.

POBLACION Población objetivo Aquella a la que se deseaba generalizar los resultados: pacientes con diarrea crónica y pérdida de peso. Base poblacional Segmento de la población objetivo de la cual se seleccionó a los casos y controles: pacientes del Cono Norte de Lima y Callao que acudieron al Hospital Cayetano Heredia entre Setiembre 2002 y Agosto 2003 y en quienes la evaluación médica consideró necesaria una colonoscopia diagnóstica.

Definiciones Operacionales

CASO Paciente con ≥ 4 semanas de deposiciones sueltas y perdida de peso. **CONTROL** Paciente sin deposiciones sueltas tributarios de colonoscopia por thevenon fecal (+), hematoquecia, enterorragia, dolor abdominal crónico, historia familiar o personal de pólipos o cáncer colónico o control post polipectomía.

ILEITIS MICROSCOPICA Hallazgo microscópico de > 25 linfocitos intraepiteliales (LIE)/100 enterocitos* o ≤ 25 LIE/100 enterocitos con desarreglo del epitelio y aumento cualitativo de mononucleares en lámina propia** en biopsias de ileon.

* hallazgo en mucosa duodenal normal⁽¹⁴⁾.

** en base al conocimiento sobre el tránsito de células inmunes en mucosa intestinal (1).

Criterios de Selección

- Hombre o mujer entre 15 a 65 años de edad definido como caso o control.
- Normalidad endoscópica del ileon terminal.
- Negatividad de entero parásitos, Sudán III, infección VIH.
- Historia negativa de resección gástrica, intestinal o colónica.
- Historia negativa de uso de laxantes, ácido fólico, vitamina B12 o antibióticos en las cuatro semanas previas al inicio de la diarrea.
- Firma del consentimiento informado para participar del estudio.

Candidato a Caso Paciente con indicación de colonoscopia por diarrea crónica y baja ponderal de causa a determinar.

Candidatos a Controles Paciente con indicación de colonoscopia por condiciones diferentes a diarrea crónica.

MUESTRA

Su tamaño fue calculado con la fórmula que determina el número de pares en estudios de casos y controles pareados 1 - 1:

$$m = \frac{[Z_{\alpha/2}(OR + 1) + 2Z_{\beta}\sqrt{OR}]^2}{\phi(OR - 1)^2}$$

Donde:

$Z_{\alpha/2}$ = 1.64 para alfa = 0.1

OR = 4 (OR mínimo que se desea detectar según resultados de los 10 primeros casos y controles)

Z_{β} = 0.67 para beta = 0.25 (potencia 75%)

$$\phi = \frac{p_0(1 - p_0)(OR + 1)}{OR \times p_0 + (1 - p_0)}$$

p_0 = 40% (proporción estimada de controles con ileitis microscópica)

Reemplazando valores **m = 30**, que corresponde a 30 casos y 30 controles.

ASPECTOS ÉTICOS El Comité Institucional de Ética de la Universidad Peruana Cayetano Heredia constató la adecuada protección a los participantes.

RECOLECCION DE DATOS

Todo paciente que llegaba a la Sala de Endoscopia del Servicio de Gastroenterología del Hospital Cayetano Heredia para Colonoscopia Derecha era interrogado para identificar potenciales candidatas a casos o controles. Tras informarles, eran invitados a participar del estudio solicitándoles la firma del Consentimiento Informado en caso aceptara. Tras registrar síntomas, antecedentes y resultados de laboratorio, se procedía a la sedación conciente de rutina y al procedimiento sin que el endoscopista fuese informado de la condición del participante. Si el aspecto endoscópico del ileon terminal era normal, el paciente era considerado caso y se obtenía dos piezas de biopsia. Aquellos que mostraban lesiones inflamatorias, ulceradas o neoplásicas en colon o ileon, fueron manejados según el caso, pero no seleccionados como casos. Se procedió igual con los candidatos a controles siendo considerados controles si la endoscópica de ileon distal era normal.

PLAN DE ANÁLISIS

Acorde al objetivo de demostrar una línea de causalidad donde ileitis microscópica sería factor para desarrollar diarrea crónica, se efectuó Análisis de Regresión Logística Condicionada alimentándose el Comando del Paquete Estadístico STATA v 8.0 con tres variables: Caso → indica si tiene o no diarrea crónica, Ileitis → indica si tiene o no ileitis microscópica y Pares → identifica un caso para cada control pareándolo por sexo y edad. Este análisis calculó Odds Ratio, significancia estadística (valor p) e intervalo de confianza 95%.

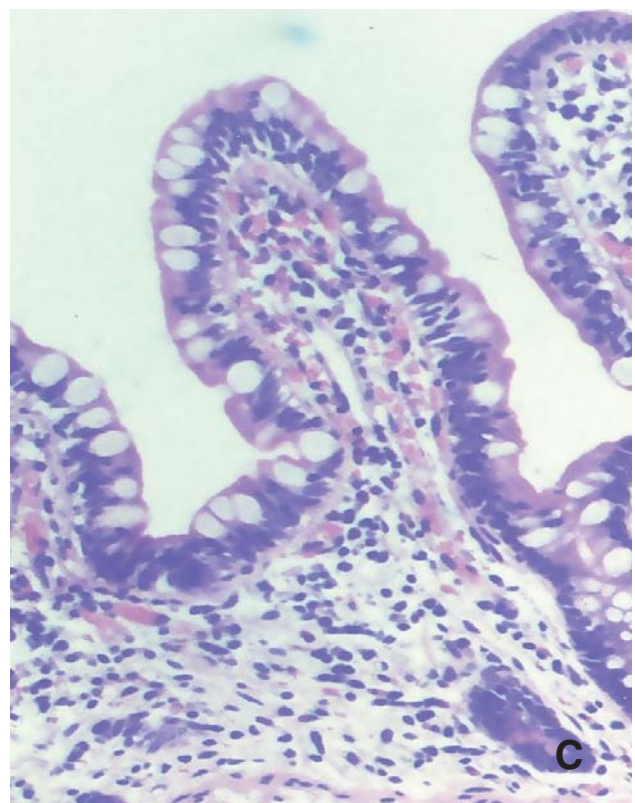
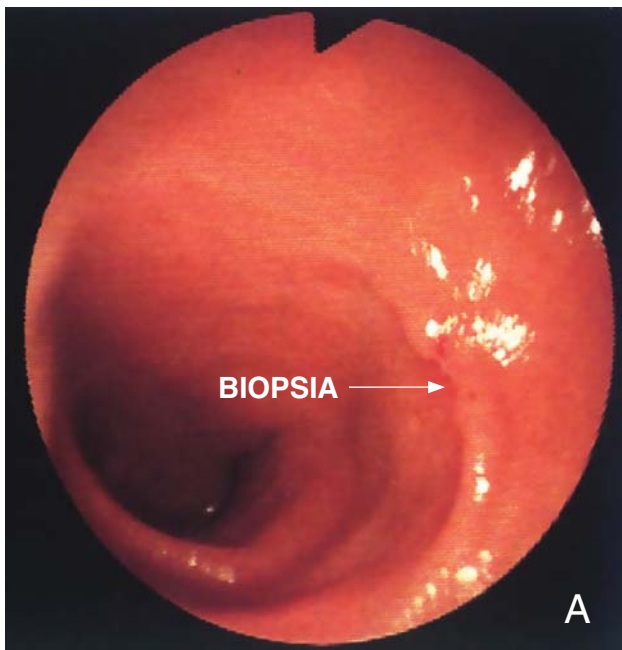
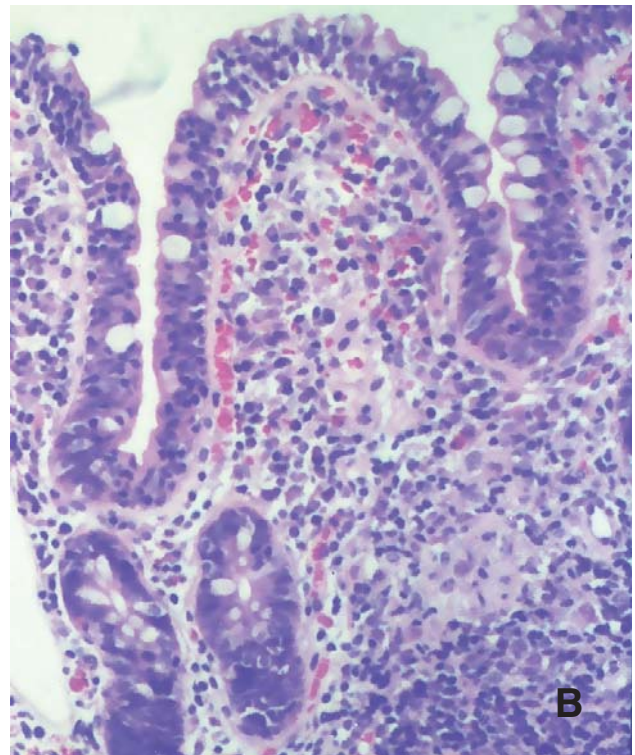
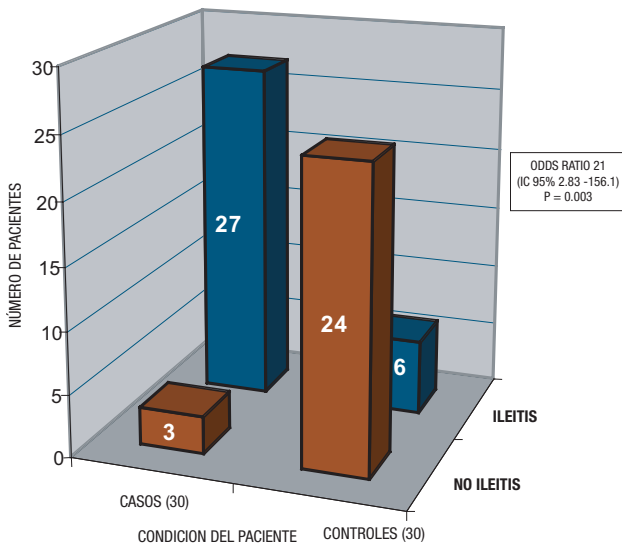
RESULTADOS

CARACTERISTICAS DEMOGRAFICAS CLINICAS Y EPIDEMIOLOGICAS DE LOS PARTICIPANTES

	CASOS (n = 30)	CONTROLES (n = 30)
SEXO		
Femenino	20	20
Masculino	10	10
EDAD (media ± DS) años		
Mujeres	51.1 ± 13.7	51.4 ± 11.8
Hombres	42.5 ± 12.2	47.2 ± 7.2
INICIO DIARREA-INGRESO ESTUDIO (media ± DS) semanas		
Mujeres	27.7 ± 21.6	--
Hombres	17.8 ± 6.8	--
PESO PERDIDO (media ± DS) kg		
Mujeres	9.0 ± 5.3	2.0 ± 4.1
Hombres	9.3 ± 5.2	0.2 ± 0.6
DISTENSIÓN ABDOMINAL / FLATULENCIA		
Mujeres	14	4
Hombres	5	3
HEMATOCRITO (media ± DS) % *		
Mujeres	35.1 ± 4.1	38.2 ± 1.4
Hombres	37.7 ± 4.7	39.1 ± 1.9
VITAMINA B12 (media ± DS) pg/dl * Ω		
Mujeres	277.8 ± 357.3	408.0 ± 320.6
Hombres	127.6 ± 71.4	628.5 ± 517.0
FOLATO ERITROCITARIO (media ± DS) ng/dl * φ		
Mujeres	142.1 ± 102.5	248.9 ± 151.6
Hombres	78.4 ± 27.5	288.7 ± 108.3
DISTRITO PROCEDENCIA		
San Martín de Porras	13	14
Los olivos	7	8
Comas	5	3
Otros	5	5
LUGAR HABITUAL DE INGESTA DE ALIMENTOS		
Domicilio	19	22
Restaurante	3	5
Ambulante	5	3
Pensión	3	0
OCUPACIÓN MUJERES		
Ama de casa	16	15
Otras	4	5
OCUPACIÓN HOMBRES		
Comerciante	4	5
Chofer	3	2
Otras	3	3
ILEITIS MICROSCÓPICA		
Mujeres	18	4
Hombres	9	2

* Valores Normales: Hematocrito (mujeres ≥ 36, varones ≥ 41), Vitamina B12 (200-950), Folato Eritrocitario (175-700) Ω φ
Medidos en 22 casos y 27 controles

HALLAZGO DE ILEITIS MICROSCÓPICA EN PACIENTES CON y SIN DIARREA CRÓNICA



Determinada la frecuencia de presentación de ileitis microscópica en pacientes con y sin diarrea crónica, se comparó la probabilidad de encontrarla entre los casos contra la probabilidad de encontrarla entre los controles. Este cálculo efectuado mediante Análisis de Regresión Logística Condicionada por apareamiento sexo edad mostró un Odds Ratio de 21 con un intervalo de confianza al 95% entre 2,83 y 156,1 y una significancia $p = 0,003$.

(A) Ileoscopia de una participante de 49 años con 13 semanas de deposiciones sueltas, 6 kilos de baja ponderal, Hto 29%, folato eritrocitario 64 ng/dl y vitamina B12 941 pg/dl. Pese a lo normal del aspecto endoscópico, la observación microscópica de las biopsias de mucosa ileal (B), di-

fiere respecto a su par (C). Estas diferencias, epitelio desorganizado por LIE superiores a 25/100 enterocitos y lámina propia densamente infiltrada por mononucleares, son lo que precisamente definen una ileitis microscópica. De otro lado, disminución de células caliciformes, vellosidades cortas y an-

chas así como un prominente tejido linfoide submucoso, que también se evidencian, representarían el impacto funcional y estructural que esta incrementada presencia celular inmune, ejerce sobre la mucosa ileal de los pacientes con diarrea crónica.

DISCUSIÓN

Esta investigación buscó demostrar, o rechazar, la asociación entre ileitis microscópica y diarrea crónica, cuyos indicios de existencia surgieron al observar que la mucosa ileal de pacientes con diarrea crónica y baja ponderal mostraba cambios microscópicos no vistos en quienes no padecían el cuadro diarreico. La hipótesis de trabajo condujo a diseñar un estudio de casos y controles pareado 1 a 1 por sexo y edad para evitar que factores de confusión, restaran verosimilitud a la asociación en caso su existencia fuera demostrada. Este estudio como todo aquel de casos y controles, estima de forma válida y razonablemente precisa la existencia y fuerza de asociación entre un presunto factor causal y un evento. Los cuidados metodológicos adoptados al ejecutar el estudio, abogan a favor de que la fuerte asociación hallada entre *ileitis microscópica* y *diarrea crónica*, como se vera luego, es de orden causal, minimizando la limitación que en el rigor epidemiológico de la demostración causal, significaría el no poder aseverar que en el tiempo, la ileitis microscópica precede a la diarrea crónica. Dado que este es un estudio clínico que pretende contribuir al abordaje de un problema médico de diagnóstico no siempre fácil y manejo hasta cierto punto empírico, se explicará en como **aspectos biológicos**, el mecanismo por el que se piensa, ileitis microscópica promovería el desarrollo de diarrea crónica, no sin antes presentar, a manera de introducción, un breve **análisis epidemiológico de los resultados**.

ANÁLISIS EPIDEMIOLÓGICO DE LOS RESULTADOS

Asociación Ileitis Microscópica - Diarrea Crónica

Al analizar mediante Regresión Logística Condicionada la frecuencia con la que la ileitis microscópica fue hallada en pacientes con y sin diarrea crónica, se obtuvo un OR 21. Este valor indica que la ileitis microscópica se relaciona positivamente con la diarrea crónica⁽¹⁵⁾ y permitiría en la práctica sospechar que un paciente con diarrea crónica, tiene ileitis microscópica.

Significación estadística e intervalo de confianza

Valor p La probabilidad p de que el azar determinara el OR fue 0.003. Esto convierte a la asociación ileitis microscópica - diarrea crónica, en estadísticamente significativa, es decir estas variables se relacionan de una manera tal que el azar no puede explicar^{(15) (16) (17)}.

Intervalo de confianza 95% Si el estudio se repitiese n veces bajo las mismas condiciones, en el 95% de ellos el OR estaría entre 2,83 y 156,1^{(15) (18)}. El amplio intervalo de confianza expresaría la incertidumbre de la regresión logística para hallar el OR, posiblemente porque el tamaño muestral no fue lo suficientemente grande para dicho análisis. Frente a esta aparente limitación, destaca el hecho que

2,83, el valor mínimo del intervalo de confianza, consolida la positividad de la asociación.

Conclusión epidemiológica El alto valor OR, la significación estadística y el rigor metodológico del estudio, son elementos válidos como para admitir, al menos preliminarmente, que la ileitis microscópica es un factor causal de diarrea crónica.

Aspectos Biológicos de la Asociación Tras verificar la existencia de la asociación entre ileitis microscópica y diarrea crónica y sobretudo la fuerza que las vincula, se de explicar en vista de los indicios de causalidad encontrados, los procesos biológicos por los que la invasión linfomononuclear de la mucosa ileal *ileitis microscópica* propiciaría *diarrea crónica*. Esto se desarrollará respondiendo a ¿Por qué invaden los linfomononucleares la mucosa ileal? ¿Por qué si el ácido fólico es yeyuno absorbible disminuye en ileitis microscópica?, ¿Cómo promueve la ileitis microscópica el desarrollo de diarrea crónica?.

¿Por qué invaden los linfomononucleares la mucosa ileal?

En base al conocimiento actual sobre la respuesta inmune mediada por células^{(1) (7) (12)}, proponer que los linfocitos irrumpen en la mucosa porque algo en ella o sobre ella constituye un estímulo antigénico a rechazar, es una inferencia lo suficientemente racional como para exonerarla de demostración empírica. Lo es también la afirmación de que los linfocitos circulantes tras abandonar los vasos sanguíneos, se estacionan en la lámina propia antes de invadir el epitelio u otros estratos de la pared intestinal^{(1) (2) (3)}. En este escenario, lo más próximo a un estímulo antigénico sería el incremento de bacterias intestinales que adheridas al epitelio y amenazando invadirlo, atraen linfocitos circulantes a la lámina propia y de ella al epitelio. Una explicación plausible a tal proliferación bacteriana sería el fracaso de los mecanismos antibacterianos intestinales. Al respecto los autores reconocen al peristaltismo, como el medio mas eficaz con que el intestino protege su mucosa de las bacterias impulsándolas al colon lo que se complementa con la secreción local de Inmunoglobulina A y la acidez procedente del estómago^{(1) (2) (3)}. Visto así, toda explicación sobre invasión linfomononuclear de mucosa ileal como respuesta a antígenos bacterianos, debe ineludiblemente contemplar una reducción peristáltica como fenómeno precedente.

¿Hay evidencia de la asociación paresia intestinal - sobrecrecimiento bacteriano - infiltrado linfomononuclear?

Varios investigadores han reportado condiciones donde la paresia intestinal favorece el sobrecrecimiento bacteriano y esto, cuadros diarreicos crónicos^{(20) (21) (22) (23) (24)}, sin embargo ha sido Goshal⁽²⁵⁾ quien observó la triple asociación. Su interesante estudio midió el tránsito oro cecal, la cantidad de bacterias en el líquido yeyunal y el número de linfocitos intraepiteliales (LIE) por cada 100 enterocitos, en trece pacientes con diarrea crónica y malabsorción intestinal rigurosamente definida así como en doce pacientes con estreñimiento y doce sanos. Los resultados promedio, diferentes y estadísticamente significativos, fueron: 180 minutos, 36,000 bacterias/ml y 27/100 LIE/enterocitos en pacientes con diarrea crónica; 110 minutos, 700 bacterias/ml y 8/100 LIE/enterocitos en portadores de estreñimiento en tanto que los sujetos sanos tuvieron un tránsito

oro cecal de 65 minutos. Guardando la debida distancia por tratarse de mucosa yeyunal y no ileal, estos hallazgos avalan fuertemente la idea de que la ileitis microscópica representaría la respuesta inmune de la mucosa frente a una agresión bacteriana propiciada por ineficacia peristáltica. De ser así, administrar antibióticos en estos pacientes, no solo revertiría el cuadro diarreico si no la presencia de las células inmunes infiltradas en la mucosa intestinal.

¿Revierte la invasión linfomononuclear de la mucosa eliminando las bacterias? Diversos estudios muestran como los antibacterianos mejoran la diarrea en condiciones que se consideran debidas a proliferación bacteriana intestinal, como sprue tropical^{(6) (11) (12) (26)} y síndrome espruiforme caracterizado por anemia megaloblástica y sobrecrecimiento bacteriano^{(7) (27) (28)}. Sin embargo, los pocos investigadores que estudiaron la mucosa intestinal luego de terapia antibiótica, encuentran en ella la persistencia de linfomononucleares^{(6) (25)}. De manera análoga, el estudio de patologías digestivas no intestinales como infección gástrica por *Helicobacter pylori*^{(29) (30)} y colitis microscópica linfocítica⁽¹³⁾ cuyo manejo recomendado es precisamente antibiótico, muestra que dichas células inmunes no abandonan la mucosa incluso después de erradicar la supuesta causa bacteriana. Si bien la idea de ileitis microscópica como respuesta al sobrecrecimiento bacteriano se mostraba coherente, la recurrencia observada en ciertos pacientes con diarrea crónica y sobrecrecimiento bacteriano, así como la permanencia de estas células inmunes tras el uso de antibióticos, obligan a considerar que el arribo de linfomononucleares a la mucosa intestinal no obedece en primera instancia a una agresión bacteriana, sino más bien a un estímulo diferente y sobre todo precedente a la participación bacteriana.

¿Promueve una sobreactividad adrenérgica la invasión linfomononuclear de la mucosa intestinal? Casi al finalizar el reclutamiento de pacientes, la falta de una explicación lógica al porque la mucosa ileal se invade de linfomononucleares y la publicación del hallazgo de paresia intestinal y diarrea en pacientes con condiciones claramente psicósomáticas como fatiga crónica y fibromialgia^{(31) (32)}, despertaron la sospecha de que la ileitis microscópica sería la expresión local de un fenómeno sistémico relacionado al stress. Dos de los casos que alcanzaron una ampliación anamnésica bajo este supuesto, merecen mencionarse: el primero llegó a diez cámaras por día, acudió con dieciséis semanas de duración, se asoció a cinco kilos de baja ponderal y se inició después que la paciente fuera informada de la inminente pérdida de su visión; el segundo alcanzó ocho cámaras por día, vino con una duración de veintitrés semanas, se acompañó de una baja ponderal de siete kilos y empezó poco después de la muerte del esposo. Ante la coincidencia de experiencia estresante previa al inicio del cuadro diarreico en algunos de nuestros participantes, la influencia de una sobre actividad simpática en el intestino, empezó a tomar forma como explicación al desarrollo de ileitis microscópica. En un minucioso estudio Elsenbruch⁽³³⁾ midió los niveles sanguíneos de noradrenalina y el número circulante de linfocitos citotóxico supresores (CD8) y asesinos naturales (CD16) en quince mujeres con diarrea crónica asociada a intestino irritable y en quince sanas. Los resultados en ayunas, diferentes y estadísticamente significativos, mostraron en casos con diarrea 225 pg/ml de noradrenalina, 280 CD8/ml y 130 CD16/ml; mientras en sanas 140 pg/dl, 394/ml y 210/ml

respectivamente. Resulta entonces inevitable considerar la posibilidad de que la llegada de linfocitos a la mucosa ileal en pacientes con ileitis microscópica, es consecuencia de un mayor estímulo adrenérgico antes que un estímulo bacteriano intestinal.

¿Modula el sistema nervioso adrenérgico la función de los linfocitos circulantes? La presunción de que los linfocitos abandonan la circulación para infiltrar la mucosa intestinal ante estímulos adrenérgicos, se ve fuertemente apoyada en las siguientes publicaciones: Jetschmann⁽³⁴⁾ encontró que la adrenalina reduce los β_2 receptores de los linfocitos CD16; Schedlowski⁽³⁵⁾ evidenció que el aumento de catecolaminas en personas en estrés agudo condiciona disminución del número de linfocitos CD16 circulantes y González-Arriki⁽³⁶⁾ demostró como la actividad de los nervios simpáticos gastrointestinales promueve el arribo de linfocitos cooperadores CD4 y células plasmáticas IgA productoras, a la mucosa intestinal. Más aun, Chadwick⁽³⁷⁾ observó inmuno histoquímicamente la mucosa colónica de pacientes con diarrea crónica e intestino irritable y encontró que el número de linfocitos CD3 en el epitelio y lámina propia era significativamente mayor a los controles. Finalmente varios autores han demostrado que la despolarización de las neuronas adrenérgicas del plexo mientérico, libera no solo noradrenalina sino somatostanina y neuropéptido Y, todos ellos reconocidos mensajeros químicos inhibidores del peristaltismo^{(1) (36) (38) (39)}. Estas observaciones, dan pie a ensayar para la ileitis microscópica la siguiente explicación patogénica: ciertas condiciones estresantes elevarían sostenidamente la actividad del sistema nervioso simpático-adrenérgico, que resultando en un incremento de la liberación de catecolaminas a la sangre y de las descargas neuronales en el tubo digestivo, estimularían a los linfocitos circulantes a invadir la mucosa de un intestino parético. Pese a no ser objetivo del estudio tipificar las células infiltradas en la mucosa de pacientes con ileitis microscópica, es tentador sospechar sean linfocitos CD16, CD8, CD4, CD3 y células plasmáticas productoras de IgA, que arribarían en respuesta a la actividad simpática que como señal de alarma, prepara al paciente para enfrentar una amenaza⁽³⁸⁾.

¿Por qué si el ácido fólico es yeyunoabsorbible disminuye en ileitis microscópica?

En base al conocimiento de la fisiología intestinal que señala al epitelio ileal como el lugar de absorción para la vitamina B12 y al yeyunal para el ácido fólico (38), se esperaba que los pacientes con ileitis microscópica tuvieran B12 disminuida (inferior a 200 pg/dl) pero ácido fólico normal (mayor a 175 ng/dl). Sorprendentemente las mediciones efectuadas para "señalizar" el segmento intestinal malabsorbente, revelaron en mujeres una B12 promedio de 277 y de 127 en varones, en tanto que el ácido fólico fue 142 en mujeres y 78 en varones. Siendo el ácido fólico, el nutriente menos absorbido por los pacientes con ileitis microscópica, resulta inevitable sospechar que la invasión linfomonuclear de la mucosa intestinal sería mayor en yeyuno que en ileon. A pesar que la evaluación a los participantes se circunscribió, por razones de alcance endoscópico al ileon terminal, estos hallazgos necesitan ulterior explicación.

¿Es la ileitis microscópica un aspecto no descrito de la enfermedad celiaca o del síndrome de sobrecrecimiento bacteriano intestinal? Al buscar condiciones malabsortivas intestinales depletantes de ácido fólico sería impropio no pensar en enfermedad celiaca. Desencadenada por ingerir gliadina y caracterizada por anemia ferropénica, diarrea crónica y cambios microscópicos de la mucosa, esta patología compromete al intestino en sentido descendente, haciendo improbable el compromiso ileal antes que el duodenal o yeyunal (1) (2). De este modo, si la infiltración linfomonuclear de la mucosa ileal y la reducción de ácido fólico fuesen parte de la enfermedad celiaca, el grado de anemia y desnutrición que exhibirían los pacientes serían de una gravedad mayúscula. La ausencia de una relación entre diarrea y consumo de gliadina y haber encontrado anemia leve, prácticamente descartan la posibilidad de que la ileitis microscópica sea parte de la enfermedad celiaca. De otro lado, si bien los pacientes con ileitis microscópica muestran diarrea crónica y baja ponderal, al igual que los portadores de sobrecrecimiento bacteriano intestinal, la normalidad de la B12 en la mayoría de casos y la depleción de ácido fólico en todos ellos son suficientes para desechar la idea de que la ileitis microscópica sea parte de él, pues sus alteraciones vitamínicas son justamente inversas a las observadas en este estudio (40) (41) (42) (43). Tras este análisis se puede proponer, sin faltar a la lógica del razonamiento científico, que la ileitis microscópica representaría la parte endoscópicamente accesible de un proceso que si bien compromete ileon y yeyuno no corresponde a sobrecrecimiento bacteriano ni a enfermedad celiaca y cuyas características no siendo fácilmente accesibles a la observación, han permanecido sin conocerse hasta hoy. De ser así, la denominación más apropiada para esta condición sería yeyunoileitis microscópica, pues esta sería la única manera de compatibilizar coherentemente las alteraciones vitamínicas halladas con la infiltración linfomonuclear observada en la mucosa ileal de los pacientes con diarrea crónica que han participado como casos en esta investigación.

¿Cómo promueve la ileitis microscópica el desarrollo de diarrea crónica?

Si como ha sido propuesto, los linfocitos llegan a la lámina propia de la mucosa intestinal en respuesta a una sobre actividad simpática, queda por saber que los atrae al epitelio. La importancia de esta migración es clara si se tiene en cuenta que la presencia de linfocitos en el epitelio, representa sin duda además de una invasión, una merma en la función de los enterocitos, que llevaría a malabsorción de nutrientes y deposiciones sueltas. Es entonces racional pensar que, mientras en el lado mucoso del epitelio se van congregando los linfomononucleares, en su lado luminal las bacterias encuentran en la ineficacia peristáltica, el terreno propicio para proliferar, adherirse al epitelio e intentar invadirlo.

¿Se dirigen los linfocitos al epitelio para rechazar bacterias? La inmunología intestinal revela que la adhesión de bacterias al epitelio, despierta procesos que interfieren la actividad microbiana. Tras dicho contacto, los enterocitos liberan Interleucina 8 y 18 que activan a los CD4 y atraen neutrófilos (1) (38). A su turno, estas células producen Interferón gama e Interleucina 2 encargadas respectivamente de activar macrófagos, neutrófilos, linfocitos

CD16 y promover la proliferación de linfocitos T y B. (38). En tanto esto ocurre, los macrófagos activados liberan Interleucina 1, que tras inducir la síntesis de prostaglandinas permiten la llegada de más neutrófilos (44) (45). Como la ileoscopia no mostró eritema, edema o exudado que sugiriera inflamación aguda (46), ni la microscopía predominio de neutrófilos, si no de linfomononucleares, es claro que la ileitis microscópica es una respuesta inmunoinflamatoria crónica explicada por el hecho de que las bacterias sobre el epitelio, propician la liberación de citocinas que atraen preferencialmente linfocitos. Así, dado que los linfocitos T ejercen rechazo directo sobre los antígenos (47), puede pensarse sin contravenir el conocimiento actual, que la presencia de linfocitos en el epitelio afecta a los enterocitos. Como sustento a esto, se menciona a las perforinas que los CD8 insertan en bacterias y células portadoras de antígenos y la lisis que las bacterias con lipopolisacáridos de pared sufren a manos de los CD16 (37) (47) así como la demostración de que los enterocitos transportan antígenos de la luz a la lámina para exponerlas a las “células presentadoras de antígeno” (48). En consecuencia, afirmar que si los enterocitos “manipulan” lipopolisacáridos bacterianos podrían ser reconocidos por los linfocitos como antígenos y ser “blanco” de su actividad destructora, es algo que no está lidiado con lo que hasta hoy se conoce. Este análisis autoriza a pensar que la **ileitis microscópica** representaría en los pacientes con diarrea crónica, la “imagen congelada” de un proceso inmunoinflamatorio que responde a fenómenos que aguardan ser descubiertos.

¿Cómo los linfocitos epiteliales reducirían la capacidad absorptiva de los enterocitos? El transporte de la luz intestinal a los capilares de la lámina propia, que el enterocito realiza con los nutrientes, depende como toda función celular de su capacidad para sintetizar proteínas y ATP que garanticen la presencia y actividad de sus transportadores de membrana (38) (48) (49). Como no podría explicarse de otra manera, los linfocitos intraepiteliales provenientes de la lámina propia, atraviesan la membrana basal y se ubican entre los enterocitos sea hidrolizando las uniones proteicas que los unen o destruyéndolos para ocupar su lugar (1) (38). En cualquiera de las circunstancias, es lógico pensar que los enterocitos se verán obligados a “desviar” su síntesis proteica a la reposición de las proteínas perdidas, reduciendo su número de transportadores y bombas de membrana. Es probable también que al inicio, aunque el epitelio luzca estructuralmente normal, habría malabsorción por una desorganización funcional inducida por las citocinas linfocíticas y que según el proceso continúe, el epitelio terminaría desorganizándose estructuralmente (50). De otro lado es bastante conocida la capacidad de las bacterias para metabolizar nutrientes no absorbidos en sustancias con actividad osmótica y secretora (51), que explican la diarrea persistente y la consecuente pérdida ponderal observada en los pacientes con ileitis microscópica.

Sobre la base de estos hallazgos y del análisis de toda la información presentada, el origen y mecanismo de producción de la diarrea crónica asociada a ileitis microscópica sería: **Ciertas experiencias estresantes aumentan sostenidamente la actividad simpática. El resultante incremento de catecolaminas séricas moviliza linfocitos a la lámina propia mientras una mayor actividad neuronal simpáticoentérica reduce la peristalsis y**

promueve la proliferación bacteriana. Tras adherirse al epitelio las bacterias inducen a los enterocitos a liberar citocinas que atraen linfocitos para rechazar los antígenos bacterianos y por contigüidad, a ellos mismos. El resultado, un epitelio funcional y estructuralmente desorganizado, da pie a que las bacterias transformen los nutrientes no absorbidos en metabolitos secretores y osmóticos que inician y mantienen el proceso diarreico malabsortivo.

CONCLUSIONES

Respondiendo a si la ileitis microscópica está asociada a diarrea crónica y en atención al objetivo del estudio que buscó demostrarla, esta investigación concluye en que:

1. Ileitis microscópica y diarrea crónica están fuertemente asociados.
2. La validez interna del estudio y la magnitud de la asociación permiten ver a la ileitis microscópica como un factor causal de diarrea crónica.

REFERENCIAS BIBLIOGRAFICAS

1. SCHILLER LR, SELLIN JH. DIARRHEA. IN FELDMAN M, FRIEDMAN LS, SLEISENGER MH ed. Gastrointestinal and Liver Disease. 7th ed, Philadelphia: Saunders, 2002: 131-153.
2. SCHILLER L. MALABSORPTION DISORDERS. IN FRIEDMAN SL, MCQUAID KR, GRENDALL JH ed. Current Diagnosis and Treatment in Gastroenterology. 2th ed., New York: McGraw-Hill Companies, 2003: 368 - 388.
3. CANAN A. MALABSORPTION. IN CANAN A ed. Manual of Gastroenterology. 3th ed., Philadelphia: Lippincott Williams & Wilkins, 2002: 208 - 219.
4. RHODES J. DIARRHEA. IN RHODES J, HSIN TSAI H. Problemas Clínicos en Gastroenterología. 1996 ed., Mosby, 1996: 63 - 99.
5. GORBACH S, MITRA R, JACOBS B, et al. Bacterial contamination of the upper small bowel in tropical sprue. Lancet 1969; 17: 74 -77.
6. KIRSCH M: Bacterial overgrowth. Am J Gastroenterol 1990; 85: 234 -237.
7. HABOUBI NY, LEE GS, MONTGOMERY RD: Duodenal mucosal morphometry of elderly patients with bacterial overgrowth of the small intestine: Response to antibiotic treatment. Age Ageing 1991; 20: 29 - 32.
8. RIORDAN SM, MCIVER CJ, WAKEFIELD D, et al. Serum immunoglobulin and soluble IL-2 receptor levels in small intestinal overgrowth with indigenous flora. Dig Dis Sci 1999; 44: 934-44.
9. KETT K, BAKLIEN K, BAKKEN A et al. Intestinal B-cell isotype response in relation to local bacterial load: evidence for immunoglobulin A subclass adaptation. Gastroenterology 1995; 109: 819.
10. AYALA E, FRISANCHO O, CHACON P. Cambios histológicos del íleon distal en diarrea crónica con anemia megaloblástica. Rev Gastroenterol Perú 2004; 24: 117-121.
11. MATHAN M, PONNIAH J, MATHAN V: Epithelial cell renewal and turnover and relationship to morphologic abnormalities in jejunal mucosa in tropical sprue. Dig Dis Sci 1986; 31: 586-592.
12. KLIPSTEIN M, FALAIYE J: Tropical Sprue in expatriates from the tropical living in the continental United States. Medicine 1969; 48: 475-491.
13. VALLE JI, LEÓN R, RECAVARREN S, y col. Colitis microscópicas en pacientes con diarrea crónica. Rev Gastroenterol Perú 2002; 22: 173-179.
14. HAYAT M, CAIRNS A, DIXON M, et al. Quantitation of intraepithelial lymphocytes in human duodenum : what is normal ?. J Clin Pathol 2002; 55: 393-395.
15. WELKOS SA, TOSKES PP, BAER H et al: Importance of anaerobic bacterial in the cobalamina malabsorption of experimental rat blind loop syndrome. Gastroenterology 1981; 80: 313 - 318.
16. RIORDAN SM, MC IVER CJ, WALKER BM et al: Bacteriological method for detecting small intestinal hypomotility. Am J Gastroenterol 1996; 91: 2399.
17. KING CE, TOSKES PP. Comparison of the 1-gram 14C-Xylose, 10 gram lactulosa-H2, and 80 gram glucosa-H2 breath tests in patients with Small Bowel Bacterial Overgrowth. Gastroenterology 1986; 91: 1447.
18. VANTRAPPEN G, JANSSENS J, HELLEMANS J, et al. The interdigestive motor complex of normal and patients with bacterial overgrowth of the small intestine. J Clin Invest 1977; 59: 1158.
19. STOTZER PO, BJORNSSON ES, ABRAHAMSSON H. Interdigestive and postprandial motility in small intestinal bacterial overgrowth. Scand J Gastroenterol 1996; 31: 875 - 80.
20. GHOSHAL U, GHOSHAL U, AYYAGARI A et al: Tropical sprue is associated with contamination of small bowel with aerobic bacteria and reversible prolongation of orocecal transit time. J Gastroenterol Hepatol 2003; 18: 540-547. Cevallos N, Seas M, Orbegoso M, y col. Anemia Megaloblástica: Estudio clínico de 29 casos. Libro de Resúmenes Congreso de Medicina Interna. Lima 1988: 79.
21. ATTAR A, RAMBAUD JC, RUSZNIEWSKI P, et al. Antibiotic efficacy in small bacterial overgrowth related chronic diarrhea: a crossover, randomized trial. Gastroenterology 1999; 117: 794 - 7.
22. FRISANCHO O, ULLOA V, RUIZ W et al. Anemia Megaloblástica asociada a diarrea crónica. Estudio multicéntrico y prospectivo en Lima. Rev Gastroenterol Perú 1994; 14: 189-195.

23. KUMAR A, FORSMARK C, TOSKES PP. Small Bowel bacterial overgrowth. The changing face of old disease. *Gastroenterology* 1996; 110: A 340.
24. SIERRA F. Helicobacter pylori y cáncer gástrico. Más razón, menos pasión. *Rev Col Gastroenterol* 2000; 15:131-141.
25. VAN DER HULST R, KOYCU B, SÉLLER J, et al. H. Pylori reinfection after successful eradication analyzed by RAPD or RFLP. *Gastroenterology* 1996;110:A284.
26. PIMENTEL M, CHOW EJ, BONORRIS G et al. The treatment of small intestinal bacterial overgrowth decreases the gastrointestinal symptoms in Fibromyalgia. Abstract 2143. Annual Meeting of the American Gastroenterology Society *Gastroenterology* 2000; 118: A413.
27. PIMENTEL M, HALLEQUA D, CHOW EJ et al. Eradication of small intestinal bacterial overgrowth decreases symptoms in chronic fatigue syndrome. A double blind, randomized study. Abstract 2144. Annual Meeting of the American Gastroenterology Society. *Gastroenterology* 2000; 118: 414.
28. ELSENBRUCH S, HOLTMANN G, GOEBEL M, et al. Are there alterations of neuroendocrine and cellular immune responses to nutrients in women with irritable bowel syndrome?. *Am J Gastroenterol* 2004; 99: 703 – 710.
29. JETSCHMANN J, BENSCHOP R, JACOBS R, et al. Expression and in-vivo modulation of α and β adrenoceptors on human natural killer (CD16). *Journal of Neuroimmunology* 1997; 74: 159-164.
30. SCHEDLOWSKI M, JACOBS R, STRATMANN G, et al. Changes of natural killer cells during acute psychological stress. *Journal of Neuroimmunology* 1992; 35: 78-85.
31. GONZÁLEZ-ARIKI S AND HUSBAND A. The role of Sympathetic Innervation of the Gut in Regulating Mucosal Immune responses. *Brain, Behavior and Immun* 1998; 12:53-63.
32. CHADWICK V, CHEN W, SHU D, et al. Activation of the Mucosal Immune System in Irritable Bowel Syndrome. *Gastroenterology* 2002; 122: 1778-1783.
33. GANONG W. Líquidos Corporales Circulantes. En *Fisiología Médica*. 19^{ava} ed, El Manual Moderno: México DF 2000: 573-604.
34. SMOUT A. Inervación del Tubo Digestivo. En *Fisiología y Patología de la Motilidad Gastrointestinal*. Wrightson Biomedical Publishing Ltd: Reino Unido 1992: 27-38.
35. BERMINGHAM A, DERRICK JP. The folic acid biosynthesis pathway in bacteria: evaluation of potential for antibacterial drug discovery. *Bioessays* 2002; 24: 637 - 48.
36. DONALD IP, KITCHINGMAM G, DONALD F et al. The diagnosis of small bacterial overgrowth in elderly patients. *J Am Geriatr Soc* 1992; 40: 692.
37. SALTZMAN JR, ROSSELL RM. Nutritional consequences of intestinal bacterial overgrowth. *Com Ther* 1994; 20: 523.
38. BOUHNİK Y, ALAIN S, ATTAR A, et al. Bacterial populations contaminating the upper gut in patients with small bacterial overgrowth syndrome. *Am J Gastroenterol* 1999; 94: 1327 – 1331.
39. VEITCH AM, KELLY P, ZULU IS, et al. Tropical enteropathy: a T cell mediated crypt hyperplastic enteropathy. *Eur J Gastroenterol Hepatol* 2001; 13: 1175 – 81.
40. SICKELMANN K, PIETROWSKY H, BORN F. Systemic immune changes following meal intake in humans. *Am J Physiol Regul Integr Comp Physiol* 1997; 273: R548-R553.
41. SILVERSTEIN F, TYTGAT G. Atlas of Gastrointestinal Endoscopy. 2th Edition. Philadelphia: JB Lippincott Company, 1997:11.18.
42. JABRI B, DE SERRE N, CELLIER C, et al. Selective expansion of intraepithelial lymphocytes expressing the HLA-E-specific natural killer receptors CD94 in celiac disease. *Gastroenterology* 2000; 118: 867.
43. HOWIE D, SPENCER J, DELORD D, et al. Extrathymic T cell differentiation in the human intestine early in life. *J Immunol* 1998; 161: 5862.
44. KANGNOFF M, ECKMANN, L. Epithelial cells as sensors for microbial infection. *J Clin Invest* 1997; 100: 6.
45. Increased rectal mucosal esteroendocrine cells, T lymphocytes, and increased gut permeability following acute Campylobacter enteritis and in post – dysenteric irritable bowel syndrome. *Gut* 2000; 47: 804-811.
46. USHIJIMA K, RIBY J, KRETCHMER N. Carbohydrate malabsorption. *Pediatr Clin North Am* 1995; 42: 899.