

# ***Endometriosis apendicular como hallazgo en cuadros de apendicitis aguda. Reporte de 4 casos del Hospital Nacional Dos de Mayo***

Fernando Antonio Arevalo Suarez\*, Gustavo Cerrillo Sanchez\*\*.

## **RESUMEN**

La endometriosis es una patología frecuente en ginecología, aproximadamente 10% de las mujeres en edad fértil la padecen. El tracto gastrointestinal puede presentar focos de endometriosis, siendo la región más frecuentemente comprometida el rectosigmoides, mientras que la afectación apendicular es inusual, siendo aún más rara la presentación como apendicitis aguda. Presentamos 4 casos de endometriosis apendicular que fueron diagnosticados incidentalmente en pacientes que ingresaron por emergencia con un cuadro de apendicitis aguda.

**PALABRAS CLAVE:** Apendicitis Aguda, Endometriosis Apendicular

## **SUMMARY**

Endometriosis is a frequent pathology in gynecology, it is found in approximately 10% of all women of reproductive age. The gastrointestinal tract may show endometriosis foci and the most frequently affected region is the rectal-sigmoid colon, whereas the appendicular condition is unusual and it is even more unusual for it to manifest as acute appendicitis. We present 4 cases of appendicular endometriosis, which were diagnosed incidentally in patients admitted in the emergency room with acute appendicitis.

**Key words:** Acute appendicitis, Appendix endometriosis

\* Médico Residente 3° año. Servicio de Anatomía Patológica.. Hospital Nacional Dos de Mayo.

\*\* Jefe del servicio de Anatomía Patológica. Hospital Nacional Dos Mayo

## INTRODUCCIÓN

**E**ndometriosis se define como la presencia de tejido endometrial fuera de la cavidad endouterina. La endometriosis puede descubrirse en muchos órganos, el compromiso gastrointestinal se describe como el más frecuente de la endometriosis extragenital,<sup>(1)</sup> pero la afectación del apéndice cecal, pese a su cercanía a los órganos pélvicos, es muy inusual. Según un estudio de casos reportado por Masson, la endometriosis apendicular representa solo el 3% de los casos de endometriosis gastrointestinal, siendo el rectosigmoide la región más frecuentemente comprometida (88%) del tracto gastrointestinal; aunque en un trabajo más reciente Prystowsky reporta una incidencia en endometriosis apendicular del 17% de todos los casos de endometriosis gastrointestinal.<sup>(2)</sup> En todo caso, la endometriosis apendicular cursa generalmente asintomática, siendo la complicación como apendicitis aguda, descrita como, extremadamente rara.<sup>(3, 4)</sup> Presentamos 4 casos recibidos como apendicitis aguda, los que al examen microscópico revelaron la presencia de focos endometriósicos apendiculares.

## CASO CLINICO

**Primer caso (05-1870).** Paciente de 35 años, que ingresa al servicio de emergencia del Hospital Nacional Dos de Mayo, con un tiempo de evolución de 3 días, caracterizado por dolor en fosa iliaca derecha, náuseas, vómitos y sensación de alza térmica; el examen físico de emergencia reveló McBurney positivo, Rovsing positivo y masa palpable en fosa iliaca derecha. El hemograma tomado en emergencia informó leucocitos 9300, segmentados de 72%, y abastionados 0%, el examen de orina 2 a 3 leucocitos por campo. El diagnóstico postoperatorio fue apendicitis aguda perforada y plastronada, la hospitalización duró 6 días.

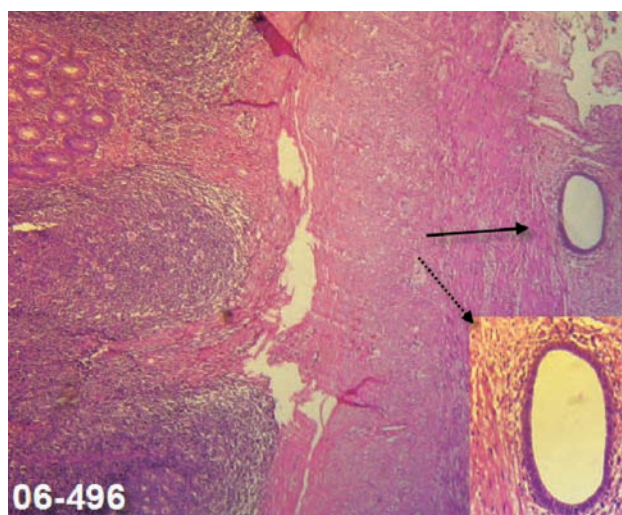
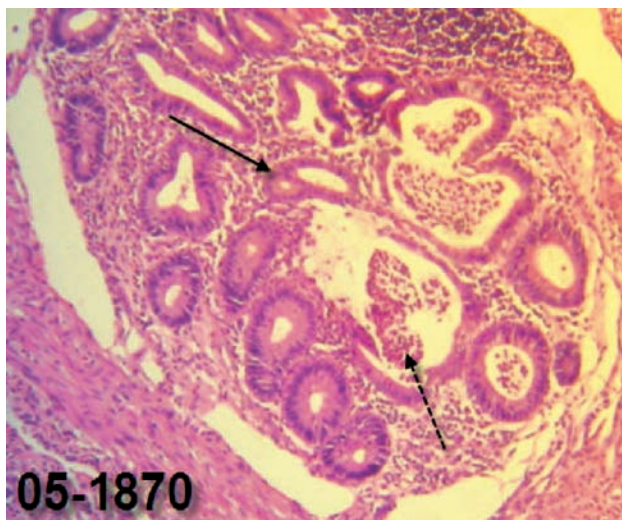
El examen macroscópico reveló un apéndice blanquecino y superficie de aspecto fibrinoso.

Los cortes histológicos demostraron la presencia de glándulas y estroma endometrial dispuestos en conglomerados en la subserosa del corte de la punta apendicular, además de infiltración severa de polimorfonucleares en la capa muscular apendicular.

**Segundo caso (06-496).** Paciente de 20 años, que ingresa al servicio de Emergencia con un tiempo de evolución de 1 día caracterizado por dolor en fosa iliaca derecha y sensación de alza térmica, no náuseas ni vómitos; el examen físico reveló Mc Burney y Blumberg positivos. El hemograma tomado el día de su ingreso a emergencia, informó leucocitos de 8300, con segmentados de 47% y abastionados de 2%, el examen de orina con leucocitos de 8-12 por campo. El diagnóstico postoperatorio fue Apendicitis aguda flemosa, la hospitalización duro 2 días.

El examen macroscópico mostró sólo un apéndice cecal congestivo. Los cortes histológicos evidenciaron presencia de glándulas y estroma endometrial cercanos a la serosa en los cortes de la punta del apéndice, el estroma endometrial no

presentaba signos de hemorragia; se evidenció leve infiltrado inflamatorio polimorfonuclear en la capa muscular, sin mayor compromiso de la mucosa apendicular.



**Descripción de la histología de los casos 1 y 2. Fig.: 05-1870.- Se observa un grupo de glándulas endometriales, y estroma endometrial levemente hemorrágico. HE 200X. Fig.: 06 496.-La flecha señala, una glándula endometrial, en la subserosa, en el margen inferior derecho se observa la misma glándula a mayor aumento; en el borde izquierdo se puede ver folículos linfoides propios del apéndice. HE 100X.**

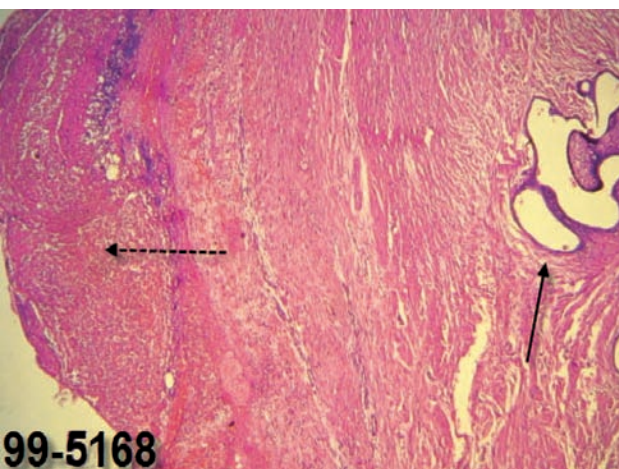
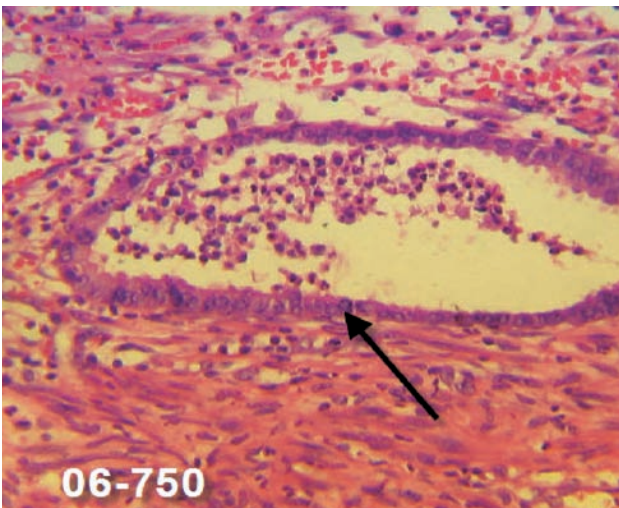
**Tercer caso (06-750),** paciente de 48 años, se presenta con un tiempo de enfermedad de 3 días, caracterizado por dolor en fosa iliaca derecha, náuseas y vómitos., el examen físico en emergencia reveló fiebre de 38°, un abdomen distendido, Blumberg positivo, Mc Burney negativo; el Hemograma mostró leucocitosis de 14800, con abastionados de 13% y el examen de orina 8 a 10 leucocitos por campo. El diagnóstico postoperatorio fue peritonitis generalizada por apendicitis aguda perforada. La hospitalización duro 10 días al término de los cuales fue dada de alta sin molestias.

El examen macroscópico nos mostró áreas hemorrágicas y membranas de fibrina en toda la extensión serosa del apéndice cecal.

Las secciones histológicas mostraron glándulas y estroma endometrial, a nivel de la subserosa de los cortes del cuerpo apendicular, además infiltrado inflamatorio compuesto principalmente de polimorfonucleares, que comprometía la capa muscular y el mesoapéndice.

**Cuarto caso (99-5168)**, paciente de 36 años, se presenta con un tiempo de enfermedad de 24 horas, caracterizado por dolor en fosa iliaca derecha, disuria, náuseas y vómitos, el examen físico en emergencia reveló fiebre de 38°. Blumberg positivo, Mc Burney positivo; el Hemograma mostró leucocitosis de 24000, con abastones de 9%, segmentados 76% y el examen de orina 5 a 7 leucocitos por campo. El diagnóstico postoperatorio fue Apendicitis aguda y Quiste hemorrágico de ovario derecho. La hospitalización duró 9 días. El examen macroscópico solo mostró congestión.

Los cortes histológicos mostraron presencia de glándulas y estroma endometrial en la capa muscular del corte de la punta apendicular, además infiltrado polimorfonuclear en la serosa, que se extendía a la capa muscular.



**Descripción de la histología de los casos 3 y 4. Fig.: 06-750:** Se observa una glándula endometrial, con su típico epitelio simple cilíndrico, incluida en la capa muscular del apéndice, además se observan polimorfonucleares dispersos en el tejido muscular y ocupando la luz glandular. HE 400X. **Fig.: 99-5168:** La flecha derecha señala glándulas endometriales, la opuesta señala infiltrado de PMN, ocupando la serosa. HE 100X.

## DISCUSIÓN

La endometriosis apendicular es generalmente asintomática, pocas veces da manifestaciones clínicas; pero puede expresarse clínicamente como dolor pélvico crónico, hemorragia digestiva baja,<sup>(5)</sup> intususcepción<sup>(6)</sup> o apendicitis aguda como los 4 casos que reportamos. Los 4 casos ingresaron a sala de operaciones, bajo la sospecha de apendicitis aguda, caso especial fue el 99-5168, en el cual también se sospechaba de quiste anexial. La presentación clínica fue similar en todos los casos, el característico signo de Mc Burney fue positivo en 3 casos, sólo el caso 06-750 fue consignado como Mc Burney negativo en la historia clínica, curiosamente este caso fue el que presentó mayor grado de infiltración polimorfonuclear, llegando a comprometer el mesoapéndice. Se sabe que la endometriosis afecta con mayor frecuencia a mujeres en edad fértil, sólo el caso 06-750, no se encontraba en este rango de edad: 48 años, este caso fue una de las que presentó mayor grado de compromiso inflamatorio.

Macroscópicamente es difícil sospechar el compromiso endometriósico apendicular, incluso se reportan apéndices descritos como normales;<sup>(7)</sup> dos de nuestros casos sólo presentaban macroscópicamente signos de congestión. Se describe que el cuerpo apendicular es el sitio más frecuentemente comprometido por la endometriosis apendicular (56%) y su extremo distal en un 44%,<sup>(1)</sup> nuestros 3 casos presentaron compromiso distal y uno compromiso del cuerpo, creemos que la presencia de los focos endometriósicos no tiene una preferencia significativa, en cualquiera de las regiones anatómicas del apéndice.

El diagnóstico histológico de endometriosis, requiere la presencia de glándulas endometriales y estroma con o sin presencia de hemorragia.<sup>(8)</sup> Sólo uno de nuestros casos presentó hemorragia. Histológicamente se ha reportado que el compromiso es principalmente de la capa muscular, los 3 casos reportados presentaron los focos endometriósicos en la unión de la serosa con la capa muscular, es decir en la subserosa, tomando en cuenta la teoría de la menstruación retrógrada se entiende que los focos endometriósicos se implantaran primero en la serosa, sin embargo Langman ha reportado compromiso de la submucosa en 30% de los pacientes.<sup>(9)</sup> creemos que la preferencia de los focos endometriósicos en la subserosa pueden explicarse mejor con la teoría de la menstruación retrógrada. El diagnóstico histológico de apendicitis aguda requiere la presencia de polimorfonucleares en la capa muscular del apéndice, el caso 06-496, presentó un infiltrado muy leve de polimorfonucleares, comparado con los casos 05-1850 y 06-496, en los cuales el infiltrado inflamatorio fue severo, consideramos los escasos polimorfonucleares encontrados en 06-496, corresponderían a un estado inicial de apendicitis aguda.

La recuperación tras la operación fue favorable en 2 casos, un caso presentó infección de herida operatoria pues presentó peritonitis asociada; la mayoría de reportes de apendicitis aguda y endometriosis describen una recuperación total y sin complicaciones.

En conclusión, presentamos 4 casos de endometriosis apendicular que se presentaron como hallazgo en 4 pacientes

operados en emergencia, bajo la sospecha de Apendicitis Aguda, en todos se corroboró la inflamación apendicular por polimorfonucleares. Los focos endometriósicos se encontraron principalmente en el extremo distal del apéndice, a nivel de la subserosa. Nuestros hallazgos difieren un poco con lo descrito por otros estudios, la gran mayoría reportes de casos, como el presente.

#### BIBLIOGRAFÍA

1. ARBELAEZ CF, RUIZ SA, VASQUEZ TN Appendicular endometriosis: Unusual localization of extragenital endometriosis. *Rev Colomb Obstet Ginecol*, 1999, 50: 255-257.
2. PRYSTOWSKY JE, STRYKERS J, UJIKI GT ET AL. Gastrointestinal Endometriosis. *Arch Surg*. 1988; 123: 855-857.
3. MITTAL VK, CHOUDHURY SP, CORTEZ JA. Endometriosis of the appendix presenting as acute appendicitis. *Am J Surg* 1981; 142:519-21
4. GONZÁLEZ CR, AGUINAGA MV, CASAS PS, et al. Endometriosis apendicular. Estudio clínico-patológico de 12 casos. *Rev Esp Enf Digest* 1992; 4: 251-5.
5. SHOME GP, NAGARAJU M, MUNIS A. Appendiceal Endometriosis presenting as massive lower intestinal hemorrhage. *Am J Gastroenterol*. 1995; 90: 1881-1883.
6. MANN WJ, FROMOWITZ F, SAYCHEK T. et al. Endometriosis associated with appendiceal intussusception. A report of two cases. *J Reprod Med* 1984; 29:625-9.
7. PITTAWAY DE. Appendectomy in the surgical treatment of endometriosis. *Obstet Gynecol* 1983; 61:421-4.
8. KHOO J, ISMAIL M, TIU C Endometriosis of the appendix presenting as acute appendicitis. *Singapore Med J* 2004; 45: 435
9. LANGMAN J, ROWLAND R, VERNON-ROBERTS B. Endometriosis of the appendix. *Br J Surg* 1981; 68:121-4.