

## TRABAJOS ORIGINALES

# Efecto cicatrizante del tallo subterráneo de *Peperomia scutellaefolia* R. et P. en geles aplicados a *Ratus norvegicus*

## Healing effect of *Peperomia scutellaefolia* R. et P. in a murine model

Fabiola Guillermo<sup>1</sup>, Pablo Bonilla<sup>2</sup>, Jorge Arroyo<sup>3</sup>.

### RESUMEN

En la presente investigación fue evaluado el efecto cicatrizante de la especie vegetal *Peperomia scutellaefolia* R. et P. recolectada en el departamento de Cajamarca, en forma de geles, mediante el método tensiométrico y corroborado con cortes histológicos, para observar la evolución histológica en cada caso. Se utilizaron *Ratus norvegicus* (ratones albinos cepa Balb C 53 de  $\pm 25$ g de peso) y como tratamientos geles de Carbopol 940 al 5%, 10%, 20% y 30% P/P de extracto vegetal; comparando los resultados con el grupo control (sin tratamiento) y con el grupo tratado con un medicamento comercial. Se obtuvo mayor efecto cicatrizante con el gel al 5%. Se determinó la presencia de flavonoides derivados del núcleo de los dihidroflavonoles e isoflavonas; identificados y aislados por técnicas cromatográficas y por espectrofotometría ultravioleta-visible, espectrofotometría infrarroja y por reacciones de coloración.

Palabras clave: *Peperomia scutellaefolia* R. et P.; Cicatrización; Método tensiométrico; Histología animal; Flavonoides; Espectrofotometría.

### SUMMARY

The effect of healing wounds by the vegetal specie *Peperomia scutellaefolia* R. et P. was evaluated in this research using tensiometric methods and the results were confirmed with histological studies in order to observe and analyze the histological evolution in each case. Batch Balb C 53 albino mice with average weight of 25g were used and treated with Carbopol 940 gels with 5%, 10%, 20% and 30% W/W concentrations of this vegetal extract. The results obtained were compared with other two groups: the control group (without treatment) and another group treated with a commercial medication. A better wound healing effect with *Peperomia*'s 5% W/W concentration gel was obtained. Flavonoids derivatives of dihydroflavonols and isoflavones nuclei were found and identified by ultraviolet and infrared spectrophotometry and coloration reactions.

Keywords: *Peperomia scutellaefolia* R. et P.; Wound healing; Tensiometric method; Animal histology; Flavonoids; Spectrophotometry.

### INTRODUCCIÓN

En muchos sistemas de salud de América, Asia y Europa es frecuente el uso de drogas vegetales y fitomedicinas como parte integral de la medicina convencional. En el presente trabajo se estudia la especie

*Peperomia scutellaefolia* R. et P., cuyo nombre popular es Munyu-Munyu (en quechua presenta dos significados: "ombligo-ombligo" y "bien redondo"), en alusión a la forma de su tallo subterráneo generalmente esférico, que asemeja un ombligo. La especie crece en la sierra norte del Perú, en suelos secos y rocosos.

<sup>1</sup> Asistente de Investigación, Instituto de Investigación en Ciencias Farmacéuticas y Recursos Naturales "Juan de Dios Guevara", Facultad de Farmacia y Bioquímica, UNMSM.

<sup>2</sup> Doctor en Farmacia y Bioquímica, Especialidad en fitoquímica, Instituto de Investigación en Ciencias Farmacéuticas y Recursos Naturales "Juan de Dios Guevara", Facultad de Farmacia y Bioquímica, UNMSM.

<sup>3</sup> Doctor en Farmacia y Bioquímica, Farmacólogo, Laboratorio de Farmacología, Facultad de Medicina Humana "San Fernando", UNMSM. Correo electrónico: pbonillar@sanfer.unmsm.edu.pe

Aspectos químicos: compuestos químicos contenidos en la familia Piperaceae y en el género *Peperomia*. La literatura reporta que muchos metabolitos del género *Peperomia* provienen de la ruta biogénica del acetato y mevalonato. En el extracto etéreo de *Peperomia galioides* H.B.K. han sido hallados 3 prenilfenoles, dos nuevas quinonas preniladas y una nueva dihidroquinona prenilada<sup>(1,2)</sup>. En *Peperomia galioides* H.B.K., *Peperomia nivalis* Mig. y *Peperomia flavamenta* Trel. ha sido reportada la presencia de alcaloides, flavonoides, taninos, esteroides y/o triterpenos y grupos indólicos<sup>(3)</sup>. En *Peperomia* sp. ha sido reportada la presencia de compuestos fenólicos, tipo flavonoides, saponinas, alcaloides en menor cantidad y diversas terpenlactonas<sup>(4)</sup>.

Aspectos farmacológicos: cicatrización de las heridas cutáneas, reparación y experimentos realizados en cicatrización. Una cicatriz es una masa de colágeno que se produce cuando no es posible reparar la necrosis de células parenquimatosas por regeneración. Si se destruyen las células hasta la capa basal de la epidermis o epidermis sucede una reparación con formación de cicatriz<sup>(5)</sup>. En una herida el acontecimiento inicial en el sitio de la lesión es la hemorragia y la coagulación; el coágulo de fibrina se estabiliza mediante los enlaces cruzados de la fibronectina con la fibrina por medio de una transglutaminasa, el factor XIII de la cascada de la coagulación. A su vez, la fibronectina es quimiotáctica para los macrófagos y fibroblastos. Estos últimos, atraídos a la región estimulados quizá por factores de los macrófagos, secretan componentes de la matriz celular. Los proteoglucanos y el colágeno tipo III recién secretados se fijan específicamente a la fibronectina y proveen fuerza tensional a la herida mientras se está alisando el coágulo. Eventualmente la mayoría de los proteoglucanos, la fibronectina y el colágeno tipo III son eliminados y sustituidos por colágeno tipo I para formar una cicatriz permanente. Cada una de estas moléculas tiene distintas interacciones con las células y la matriz, y participan en circuitos de retroalimentación que modulan las funciones celulares. Como consecuencia de esta modulación las células secretan diversos productos que a su vez transmiten nueva información para modular a otras células, lo que permite que tenga lugar la reparación.

Todos los experimentos en cicatrización buscan agentes que aceleren el proceso de cicatrización, el cual puede durar desde 3 meses hasta varios años para alcanzar un valor de resistencia a la tensión, que se mantiene durante toda la vida y que suele ser del 70 a 80% respecto a la piel intacta<sup>(6)</sup>. La evaluación de la resistencia de las heridas en proceso de cicatrización

fue reportada por primera vez en 1929 por Howes y col.<sup>(7)</sup> En 1965, fue investigada la cicatrización normal en piel de rata, evaluando la resistencia a la tensión como porcentaje del valor de la piel no lesionada, frente a los días después de la incisión. En 2 días, la resistencia a la rotura en heridas incisas en piel de rata está entre 50 – 100g/cm<sup>(8)</sup>. En este momento la herida apenas contiene bandas de fibrina, algunas asas capilares, leucocitos y unos cuantos fibroblastos; pero la superficie epitelial consta de una hoja confluyente de células. Estudios experimentales indican que las fuerzas intercelulares, la adhesión de las proteínas globulares y la polimerización de la fibrina, son los elementos que originan fuerzas de esta magnitud<sup>(9,10)</sup>. En el Perú se realizaron estudios para evaluar el efecto cicatrizante de plantas medicinales utilizando el método tensiométrico<sup>(11,12)</sup> y corroborando el método tensiométrico con estudios histológicos<sup>(13)</sup>. A nivel mundial se evalúa el éxito de la cicatrización experimental por diversos métodos, como Raimondi y col.<sup>(8)</sup> que evaluaron la actividad de los flavonoles contenidos en la especie *Sedum telephium* L. en cultivos celulares de fibroblastos humanos (MCR 5), midiendo la adhesión celular a fibronectina y laminina por la generación de complejos cuantificables por espectroscopía ultravioleta. F. Bonté y col.<sup>(14)</sup> evaluaron la actividad de 2 triterpenos (assiaticoside y madecassoside) como estimulantes de la secreción de colágeno I y III en fibroblastos humanos, utilizando ensayos inmunoabsorbentes (ELISA). B. Gonul y col.<sup>(15)</sup> evaluaron la eficacia de las formas de medición del factor de crecimiento epidermal (EGF) por método tensiométrico y por la medición de zinc en la herida, que inicialmente es alto, pero conforme progresa la reparación disminuye hasta estabilizarse, estas variaciones en la concentración de zinc expresan la evolución de la cicatriz. El zinc es medido por espectrofotometría de absorción atómica.

El gel de Carbopol 940 es un hidrogel monofásico constituido por macromoléculas dispersas en una fase líquida de modo que aparentemente no existen límites entre las moléculas y el líquido. El gel de Carbopol se puede considerar como una molécula gigante, es llamado gel de valencia principal o gel químico porque sus fuerzas de ligazón son enlaces covalentes.

La presente investigación comprende el estudio químico y farmacológico de los tallos subterráneos de *Peperomia scutellaefolia* R. et P. Los objetivos específicos de la presente investigación fueron evaluar el efecto de *Peperomia scutellaefolia* R. et P. sobre la reparación tisular de las heridas experimentales incisas en ratones e identificar los núcleos estructurales presentes en su composición química.

## MATERIAL Y MÉTODOS

### Materiales

#### Del estudio químico

- Espectrómetro ultravioleta visible (UV – VIS).
- Espectrómetro infrarrojo con transformadas de Fourier (FT -IR).
- Lámparas UV 254nm y 366nm, balanza analítica, molino de cuchillas, equipo para efectuar cromatografías en capa fina, reactivos químicos de identificación.
- Solventes: metanol, etanol, agua, cloroformo, n-hexano. Ácido acético glacial, ácido sulfúrico, ácido clorhídrico concentrado.

#### Del estudio farmacológico

##### a) Del test de cicatrización

- Extracto hidroalcohólico total de *Peperomia scutellaefolia* R. et P.
- 96 ratones albinos machos, cepa Balb C 53, de 2 meses de edad,  $25 \pm 2.8$ g de peso.
- Dinamómetro (equipo de tensión con arena), estiletes Nº 11, jeringa y agujas para inyección intraperitoneal, material de vidrio diverso.
- Neomicina, bacitracina, glicina, L-cisteína, DL-treonina, Cicatrín®.
- Gel Carbopol 940, trietanolamina, propilenglicol y H<sub>2</sub>O desionizada.
- Crema depilatoria Opilca®, pentobarbital sódico.

##### b) De la evaluación histológica

- Tejidos con cicatrizaciones experimentales.
- Advanced grade microscopes.
- Sistema de video-microscopía con conexión a PC.
- Micrótopo (con cuchillas de acero, produce cortes de 5 a 10 micrómetros de espesor).
- Formaldehído (10%), agua destilada, parafina, xilol, mezcla de colorantes hematoxilina-eosina para histología, albúmina, glicerina, bálsamo de Canadá, láminas portaobjetos, cubreobjetos y pinzas.

### Métodos

#### Estudio químico

Recolección, secado, molienda y extracción de los metabolitos secundarios de la especie. Los tallos subterráneos de *Peperomia scutellaefolia* R. et P. crecen a una altitud entre 3 000 y 4 000 msnm en los distritos de Namora, Encañada y Llacanora en Cajamarca. La recolección se realizó en el mes de septiembre en etapa de floración. Los tallos fueron desecados y molidos en un molino de cuchillas, siendo tamizados

con malla Nº 3. Se obtuvo un polvo seco y homogéneo que fue macerado en solución hidroalcohólica (EtOH 96°) durante 7 días en oscuridad, filtrado con una gasa y concentrado, resultando el extracto hidroalcohólico total. A partir de este extracto se separaron cuatro fracciones por cromatografía en columna rápida.

Marcha fitoquímica. Se realizaron las siguientes reacciones químicas preliminares en el extracto hidroalcohólico total: reacción con FeCl<sub>3</sub> (1% en H<sub>2</sub>O); reacción con gelatina / NaCl; reacción de Shinoda; reacción de Dragendorf (yoduro de bismuto y potasio); reacción de Mayer (yoduro de mercurio y potasio); reacción de Liebermann–Burchard; e índice afrosimétrico o prueba de la espuma<sup>(16)</sup>.

Análisis cromatográfico. Los extractos obtenidos a partir de la cromatografía en columna rápida se controlaron por cromatografía en capa fina analítica, usándose como soporte cromatoplacas de sílica gel F60 de 20cm x 20cm, de 2mm de espesor. Como fases móviles se utilizan mezclas de solventes. Estas placas fueron reveladas con: Rvo. Dragendorff, Rvo. FeCl<sub>3</sub>, Rvo. Liebermann–Burchard, H<sub>2</sub>SO<sub>4</sub> concentrado, y luz UV de 254nm y 366nm. Se realizaron sucesivas cromatografías a escala preparativa y se consiguió separar las fracciones en componentes individuales para su posterior evaluación espectrofotométrica<sup>(16)</sup>.

Análisis espectrofotométrico. Después de ser aisladas fueron analizadas 7 fracciones por espectroscopía ultravioleta y espectroscopía infrarroja provenientes de los extractos metanólico y n-hexánico. El espectro UV de las fracciones fue leído en MeOH y el espectro infrarrojo en láminas de NaCl<sup>(17)</sup>.

#### Estudio farmacológico

Preparación de los geles. Se preparó una suspensión coloidal de Carbopol 940 al 1% en agua desionizada con 24 horas de anticipación para lograr una buena hidratación, esta solución coloidal tiene un pH de 3.0. Para la incorporación del extracto total se efectuó la disolución de éste en una fracción de la solución coloidal y se agregaron unas gotas de propilenglicol, con esto se consiguió disolver el extracto y proteger de la deshidratación al gel. Finalmente se neutralizó con gotas de trietanolamina (99%); homogeneizando hasta que adquiera características de gel o pH de 6.5<sup>(18)</sup>. Con este procedimiento se prepararon los siguientes tratamientos en gel: 5% P/P, 10% P/P, 20% P/P, 30% P/P y gel solo.

Test de cicatrización. Se fundamenta en la adición de la fuerza de tensión (medida en gramos), necesaria para abrir una herida de 1cm de longitud producidas en el lomo de ratón, según el modelo de referencia de Howes y col.<sup>(7)</sup>

Forma de dosificación. Con el extracto hidroalcohólico total seco se prepararon geles al 5%, 10%, 20%, 30% P/P en una base bioadhesiva de ácido poliacrílico (Carbopol 940) al 1%.

Técnica operatoria. Se utilizó el método de Vaisberg y col.<sup>(12)</sup> Noventa y seis ratones albinos machos, cepa Balb C 53, de 2 meses de edad y 25 ±2.8g de peso, provenientes del bioterio del Centro Nacional de Producción de Biológicos, fueron distribuidos al azar en 8 grupos de 12 cada uno. Se mantuvieron en observación por 48 horas, verificándose la condición óptima de los ratones para el estudio. Luego se les depiló la mitad inferior del lomo. Después de 24 horas, al no observarse irritaciones en la piel, se realizaron incisiones de 1cm de longitud en el tercio inferior del lomo, paralelo a la columna lumbar. Posteriormente se administraron los tratamientos cada 12 horas por 72 horas, reservando al grupo control que no recibió tratamiento. Se mantuvo la misma alimentación, ventilación y temperatura en todos los grupos. Después de las 72 horas se sacrificaron los animales con una sobredosis de pentobarbital sódico por vía intraperitoneal; luego se realizó la medición de los gramos necesarios para abrir cada herida cicatrizada con un dinamómetro.

Histología de los tejidos. Las muestras de tejido con cicatrices experimentales fueron obtenidas inmediatamente a la muerte de los animales, seccionando un área de 2cm x 2.5cm. Estos tejidos fueron sujetos cuidadosamente en planchas de poliestireno (teknopor) para evitar el enrollamiento natural del tejido separado y depositados en una solución de formaldehído amortiguado neutro al 10% para lograr la fijación que conserva una imagen del tejido, como si estuviera vivo. Luego se realizó la deshidratación con soluciones de concentraciones crecientes de etanol y el aclaramiento del tejido con xilol. Para poder hacer los cortes se realizó la infiltración o inclusión en parafina, formándose un bloque sólido. La etapa siguiente fue el corte en micrótopo y el montaje en una lamina portaobjetos cubierta con un material adherente (albúmina de huevo). Finalmente se hizo la tinción con hematoxilina-eosina y la rehidratación con soluciones de concentraciones decrecientes de etanol, de modo que pueda fijarse con un medio de montaje como el bálsamo de Canadá, que tiene un índice de refracción similar al del vidrio. Se cubrió con cubreobjetos y selló con esmalte transparente<sup>(19)</sup>.

## RESULTADOS

Estudio químico  
Marcha fotoquímica

Tabla I. Marcha fitoquímica del extracto hidroalcohólico total de *Peperomia scutellaeifolia* R. et P.

Metabolito secundario	Resultado
Alcaloides	+++
Flavonoides	++
Saponinas	+
Taninos	++
Esteroides y/o triterpenos	+
Compuestos fenólicos	+++

(-) No detectable, (+) Poco o escaso, (++) Moderado, (+++) Abundante

Análisis cromatográfico y elucidación espectroscópica  
Se realizaron cromatografías de las fracciones resultantes de la cromatografía rápida.

- Fracción metanólica. Se aislaron, purificaron y realizaron lecturas en los espectrofotómetros UV-visible e IR de cuatro componentes químicos fenólicos, cuya estructura se propone:
  - dihidroflavonol glucosilado (+) fustin 3-O-glucopiranosido<sup>(17)</sup>
  - 7,3'-dihidroxi-5,4'-di-metoxi-isoflavona<sup>(17)</sup>
  - ácido-2-en-2-metil-3-p-hidroxifenilpropanoico
  - ácido 3-fenilpropanoico
- Fracción n-hexánica. Se aislaron, purificaron y se realizaron lecturas en los espectrofotómetros UV-visible e IR de tres flavonoides y un fenilpropanoide:
  - 7,4'-dihidroxi-5,3'-di-metoxi-isoflavona<sup>(17)</sup>
  - 6-hidroxi-7-O-glucopiranosil-4'-metoxiisoflavona<sup>(17)</sup>
  - 5-hidroxi-7-O-glucopiranosido-6,4'-di-metoxiisoflavona<sup>(17)</sup>
  - 2-en-3-fenil-propionaldehído
- Fracción clorofórmica. Se detectaron dos compuestos esteroideos o triterpenoides.
- Fracción acuosa. Se detectaron varios compuestos fenólicos y alcaloides.

Estudio farmacológico

Test de cicatrización

Los resultados del test de cicatrización se encuentran expresados en la tabla II y gráfico 1.

Tabla II. Resultados del test de cicatrización (método tensiométrico).

Tratamiento	Valor medio (g)*	Desviación estándar (g)	Eficacia de cicatrización (%)**	Valor p
Lesión no tratada	15.9	1.73	7.10	p>0.05
Gel	20.5	2.07	9.10	p>0.05
Gel 5%	54.6	1.78	24.25	p<0.001
Gel 10%	40.6	4.55	18.03	p<0.001
Gel 20%	44.3	4.76	19.70	p<0.001
Gel 30%	47.6	4.45	21.14	p<0.001
Cicatrín®	43.6	2.63	19.36	p<0.001
Piel intacta	225.2	12.25	100.00	p<0.001

\*Valor medio (g). Es el promedio de gramos necesarios para abrir la piel cicatrizada experimentalmente, es tomado a partir de las medidas individuales de cada tratamiento.

\*\*Eficacia de cicatrización, se calcula tomando como referencia o como 100% al número de gramos necesarios para abrir la piel intacta. Según la siguiente fórmula:

$$(\%) \text{ Eficacia de cicatrización} = \frac{(\text{gramos necesarios para abrir la cicatriz tratada}) \times 100}{(\text{gramos necesarios para abrir la piel intacta})}$$

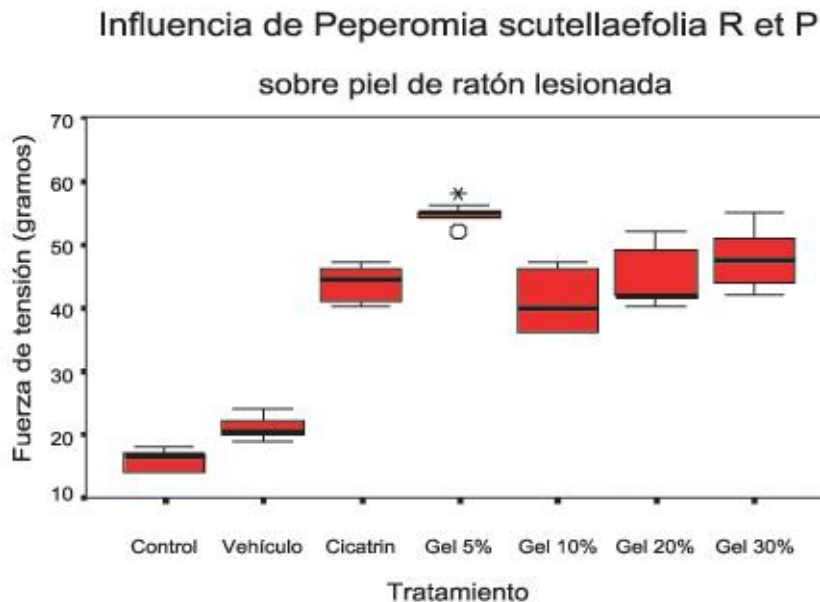
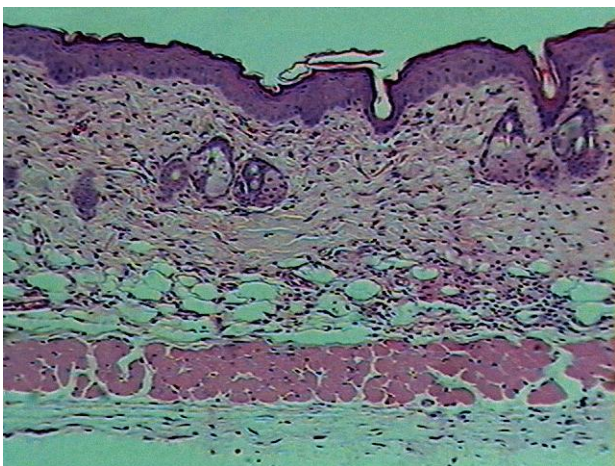


Gráfico 1. Influencia de *Peperomia scutellaefolia* R et P sobre la piel de ratón lesionada.

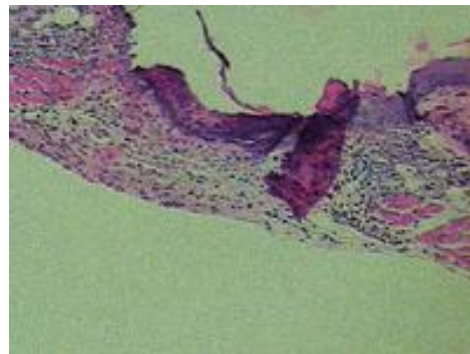


Corte histológico de piel intacta. Observando de fuera hacia dentro, se encuentra a la epidermis donde la capa más externa es el estrato córneo conformado por células queratinizadas; continúa el estrato lúcido y debajo se encuentra el estrato granuloso cuyas células contienen gránulos de queratohialina aún sin liberar; luego se observa el estrato espinoso donde las células tienen formas puntiagudas y contienen queratinocitos; finalmente se presenta la capa germinativa o estrato basal, cuyas células son lábiles y tienen actividad mitótica durante toda la vida, en esta capa es donde se generan las células epidérmicas. Seguidamente viene la dermis, compuesta por la capa papilar y la capa reticular. La capa papilar, de tejido laxo, se encuentra inmediata a la epidermis y presenta fibras elásticas tenues, escasas y delgadas; aquí se encuentran las prolongaciones epidérmicas de los folículos pilosos, glándulas sebáceas, vasos sanguíneos y también los clavos interpapilares o conexiones entre dermis y epidermis. La capa reticular posee menor densidad celular que la capa papilar, el tejido conectivo es más denso, presenta fibras colágenas más gruesas y las células están más separadas; también presenta vasos sanguíneos. Después de la dermis se encuentra una capa de tejido adiposo llamada hipodermis; este tejido tiene vasos sanguíneos, aquí también se observa el origen de los folículos pilosos y glándulas sebáceas (fotografía 1).



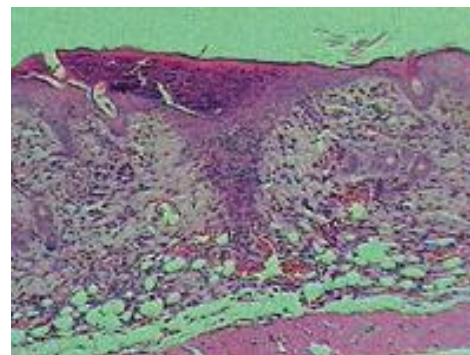
Fotografía 1: Piel de ratón intacta H.E. 20X

Corte histológico de cicatriz experimental sin tratamiento. Se observa abundante presencia de fibrina; existe incipiente proliferación y migración celular (fotografía 2).

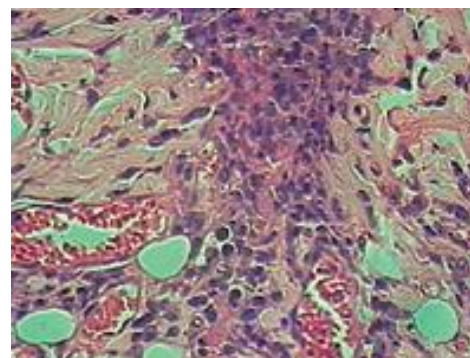


Fotografía 2: Cicatriz experimental sin tratamiento H.E. 10X

Corte histológico de cicatriz experimental tratada con gel de *Peperomia scutellaefolia* R. et P. al 5%. Los bordes de la epidermis aumentaron de grosor por la actividad mitótica de las células basales. Se observa angiogénesis, presencia de macrófagos, abundantes fibroblastos (células alargadas con núcleos pequeños y oscuros) y fibras de colágeno (sonrosadas) a los lados del defecto. Puede observarse que la zona reparada no tiene clavos interpapilares, ni folículos pilosos o anexos, ya que estas estructuras nunca se regeneran (fotografías 3 y 4).



Fotografía 3: Cicatriz experimental tratada con gel al 5% H.E. 10X



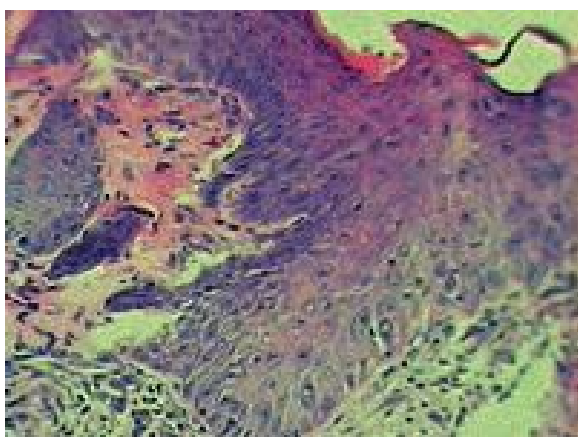
Fotografía 4: Cicatriz experimental tratada con gel al 5% H.E. 40X

Corte histológico de cicatriz experimental tratada con gel de *Peperomia scutellaefolia* R. et P. al 10%. Las células epidérmicas basales han proporcionado una solución de continuidad con tejido conectivo denso. Hay infiltrado inflamatorio linfomononuclear. La fibrina ya se ha desprendido.

Corte histológico de cicatriz experimental tratada con gel de *Peperomia scutellaefolia* R. et P. al 20%. Se observó agrupamiento de células inflamatorias a predominancia linfomononuclear, con proliferación de células fibroblásticas, presencia de fibrina y colágeno incipiente, también se observa angiogénesis.

Corte histológico de cicatriz experimental tratada con gel de *Peperomia scutellaefolia* R. et P. al 30%. Se observa angiogénesis, colágeno en los bordes de la herida y células inflamatorias. El tejido epidérmico ha formado una solución de continuidad; debajo de la epidermis se produce la reparación mediante tejido de granulación.

Corte histológico de la cicatriz experimental tratada con Cicatrín®. Se observa que hay continuidad en la piel, gran proliferación celular, reparación por tejido de granulación, angiogénesis y presencia de colágeno en los lados del defecto. Bajo la gruesa epidermis, hay fibroblastos abundantes (como células alargadas) y otras células de la dermis; también se observan pocos leucocitos (macrófagos) cuya función es eliminar el tejido necrótico y fibrina. No hay hematomas ni infección, la costra ya se ha desprendido (fotografía 5).



Fotografía 5: Cicatriz experimental tratada con Cicatrín®. H.E. 40X.

## DISCUSIÓN

Con respecto al estudio fitoquímico de los extractos, la marcha fitoquímica permite establecer que *Peperomia scutellaefolia* R. et P. contiene principalmente

compuestos fenólicos (flavonoides, taninos), alcaloides, esteroides y/o triterpenoides, entre otros. Esto concuerda con los datos reportados para otras especies del género *Peperomia* también presentes en el Perú<sup>(3)</sup>. Los cromatogramas en capa fina de los extractos vegetales han mostrado que las fracciones n-hexánica tiene compuestos fenólicos; la metanólica y acuosa presentan interés por contener alcaloides y gran cantidad de compuestos fenólicos de tipo flavonoides. De la evaluación espectrofotométrica de las fracciones aisladas se encontró que contenían flavonoides derivados del núcleo de la isoflavona (fracción metanólica, fracción n-hexánica) y un derivado del núcleo del dihidroflavonol (fracción metanólica); estos compuestos se generan por la ruta biogénica del shikimato y del acetato-malonato. Además de los flavonoides hallados como tales, se encontraron sus precursores, los fenilpropanoides (fracción metanólica y fracción n-hexánica) que provienen de la ruta del shikimato. Se ha propuesto 8 estructuras para los compuestos fenólicos hallados.

De los ensayos para evaluar actividad cicatrizante se observó que todos los geles formulados a base del extracto de *Peperomia scutellaefolia* R. et P. presentan actividad terapéutica como cicatrizantes externos, esto se refleja en una mayor velocidad de reparación en los primeros días de curación de la herida, posteriormente las heridas continúan con sus etapas normales de acumulación y remodelación del colágeno, para finalmente alcanzar una resistencia de aproximadamente el 80% de la de la piel intacta. En orden de mayor a menor actividad se encuentran gel al 5%, gel al 30%, gel al 20%, y por último el gel al 10%. Este efecto podría deberse a la presencia de flavonoides contenidos en las plantas de la familia *Piperaceae*, como lo reportan Villegas y col.<sup>(12)</sup> que investigaron la actividad cicatrizante de *Peperomia galioides* H.B.K. y Arroyo y col.<sup>(13)</sup> que investigaron la actividad cicatrizante de *Piper angustifolium*. Han sido demostrados los efectos antiinflamatorio, antimicrobiano y cicatrizante en otras especies del género *Peperomia*, pero aún no existen estudios concluyentes que atribuyan estas actividades terapéuticas a algún compuesto químico específico.

El estudio histológico corrobora el estudio macroscópico; en todas las heridas se presenta una reacción natural cicatrizal observándose una mayor cantidad de fibroblastos y neoformación vascular en las heridas tratadas con el gel al 5%, seguido por el de 30%, el de 20%, y el medicamento comercial, en orden de mayor a menor actividad cicatrizante; que se refleja en una mayor velocidad de cicatrización frente a los otros tratamientos evaluados.

## CONCLUSIONES

1. La marcha fitoquímica realizada sobre el extracto hidroetanólico total de los tallos subterráneos de *Peperomia scutellaefolia* R. et P. evidenció la presencia de flavonoides y taninos en mayor cantidad; alcaloides, esteroides y/o triterpenoides en menor cantidad.
2. Se han aislado ocho compuestos fenólicos de los cuales uno es derivado del dihidroflavonol, cuatro son derivados de la isoflavona y tres fenilpropanoides, de acuerdo a las bandas de absorción que presentan en el espectro UV y los grupos funcionales en el IR.
3. La especie *Peperomia scutellaefolia* R. et P. presenta actividad terapéutica como cicatrizante externo en la

forma farmacéutica de gel. El tratamiento con mayor eficacia fue el gel al 5% con una eficacia de 24.25% respecto a piel sana, seguido por el gel al 30% con 21.14%, el gel al 20% con 19.20%, y por el gel al 10% con 18.03%. Los cortes histológicos corroboran los resultados del test de cicatrización, al observarse una mayor reacción cicatrizal en las heridas experimentales tratadas con los geles preparados a base de *Peperomia scutellaefolia* R. et P.

4. Estadísticamente se observó que los niveles de resistencia a la tensión alcanzados con todos los tratamientos de *Peperomia scutellaefolia* R. et P. presentan una diferencia significativa al ser comparados con el tejido no tratado.

## REFERENCIAS BIBLIOGRÁFICAS

1. MAHIOU V, ROBLOT F, HOCQUEMILLER R, CAVÉ A. New Prenylated Quinones from *Peperomia galioides*. J Nat Prod. 1996;59:694-7.
2. MAHIOU V, ROBLOT F, HOCQUEMILLER R, CAVÉ A, ROJAS DE ARIASA, INCHAUSTIA, et al. Prenylphenols from *Peperomia galioides*. J Nat Prod. 1995;58:324-8.
3. LOZANO N. Estudio de las especies *Peperomias* de la familia Piperaceae. Scienta Omni. 1997;1(3):71-81.
4. ESTRELLA CC, MESÍA PH. Estudio Fitoquímico y Comprobación del efecto tranquilizante de *Peperomia sp.*, Congona negra del departamento de Amazonas. (Tesis para optar al Título de Químico Farmacéutico). Lima-Perú. UNMSM; 1999.
5. CHANDRASOMAP, TAYLOR C. Patología General. 2ª ed. México DF: Manual Moderno; 1998.
6. KUMAR V, FAUSTO N, ABBASA. Patología estructural y funcional. 4ª ed. México DF: Interamericana; 1990.
7. HOWESE, SOOYJ, HARVEYS. The healing of wounds as determined by their tensile strength. J Am Med Assoc. 1929;92:42-5.
8. RAIMONDI L, BANCHELLI G, DALMAZZI D, MULINACCIN, ROMANI A, VINCIERRI F, et al. *Sedum telephium* L. Polysaccharide Content Affects MRC5 Cell Adhesion to Laminin and Fibronectin. J Pharm Pharmacol. 2000;52:585-91.
9. SABISTON D. Tratado de Patología Quirúrgica. 14ª ed. México DF: Interamericana McGraw-Hill; 1995.
10. ROVEE DT, MILLER CA. Epidermal role in the healing strength of wounds. Arch Surg. 1968;96:43.
11. PLANAS MC. Caracterización de la actividad biológica del alcaloide taspina del látex de *Croton lechleri* (Tesis de Bachiller en Ciencias). Lima-Perú. UPCH; 1984.
12. VILLEGAS LF, FERNÁNDEZ ID, MALDONADO H, TORRES R, ZAVALETA A, VAISBERG AJ, et al. Evaluation of the wound-healing activity of selected traditional medicinal plants from Perú. J of Ethnopharmacol. 1997;55(3):193-200.
13. ARROYO J, PAREJAB, RÁEZ J. Efecto cicatrizante del *Piper angustifolium* R. & P. sobre lesiones de piel inducidas en animales de experimentación. Folia Dermatológica Peruana 1999;10(1):48-51.
14. BONTÉ F, DUMAS M, CHAUDAGNE C, MEYBECKA. Activité comparée de l'asiaticoside et du madecassoside sur la synthèse des collagènes I et III par des fibroblastes humains en culture. Ann pharmaceutiques francaises. 1995;53(1):38-42.
15. GONUL B, SOYLEMEZOGLU T, BABULA, CELEBIN. Effects of Epidermal Growth Factor Dosage Forms on Mice Full-thickness Skin Wound Zinc Levels and Relation to Wound Strength. J Pharm Pharmacol. 1998;50:641-4.
16. LOCK O. Investigación Fitoquímica. Métodos en el Estudio de Productos Naturales. Lima: Fondo Editorial PUCP; 1994.
17. ALMEIDA I, BAHIA MF. Geles – Aspectos Fundamentais. Revista portuguesa de farmácia. Ordem dos Farmaceuticos. 2000; L (3).
18. FAULLÍ I, TRILLO C, et al. Tratado de Farmacia Galénica. Madrid: Luzan Ediciones; 1993.
- 19.- LEESONTS, LEESONCR, PAPAROOA. Texto/Atlas de Histología. 1ª ed. México DF: McGraw-Hill-Interamericana; 1990.