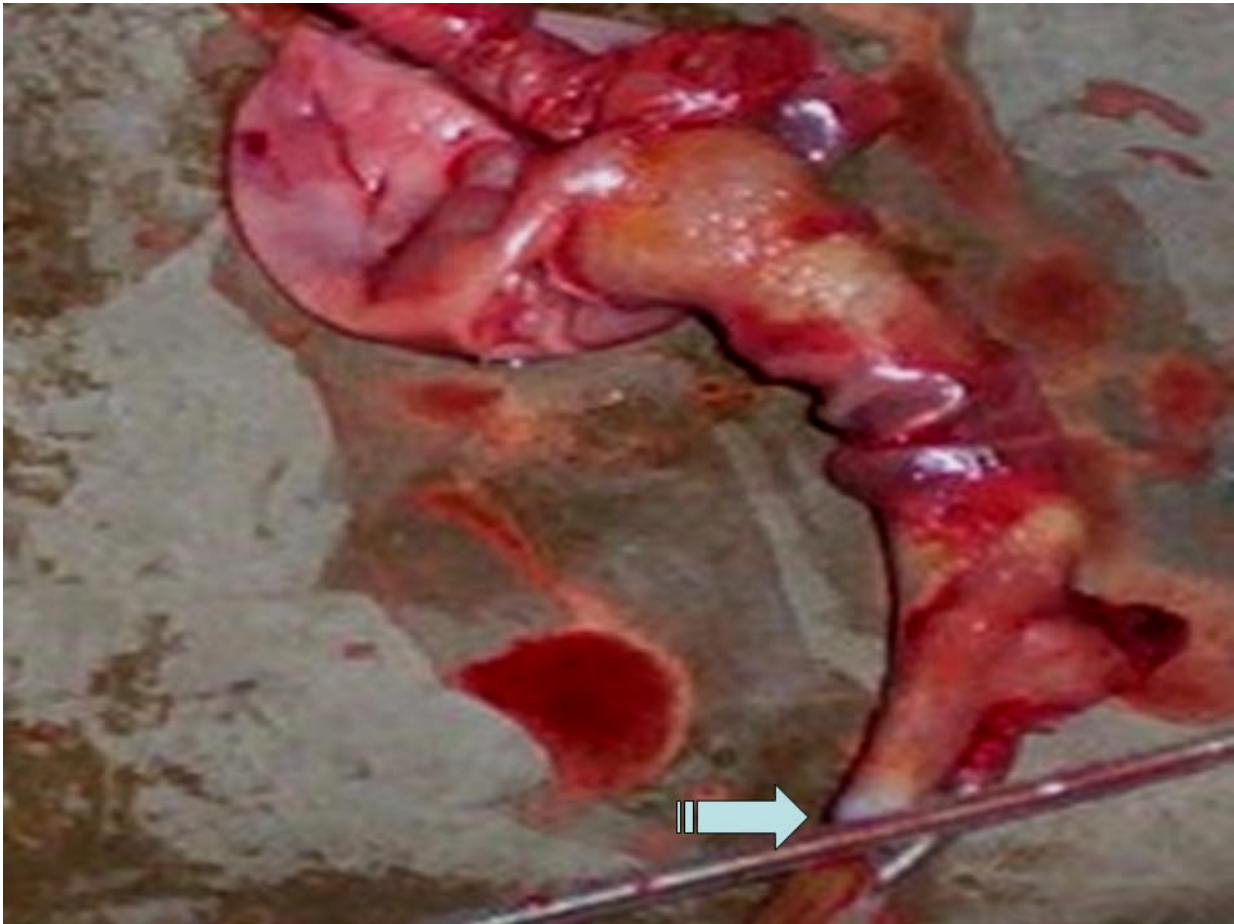


---

---

## Foto Clínica



Densa fibrosis con zonas de calcificación y necrosis encapsulando el catéter de marcapaso de un paciente de 45 años con cambio solo de generador (26.03.01) por agotamiento de fuente de poder, presentando luego de 1 año fiebre y escalofríos de 10 meses de evolución especialmente durante el ejercicio. Los hemocultivos previos fueron positivos a estafilococos aureus. El sistema fue removido quirúrgicamente (18.05.03) y el cultivo del material también fue positivo al mismo germen. La indicación inicial de implante (06.09.1986) fue bradicardia sinusal. En la evolución post explante, la frecuencia cardíaca espontánea fue buena no implantándose un nuevo sistema y en el seguimiento de 2 años el paciente continúa asintomático.

*Dr. Ricardo Zegarra Carhuaz Electrofisiología intervencionista INCOR EsSalud.*