

Estenosis Hipertrófica Infantil del Píloro en el Hospital Central P.N.P. Lima - Perú: Estudio Retrospectivo de 10 Años

MONCERRAT ORUE

Servicio de Cirugía Pediátrica. Hospital Central de la P.N.P. "Luis N. Sáenz", Lima-Perú.

RESUMEN

OBJETIVO: Establecer la tasa de incidencia de Estenosis Hipertrófica Infantil Pilórica (EHIP) en el Hospital de Policía, los factores asociados a la misma y plantear un protocolo de manejo de EHIP. **MATERIALES Y MÉTODOS:** Estudio retrospectivo de revisión de casos de los pacientes operados por EHIP en el Servicio de Cirugía Pediátrica del Hospital Central de la Policía entre enero de 1985 y diciembre de 1994. **RESULTADOS:** Se encontró 44 casos con una tasa de incidencia de 1,67 x 1000 nacidos vivos, principalmente varones (35 casos; 79%); la edad de presentación más frecuente fue entre la 3^{ra} y 4^{ta} semana de vida (rango: 16-67 días); el síntoma predominante fue el vómito posprandial (100%). A todos se les realizó piloromiotomía (técnica de Fredet-Ramstedt), presentando complicaciones posquirúrgicas el 45% de los pacientes, siendo la más frecuente el vómito (27%). La tasa de mortalidad fue cero. **CONCLUSIONES:** Las características clínicas y epidemiológicas de la EHIP son similares a las presentadas en otros medios, los factores más asociados a esta entidad son: edad promedio entre 3 a 5 semanas, sexo masculino, ser primogénito y recibir lactancia materna.

Palabras claves: Estenosis Pilórica; Píloro; Complicaciones Postoperatorias; Técnicas Quirúrgicas.

INFANTILE HYPERTROPHIC PYLORIC STENOSIS AT THE HOSPITAL CENTRAL P.N.P. LIMA-PERU. A TEN YEARS RETROSPECTIVE SURVEY

SUMMARY

OBJECTIVE: To establish the incidence of Infantile Hypertrophic Pyloric Stenosis (IHPS) at Hospital de Policia, its associated factors and propose a procedure guideline for IHPS. **MATERIAL AND METHODS:** Retrospective study of patients who underwent IHPS surgical repair in the Hospital de Policía Pediatric Surgery Department between January 1985 and December 1994. **RESULTS:** We found 44 cases (incidence 1,67 x 1 000 live-born children), 35 (79%) were male, and the average age of initiation was 3rd to 4th week of life (range: 16-67 days). Predominant symptom was vomiting (100%). All of them underwent pyloromyotomy (Fredet-Ramstedt's technique). 45% of patients complains postoperative complications, and vomiting (27%) was the most frequent one. There was no mortality. **CONCLUSION:** Our clinical and epidemiological features for IHPS were similar to those observed in other studies. Mean age 3 to 5 weeks, male gender, first child, and breastfeeding were the most associated factors.

Key words: Pyloric Stenosis; Pyloro; Postoperative Complications; Surgery, Operative.

Correspondencia:

Dra. Moncerrat Orue Orue

STAE. EsSalud

Av. Arenales 1302 Of. 403 Jesús María. Lima 11, Perú

E-mail: orue@correo.dnet.com.pe

INTRODUCCIÓN

La Estenosis Hipertrofica Infantil del Píloro (EHIP) es una enfermedad conocida desde el siglo XVII, cuando el médico alemán Fabricius Hildanus realiza la primera descripción clínica de un caso sugerente de hipertrofia pilórica, pero que más tarde revirtió espontáneamente. Se atribuye al médico inglés Patrick Blair la primera descripción anatomopatológica de la hipertrofia pilórica, pero es más tarde, en 1887, que el médico danés Harold Hirschsprung comunica de manera completa una descripción del cuadro clínico y anatomopatológico de la EHIP tal como la conocemos hoy en día ⁽¹⁻³⁾.

Desde su reconocimiento como enfermedad se ensayaron varias técnicas quirúrgicas, como la gastroenteroanastomosis realizada por Loebker en 1898, hasta la piloroplastia practicada en sus inicios por Dufour, Fredet y Weber, a principios de siglo, y finalmente la piloromiotomía extramucosa que la realizó en 1911 el cirujano alemán Ramstedt y que con pequeñas variaciones (de abordaje quirúrgico fundamentalmente) se realiza hasta la actualidad como tratamiento definitivo ⁽⁴⁻⁶⁾.

La EHIP es una enfermedad caracterizada por obstrucción a nivel pilórico debido a hipertrofia de las fibras musculares circulares de esa zona. De etiología desconocida y que afecta de manera relativamente frecuente a los neonatos varones a partir de la tercera semana de vida ⁽¹⁻⁵⁾, es la primera causa de cirugía neonatal ⁽⁶⁻⁸⁾. Su diagnóstico se basa fundamentalmente en la presencia de vómitos posprandiales no biliosos pocos minutos después de ingerir alimentos, y en nuestro medio (Hospital de Policía) además por la palpación de la oliva pilórica ⁽⁹⁾. Actualmente el diagnóstico se establece por el cuadro clínico y una ecografía donde se aprecia el canal pilórico hipertrofico con una alta probabilidad de acierto ⁽¹⁰⁻¹⁴⁾.

Una vez establecido el diagnóstico de EHIP se procede al tratamiento quirúrgico, que es la única manera de curar al paciente, realizándole la operación de piloromiotomía, técnica quirúrgica practicada desde principios de siglo y cuyos principales propulsores le dieron el epónimo de Piloromiotomía de Fredet-Ramstedt. Dicha operación ha sufrido algunas variaciones en lo referente sobretodo a su abordaje y a los medios técnicos para realizarla (ya sea de manera clásica o vía laparoscópica), pero el principio fundamental (piloromiotomía) aún prevalece ^(1,4,15-17). La recupe-

ración del paciente es espectacular y éste queda curado definitivamente después de la operación.

Las hipótesis planteadas para explicar el origen de esta enfermedad han sido muchas, desde la teoría de déficit o inmadurez de los elementos neurales pilóricos ^(18-23,34), la elevada concentración de gastrina materna ^(4,24) y su interacción anormal con la secretina ⁽¹⁾, la presencia de un gen determinante que multiplicaría muchas veces la probabilidad de tener el mismo problema en un hermano gemelo o en el hijo de madre que tuvo la enfermedad ^(3,25,26,47), y su relación con el tratamiento previo con prostaglandinas ^(3,27); sin embargo, su etiología sigue siendo desconocida. Es interesante anotar que esta enfermedad no es exclusiva del género humano, según un autor alemán ⁽²⁸⁾ también se puede presentar en perros.

El presente estudio se realizó en vista que en nuestro medio ésta también es una entidad de frecuente presentación, y para hacer algunas observaciones sobre los factores asociados con esta enfermedad, así como revisar la bibliografía actualizada del tema y poner a discusión un Protocolo de Manejo de Estenosis Pilórica.

MATERIALES Y MÉTODOS

Para la realización del presente estudio se procedió a la revisión de las historias clínicas de los pacientes operados en el Servicio de Cirugía Pediátrica del Hospital Central de la Policía Nacional del Perú "Luis N. Sáenz", cuyo diagnóstico definitivo fue estenosis hipertrofica del píloro, en el período comprendido entre enero de 1985 y diciembre de 1994 (10 años).

Los datos encontrados fueron vaciados en una ficha elaborada especialmente para el presente estudio, eliminándose dos historias que no tenían información completa. Los principales datos requeridos fueron: sexo, edad, peso, grupo sanguíneo, síntomas y signos, edad al momento de inicio de síntomas, tipo de intervención quirúrgica, complicaciones operatorias y posoperatorias, y antecedentes como su orden de nacimiento, grupo sanguíneo, tipo de lactancia recibida y antecedentes familiares.

Se utilizó las tablas de percentiles de peso y edad del National Center for Health Statistics (NCHS) Growth Center de los Estados Unidos para la categorización del estado nutricional de los pacientes

a su llegada al hospital. Se confeccionó una escala de estado nutricional en tres categorías: Bueno (percentil 50 o más), Regular (percentil 6 a 49) y Malo (percentil 5 o menor).

RESULTADOS

Se encontró un total de 44 casos que representaron una tasa de incidencia de 1,67 x 1000 nacidos vivos. La tasa de mortalidad fue cero. El sexo predominante fue el masculino (35 casos; 79%), siendo la relación hombre/mujer 4:1. La mayoría de los pacientes tuvieron parto eutócico (32 casos; 72,7%). La edad más frecuente de inicio de los síntomas fue a partir de la tercera semana (Tabla N° 1). Los pacientes se presentaron a consulta con una edad promedio de 33,7 días (rango 16-67 días).

La sintomatología más frecuente fue vómitos posprandiales no biliosos en proyectil en 100% de casos, seguido de disminución del régimen evacuatorio en 29,5% y falta de aumento de peso en 11,36%. La oliva pilórica fue palpada en 20 casos (45,5%) y se observó distensión abdominal en 13 casos (29,5%) (Tabla N° 2). Diecinueve niños (43%) eran primogénitos. El 63,6% de los niños tenían grupo sanguíneo O+, siendo el segundo tipo más frecuente el A+ (22,7%) (Figura N° 1).

Con respecto al estado nutricional de los pacientes al momento de hacer el diagnóstico, utilizó la valoración de la relación peso/edad, según la cual el 52,27% estaba dentro del grupo estratificado como bueno

Tabla N° 1.- Edad de inicio de los síntomas en estenosis hipertrófica infantil del píloro. Hospital Central P.N.P. 1985 - 1994.

Edad	n	%
1 Semana	1	2,27
2 Semanas	10	22,72
3 Semanas	15	34,09
4 Semanas	10	22,72
≥ 5 Semanas	8	18,18
Total	44	100

Tabla N° 2.- Signos y síntomas hallados en pacientes con estenosis hipertrófica infantil del píloro. Hospital Central P.N.P. 1985 - 1994.

	n	%
Síntomas		
Vómitos	44	100,0
Estreñimiento	13	29,5
Baja de peso	5	11,4
Llanto por hambre	4	9,0
Diarrea	2	4,5
Vómitos porráceos	1	2,3
Babeo	1	2,3
Otros	13	29,5
Signos		
Oliva palpable	20	45,5
Distensión abdominal	13	29,5
Reptación abdominal	10	22,7
Falta de elevación de peso	5	11,4
Ictericia	5	11,4
Sin signos	10	22,7

(percentil 50 o más), siendo sólo un 15% calificado como malo (percentil 5 o menos). El rango de pesos estuvo entre 2370 g y 5800 g, siendo el promedio 4000 g. Según el tipo de lactancia recibida, se encontró que más de la mitad recibían lactancia materna, exclusiva (54%) o mixta (7%), antes de su ingreso, y sólo el 39% recibía lactancia artificial.

La totalidad de los casos fue operada presentándose complicaciones posquirúrgicas en 20 pacientes (45%) que fueron las siguientes: vómitos (9 casos; 27,2%), infección de herida operatoria (7 casos; 21,2%), fiebre posoperatoria (4 casos; 12,2%), dehiscencia de suturas (4 casos; 12,2%); diarrea (3 casos; 9,09%); bronquitis aguda (2 casos; 6,1%), y distensión abdominal, estridor laríngeo, convulsiones tónico-clónicas generalizadas y muguet (1 caso cada una; 3,0% para cada una).

Un hallazgo interesante fue que al hacer una comparación entre el primer quinquenio de estudio (1985-1989) y el segundo (1990-1994) en cuanto a la incidencia de complicaciones se encontró que éstas habían disminuido con el transcurso del tiempo, sin embargo las diferencias no fueron estadísticamente significativas (OR = 2,1; rango 0,5-8,4).

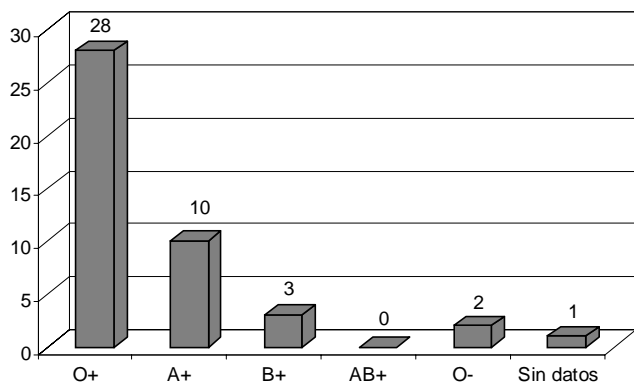


Fig. N° 1.- Grupos sanguíneos hallados en pacientes con estenosis hipertrófica infantil del píloro. Hospital Central P.N.P. 1985 - 1994.

El reinicio de la vía oral se produjo entre las 12 y 24 horas del posoperatorio en la mayor parte de casos (34 casos; 77,27%); habiendo sólo 3 casos (6,64%) que reiniciaron después de las 48 h y 5 casos que reiniciaron en las primeras 12 h (11,36%).

El 75% (32 casos) salieron de alta en la primera semana post-cirugía (16 pacientes entre el primero y el tercer día, y 16 entre el cuarto y el sexto día), cinco pacientes salieron entre el séptimo y el noveno día (11,36%), y siete (15,70) salieron al décimo o más días. La estancia hospitalaria promedio fue 8,64 días.

A ninguno de los pacientes se le realizó ecografía abdominal como método diagnóstico. Se presenta el protocolo de manejo de la EHIP que utilizamos en el servicio desde hace cuatro años (Figura N° 2).

DISCUSIÓN

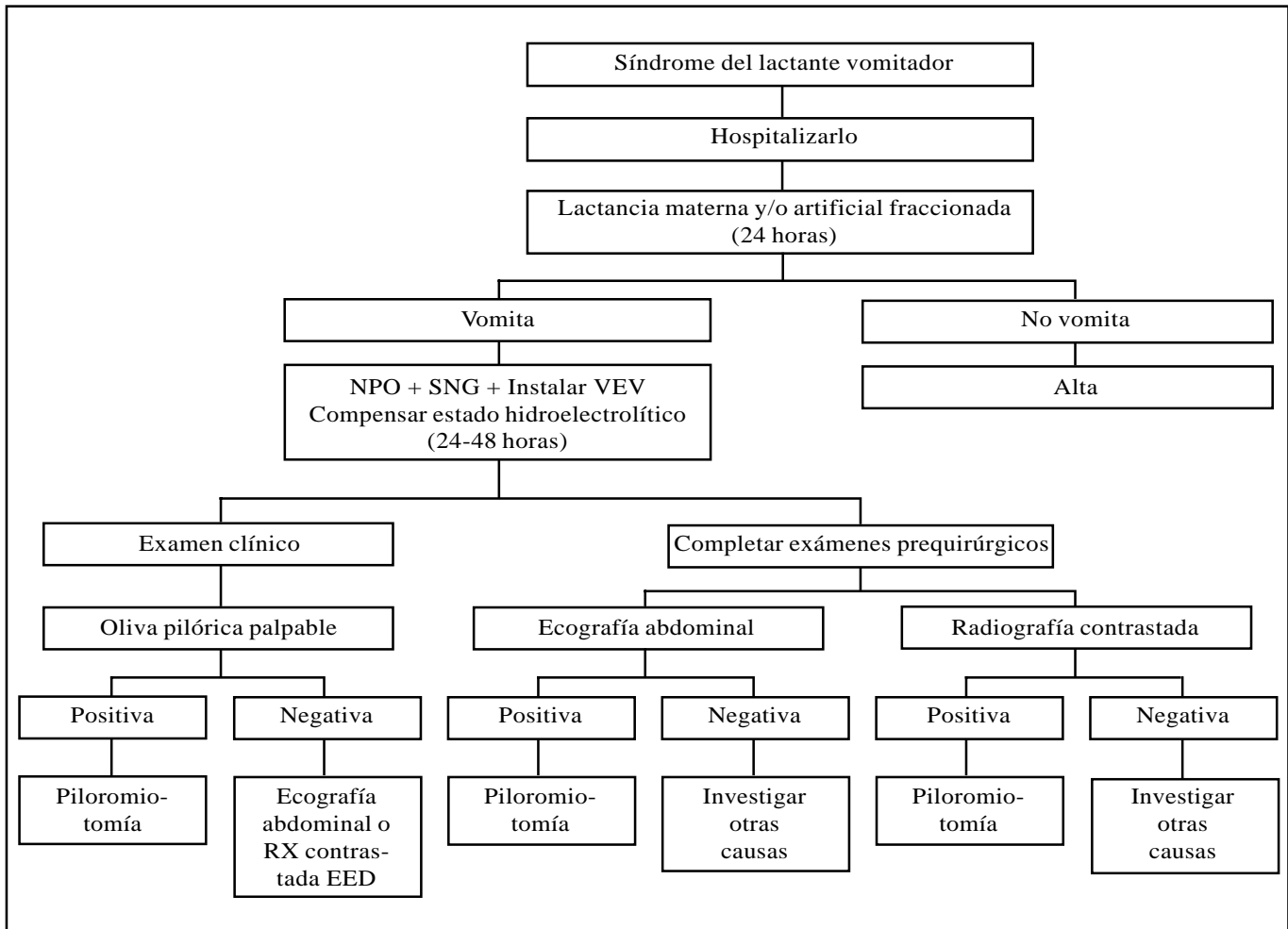
El presente estudio, por tratarse de una revisión de casos, solamente puede dar información descriptiva de esta patología y su comportamiento en nuestro hospital, lo cual no se puede extrapolar a otros centros, salvo aquellos de realidad similar. Sin embargo, los resultados encontrados son similares a los referidos en la literatura mundial investigada. Es así que nuestra tasa de incidencia (1,67 x 1000 nacidos vivos) es similar a la que tiene Estados Unidos, España, Alemania, México, Chile, Francia y Alemania (1-6,29-32). Lo mismo sucede con la predominancia del sexo masculino, cuatro veces más

frecuente que en el femenino. Asimismo el hecho de ser primogénito es comentado en muchos estudios y libros de texto (1-34). El hallazgo del grupo sanguíneo O+ como más frecuente no tiene significación estadística, pero según la literatura estaría en relación a la absorción más lenta de grasas y por tanto a un retardo del vaciamiento gástrico, situación que condicionaría la EHIP (3).

A pesar que el nivel socioeconómico del personal que atendemos en el hospital (personal policial) en su mayoría es bajo, los niños han acudido en un estado nutricional catalogado como bueno (52%). Esto debiéndose fundamentalmente a que la atención en el hospital para la esposa y los hijos del personal policial es gratuita, lo cual les permite llevar a los niños a consulta en fases tempranas de la enfermedad, evitando que el niño llegue a desnutrirse. Por otro lado, no pudimos utilizar otros parámetros para catalogar mejor el estado nutricional de los infantes por no contar con los datos necesarios en las historias clínicas (como la talla del paciente).

Durante el tiempo que se realizó el presente estudio, el diagnóstico era fundamentalmente clínico y se acudía a la radiología en casos de duda diagnóstica, realizándose un examen contrastado de esófago, estómago y duodeno en busca de los signos característicos ("signo de la cuerda", dilatación gástrica, etc.) En esto sí diferimos con otros países, donde el apoyo ecográfico es obligado según protocolo (11-13,35-38). Además de lo ya mencionado, la literatura refiere últimamente el uso de la endoscopía como método auxiliar diagnóstico (39,40,46) y en algunos casos como método terapéutico (41).

Otro punto interesante a comentar es el de las complicaciones posquirúrgicas. En nuestra casuística hemos observado que a medida que pasa el tiempo éstas van disminuyendo. Otra observación importante es que los vómitos, que constituyeron una de las más frecuentes complicaciones, se asociaron a la pronta reiniciación de la vía oral: en la medida que se era más cauto de iniciarla recién a las 24 horas posoperatorio, éstas se presentaban menos frecuentemente. La literatura menciona que duran pocos días y están en relación al momento del diagnóstico y edad del niño, mientras menor sea el infante, menor grosor del píloro y los vómitos se presentarán menos frecuentemente, al contrario si se trata de un infante mayor (42,43). Una explicación diferente sería la presencia de gastritis (44). Otras complicaciones reportadas en la literatura están en relación al acto operatorio, como la perforación duodenal y la



NPO: Nada por vía oral

SNG: Sonda nasogástrica

VEV: Vía endovenosa

Fig. Nº 2.- Protocolo de manejo de estenosis hipertrófica infantil del píloro. Hospital Central P.N.P. 1985 - 1994.

piloromiotomía incompleta que son de necesidad quirúrgica ^(1,45). Refiere la literatura que todo niño que vomita por más de 5 días en el posoperatorio debe ser estudiado con una radiografía contrastada para determinar con exactitud el diagnóstico ^(1,48).

No encontramos complicaciones intraoperatorias, y sólo un niño fue reoperado por presentar dehiscencia de herida operatoria en forma completa.

Con respecto al abordaje quirúrgico, éste es el que más ha sufrido variaciones, con el fin de evitar complicaciones como las eventraciones o para que las cicatrices sean estéticamente aceptables. Ahora se prefiere hacer incisiones transversas supraumbilicales

derechas. Existe además una tendencia a hacerlas a nivel supraumbilical en media luna ^(16,49) y se ha ensayado otras técnicas quirúrgicas como la traumamioplastia que consiste en hacer clampados sostenidos en el músculo pilórico con la pinza de Babcock con el fin de producir un corte por presión en la musculatura circular del píloro y desobstruir así el canal pilórico ⁽⁵⁰⁾. Sabemos que se está haciendo en México con buenos resultados.

Recientemente la cirugía laparoscópica también está entrando en este campo, con algunas modificaciones y usando sólo dos trócares, y se realiza con buenos resultados en otros medios ^(17,51). Sin embargo, en nuestro medio, por la simpleza del procedimiento quirúrgico

clásico y sus buenos resultados, preferimos realizar la operación convencional que no deja una cicatriz muy grande; y con la idea de hacer cicatrices en media luna supraumbilicales creemos que por el momento la laparoscopia podemos reservarla para casos mayores. Dentro de los artículos revisados hemos visto otras alternativas terapéuticas que van desde tratamientos médicos^(52,53) hasta dilataciones endoscópicas con balón⁽⁴¹⁾, según sus autores con buenos resultados, sin embargo requieren ser evaluados a largo plazo.

El Protocolo de Manejo de Estenosis Hipertrófica Infantil del Píloro presentado aquí es básicamente el que utilizamos en el hospital desde hace unos 4 años (con excepción del estudio ecográfico). Lo proponemos aquí a consideración de otros colegas para su aplicación o modificación aplicada a su realidad hospitalaria, con la certeza que la discusión nos permitirá conseguir un mejor manejo de los niños que presentan este problema. El Protocolo está elaborado en base a la literatura consultada y a la propia experiencia del equipo de Cirugía Pediátrica del Hospital de Policía.

CONCLUSIONES

Encontramos que en nuestros pacientes, las características clínicas y epidemiológicas son similares a las reportadas por la literatura occidental revisada. Además, el diagnóstico de EHIP puede hacerse clínicamente de forma precoz, lo cual unido al mejoramiento de la técnica quirúrgica ha condicionado que la aparición de complicaciones halla ido disminuyendo con el tiempo. Finalmente, presentamos un protocolo de manejo de la EHIP, el cual debe ser validado con estudios prospectivos.

AGRADECIMIENTO

A los Niños del Perú. A mis colegas del Servicio de Cirugía Pediátrica del Hospital de Policía quienes colaboraron en la elaboración del protocolo presentado. A Gloria y Willy.

BIBLIOGRAFÍA

- 1) **Dudgeon DL.** Infantile hypertrophic pyloric stenosis. En: Ashcraft Holder. Pediatric surgery. 2nd Ed. WB Saunders Company, 1993. págs. 289-93.
- 2) **Bettex M, Kuffer F, Scharli A.** Stenose hypertrophique du pylore. En: M. Bettex, editor. Précis de chirurgie infantile, diagnostic, indications et principes thérapeutiques. Ed. Hans Huber Berne. 1977. págs. 133-36.
- 3) **Krebs C.** Estenosis hipertrófica del píloro. En: Meneghello. Pediatría. 4ta. ed. Editorial Mediterráneo. 1991. Vol 2. pág. 1633.
- 4) **Baeza C.** Estenosis pilórica hipertrófica. En: Baeza C. Patología quirúrgica neonatal. Noriega Editores. 1988. págs. 79-91.
- 5) **Callirgos Benigno, Mori J, Calderón S, Iturregui L.** Estenosis Hipertrófica Congénita del Píloro. Rev Ser Sanid Fuerz Polic 1987; 48(1): 36-9.
- 6) **Applegate MS, Druschel CM.** The epidemiology of infantile hypertrophic pyloric stenosis in New York State, 1983 to 1990. Arch Pediatr Adolesc Med 1995; 149(10): 1123-9.
- 7) **Otero Cruz H, Castillo R, Rodríguez Méndez L, Ramirez J.** Hipertrofia congénita del píloro. Arch Domin Pediatr 1985; 21(3): 107-10.
- 8) **Romero-Torres R.** Estenosis congénita hipertrófica del píloro. En: Romero-Torres R. Tratado de cirugía. Editorial Interamericana SA. 1986. págs. 2347-50.
- 9) **Ozsvath RR, Poustchi Amin M, Leonidas JC, Elkowitz SS.** Pyloric volume: an important factor in the surgeon's ability to palpate the pyloric "olive" in hypertrophic pyloric stenosis. Pediatr Radiol 1997; 27(2): 175-7.
- 10) **Rodríguez RI, Briceño de Rodríguez JA, Urrutia M.** The sonographic diagnosis of hypertrophic stenosis of piloruse. Rev Med Panama 1993; 18(3): 171-7.
- 11) **García Bruce Cristian, Daza BC, Accorsi E, Zúñiga S, Montes P, Blanco A.** Ultrasonido en el diagnóstico de Estenosis Hipertrófica del Píloro. Rev Chil Pediatr 1991; 62(3): 173-7.
- 12) **Kovalivker M, Erez I, Shneider N, Glazer E, Lazar L.** The value of ultrasound in the diagnosis of congenital hypertrophic pyloric stenosis. Clin Pediatr Phila 1993; 32(5): 281-3.
- 13) **Hallam D, Hansen B, Bodker B, Klinton S, Pedersen JF.** Pyloric size in normal infants and in infants suspected of having hypertrophic pyloric stenosis. Act Radiol 1995; 36(3): 261-4.
- 14) **Godbole P, Sprigg A, Dickson JA, Lin PC.** Ultrasound compared with clinical examination in infantile hypertrophic pyloric stenosis. Arch Dis Child 1996; 75(4): 335-7.
- 15) **Alain JL, Grousseau D, Longins B, Ugazzi M, Terrier G.** Extramucosal pyloromyotomy by laparoscopy. Eur J Pediatr Surg 1996; 6(1): 10-2.
- 16) **Podevin G, Missirlu A, Branchereau S, Audry G, Gruner M.** Umbilical incision for pyloromyotomy. Eur J Pediatr Surg 1997; 7(1): 8-10.
- 17) **Scorpio RJ, Tan HL, Hutson JM.** Pyloromyotomy: comparison between laparoscopic and open surgical techniques. J Laparoendosc Surg 1995; 5(2): 81-4.
- 18) **Voelker CA, Miller MJ, Zhang XJ, Eloby Childress S, Clark DA, Pierce MR.** Perinatal nitric oxide synthase inhibition retards neonatal growth by inducing hypertrophic pyloric stenosis in rats. Pediatr Res (USA) 1995; 38 (5): 768-74.
- 19) **Kobayashi H, Wester T, Puri P.** Age-related changes in innervation in hypertrophic pyloric stenosis. J Pediatr Surg 1997; 32(12): 1704-7.

- 20) **Rogers IM.** The enigma of pyloric stenosis. Some thoughts on the aetiology. *Acta Paediatr Norway* 1997; 86 (1): 6-9.
- 21) **Kusafuka T, Puri P.** Altered messenger RNA expression of neuronal nitric oxide synthase gene in infantile hypertrophic pyloric stenosis. *Pediatr Surg Int* 1997; 12(8): 576-9.
- 22) **Lefebvre RA.** Nitric oxide in the peripheral nervous system. *Ann Med* 1995; 27(3): 379-88.
- 23) **Kobayashi H, O'Briain DS, Puri P.** Immunohistochemical characterization of neural cell adhesion molecule (NCAM), nitric oxide synthase and neurofilament protein expression in pyloric muscle of patients with pyloric stenosis. *J Pediatr Gastroenterol Nutr* 1995; 20(3): 319-25.
- 24) **Brandt CT.** Niveles séricos de gastrina en la estenosis hipertrófica del píloro. *J Pediatr (Rio de Janeiro)* 1982; 52(3): 107-8.
- 25) **Moreno E, Ortega C, Calderón E, Baralt A.** EHP en gemelos. *GEN* 1993; 47(4): 283-5.
- 26) **Brain AJ, Roberts DS.** Who should treat pyloric stenosis: the general or specialist pediatric surgeon? *J Pediatr Surg* 1996; 31(11): 1535-7.
- 27) **Babyn P, Peled N, Manson D, Dagan O, Silver MM, Koren G.** Radiologic features of gastric outlet obstruction in infants after long-term prostaglandin administration. *Pediatr Radiol* 1995; 25(1): 41-3.
- 28) **Peeters ME.** Pyloric stenosis in the dog: developments in its surgical treatment and retrospective study in 47 patients. *Tijdschr-diergeneeskd* 1991; 116(3): 137-41.
- 29) **Levine BA.** Hypertrophic pyloric stenosis. *Current Practice of Pediatric Surgery.* Churchill-Livingstone Inc. 1994. Capítulo 6, págs. XVIII-6-4-6.
- 30) **Lugo-Vicente HL, Torres Riveras CN.** Pyloric stenosis: 137 Consecutive cases. *Bol Asoc Med PR* 1992; 84(10): 249-52.
- 31) **Schechter R, Torfs CP, Bateson TF.** The epidemiology of infantile hypertrophic pyloric stenosis. *Pediatr Perinat Epidemiol* 1997; 11(4): 407-27.
- 32) **Traversaro M, Saracho P.** Estenosis hipertrófica del píloro. En: Valoria JM. *Cirugía Pediátrica.* Ediciones Díaz de Santos SA. 1994. pág. 188-93.
- 33) **Soares de Fraga JC.** Estenosis hipertrófica del píloro: Comunicación de 25 casos. *Rev HCPA & Fac Med Univ Fed Rio Gde Do Sul* 1988; 8(1): 20-3.
- 34) **AGUADO RONCERO P.** Urgencias Quirúrgicas en el lactante: Estenosis hipertrófica del píloro. En: Benavides Buleje JA. *Manual Práctico de Urgencias Quirúrgicas.* Hospital Universitario 12 de octubre. Madrid. 1998. pág. 765-7.
- 35) **Bergami G, Rossi L, Malena S, Patricolo M, Alessandri A, Vecchioli Scaldazza A.** Ultrasonography in hypertrophic stenosis of pylorus: clinico-therapeutic implications in borderline cases. *Radiol Med Torino* 1996; 92(1-2): 78-81.
- 36) **Hernanz Schulman M, Sells LI, Ambrosino MM, Heller RM, Stein SM, Neblett WW.** Hypertrophic pyloric stenosis in the infant without a palpable olive: accuracy of sonographic diagnosis. *Radiology* 1994; 193(3): 771-6.
- 37) **Levine D, Wilkes DC, Filly RA.** Pylorus subjacent to the gallbladder: an additional finding in hypertrophic pyloric stenosis. *J Clin Ultrasound* 1995; 23(7): 425-8.
- 38) **Neilson D, Hollman AS.** The ultrasonic diagnosis of infantile hypertrophic pyloric stenosis: technique and accuracy. *Clin Radiol* 1994; 49(4): 246-7.
- 39) **Eisenberg L.** Contribution of endoscopy to early diagnosis of hypertrophic pyloric stenosis [carta]. *J Pediatr Gastroenterol Nutr* 1995; 20(3): 358.
- 40) **Liacouras CA, Cook Sather SD, Schreiner MS, Bellah RD.** Endoscopic findings in IHPS: appearance in classic and evolving disease. *Gastrointest Endosc* 1997; 45(5): 371-4.
- 41) **Ogawa Y, Higashimoto Y, Nishijima E, Muraji T, Yamazato M, Tsugawa C y col.** Successful endoscopic balloon dilatation for hypertrophic pyloric stenosis. *J Pediatr Surg (USA)* 1996; 31(12): 1712-4.
- 42) **Luciani JL, Allal H, Polliotto S, Galais C, Galifer RB.** Prognostic factors of the postoperative vomiting in case of hypertrophic pyloric stenosis. *Eur J Pediatr Surg (Germany)* 1997; 7(2): 93-6.
- 43) **Hulka F, Harrison MW, Campbell TJ, Campbell JR.** Complications of pyloromyotomy for IHPS. *Am J Surg* 1997; 173(5): 450-2.
- 44) **Willital GH.** Estenosis pilórica hipertrófica. En: Willital GH, editor. *Atlas de cirugía infantil, indicaciones y técnicas operatorias.* 2nd ed. Barcelona. págs. 242-3.
- 45) **Vanderwinden JM, Liu H, Menu R, Conreur JL, De Laet MH, Vanderhaeghen JJ.** The pathology of hypertrophic pyloric stenosis after healing. *J Pediatr Surg* 1996; 31(11): 1530-4.
- 46) **Suárez Alfredo, Andrade H, Pérez R, Jaime JA.** Diagnóstico endoscópico de la estenosis hipertrófica del píloro. *Bol Med Postgr* 1989; 5(9): 3-8.
- 47) **Tota G, Meucci D, Paciotti F, Messina M, Garzi A, DiMaggio G.** Hypertrophic stenosis of the pyloric canal: genetic and familial incidence. *Pediatr Med Chir* 1994; 16(1): 73-6.
- 48) **Barrios Fontoba JE, Lluna Gonzalez J, López Andreu J, García tena J, Esteban Ricos MJ, Gutiérrez San Román C y col.** Outcome of hypertrophic pyloric stenosis after pyloromyotomy. *Cir Pediatr* 1995; 8(1): 17-9.
- 49) **Besson R, Sfeir R, Salakos C, Debeugny P.** Congenital pyloric stenosis: a modified umbilical incision for pyloromyotomy. *Pediatr Surg Int* 1997; 12 (2-3): 224-5.
- 50) **Castañón Morales J, Rodríguez Cervantes E, Velázquez Gallardo G, Flores Saucedo JM, López Vázquez M, Silva Báez H y col.** Traumamioplastia pilórica: estudio de 94 casos. *Bol Med Hosp Inf* 1994; 51(9): 590-2.
- 51) **Najmaldin A, Tan HL.** Early experience with laparoscopic pyloromyotomy for infantile hypertrophic pyloric stenosis. *J Pediatr Surg* 1995; 30(1): 37-8.
- 52) **Braegger CP, Schwobel M, Kanel J, Werner ER, Thony B, Blau N.** Tetrahydrobiopterin in the treatment of infantile hypertrophic pyloric stenosis. *Biochem Mol Med* 1997; 62(1): 101-5.
- 53) **Nangia S.** Medical management of hypertrophic pyloric stenosis. *Indian Pediatr* 1997; 34(10): 955-6.