

Síndrome de McCune-Albright: Evaluación del Compromiso Craneofacial por Imágenes de Resonancia Magnética

AUGUSTO POMA¹, MARK BAGANZ² y GUISELLE GUTIÉRREZ³

¹ Clínica Vitarte - ESSALUD. ²Howard University Hospital, Washington, DC, USA.

³Servicio de Patología, Hospital Nacional Cayetano Heredia

RESUMEN

Presentamos el caso de un adolescente varón con el cuadro clásico del síndrome de McCune-Albright, caracterizado por: pubertad precoz, manchas café con leche, displasia fibrosa poliostótica y gigantismo. Describimos los hallazgos craneofaciales por imágenes de resonancia magnética y hacemos una revisión de la literatura.

Palabras claves: Displasia Fibrosa Poliostótica; Imagen por Resonancia Magnética; Resonancia Magnética Nuclear; Endocrinopatías.

McCUNE-ALBRIGHT SYNDROME: EVALUATION OF CRANIOFACIAL INVOLVEMENT THROUGH MAGNETIC RESONANCE IMAGES SUMMARY

We report the case of a male teenager with the classical clinical picture of McCune-Albright syndrome, with precocious puberty, café-au-lait spots, polyostotic fibrous dysplasia and gigantism. Magnetic resonance images are described and a review of the respective literature is also presented.

Key words: Fibrous Dysplasia, Polyostotic; Magnetic Resonance Imaging; Nuclear Magnetic Resonance; Endocrine Diseases.

INTRODUCCIÓN

El síndrome de McCune-Albright (SMA) se caracteriza clásicamente por pubertad precoz, manchas café con leche, displasia fibrosa poliostótica e hiperfunción autónoma de varios sistemas endocrinos (¹).

Actualmente se le considera un modelo de mutación sin sentido en el gen GNASI (²), que codifica a la subunidad alfa de la proteína G (G α). Esta mutación incrementa la actividad de la proteína G α en la formación de AMPc y así sobreestimula a los receptores acoplados a un mecanismo dependiente de AMPc (por ejemplo, de ACTH, TSH, FSH, LH) (^{2,3}).

Esta mutación somática ocurre tempranamente en el embrión, formándose un mosaico, con expresividad diferente en tejidos y glándulas, y mostrando un cuadro clínico heterogéneo (^{4,5}).

CASO CLÍNICO

Evaluamos por imágenes de resonancia magnética (RM) a un varón de 17 años de edad, de raza negra, con múltiples malformaciones craneofaciales admitido en el Howard University Hospital.

Antecedentes

El paciente fue evaluado por primera vez a los 7 años de edad, cuando acude por presentar una extensa deformidad facial y crecimiento asimétrico de los huesos de la cara (a predominio del lado izquierdo), con una gran masa ósea que se extendía desde la región temporal izquierda hasta el lado izquierdo de la mandíbula. En ese momento

Correspondencia:

Dr. Augusto Poma Carmona

Calle Carlos Basadre 324

Urb. Ingeniería, Lima 31, Perú

E-mail: augustopoma@hotmail.com

presentaba estadio Tanner III de crecimiento del vello púbico, tamaño testicular incrementado (6 cc), cambio de voz y pene de 9 cm de longitud; se hizo un diagnóstico inicial de fibroma no osificante craneal y pubertad precoz.

En la evolución se evidenció múltiples manchas café con leche en las caderas, flancos y tórax. Una radiografía de fémur derecho mostró la presencia de una lesión medular expansiva bien definida de 10 cm de espesor, de tipo vidrio esmerilado, distal a una fractura patológica intertrocanterica consolidada.

El diagnóstico final fue SMA y gigantismo. Fue sometido a cirugía reconstructiva con excisión de un área de displasia fibrosa, que comprometía a los huesos maxilares, pterigoideos, lacrimal y palatinos. Como tratamiento médico recibió bromocriptina. Fue reintervenido a la edad de 10 años. Se le realizó una craneoplastia, con rinoplastia y excisión de una masa facial ósea recidivante, expansiva, que se centraba en el etmoides y desplazaba el contenido de la órbita izquierda.

Examen clínico

Actualmente se observa a un adolescente de 192 cm de estatura y 96 Kg de peso, con asimetría de la cabeza, hipertelorismo, ginecomastia, manos y pies grandes y múltiples manchas café con leche.

Exámenes auxiliares

Los exámenes serológicos no mostraron anomalías, excepto en los valores de hormona de crecimiento (10 µg/L en ayunas; valor normal <5 µg/L) y prolactina (25 µg/L; valor normal <20 µg/L) elevados. No se realizó pruebas dinámicas.

La evaluación por RM de cerebro, silla turca y huesos faciales demostró una deformidad bilateral simétrica, con marcado engrosamiento de los huesos faciales, base de cráneo y calota, con hiposeñales en T1 y T2, y un patrón de vidrio esmerilado que contenía múltiples áreas quísticas bien definidas.

El espacio diploico del hueso frontal estaba expandido hasta en 10 cm, con efecto de compresión extrínseca sobre el cerebro. Había un extenso compromiso de los huesos esfenoides, etmoides y petroso derecho. La silla turca estaba elevada y rotada, con agrandamiento moderado y homogéneo de la hipófisis, sin evidencia de adenoma focal (Figuras N° 1 y N° 2).

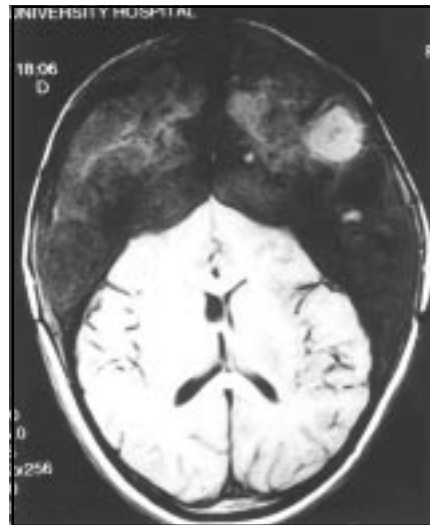


Fig. N° 1.- RM sagital en T1 (1.5T) de estructuras craneofaciales: extensa deformidad ósea con compromiso de esfenoides, etmoides y petroso. No se observa tumor hipofisiario.

DISCUSIÓN

En 1936, Donovan McCune presentó a una niña con displasia fibrosa poliostótica, pigmentación cutánea de manchas café con leche, pubertad precoz e hipertiroidismo (6). Un año más tarde, Fuller Albright describió cinco pacientes mujeres con esta triada característica (1).

El término “displasia fibrosa” fue acuñado por Lichtenstein en 1938 para separar esta lesión de la osteítis fibrosa quística del hiperparatiroidismo (7). La displasia fibrosa puede ser monostótica (75%), poliostótica (25%) o asociarse con el SMA (<1%) (8,9).

El SMA es una enfermedad poco frecuente, que afecta a ambos sexos (10), se presenta con una relación mujer/varón de 10 a 1 (11-13) y con frecuencia se inicia en la infancia.

Usualmente están comprometidos los huesos de cara y cráneo, incluyendo frontal, esfenoides, maxilares y etmoides (14). La progresión de las lesiones lleva a deformidad de la cabeza y cara (leontiasis ósea), así como a varias complicaciones neurológicas, como ceguera (15,16) y déficits en los nervios craneales. Una extensa esclerosis predomina en el cráneo, afectando a la base y a las alas esfenoidales. Es característico un despla-

miento de los dientes con maloclusión⁽¹⁷⁾ y distorsión de las cavidades nasales y sinusales.

El patrón radiológico de la displasia fibrosa puede ser quístico (lítico) (22%), mixto lítico y blástico (40%) o esclerótico (blástico) (38%)⁽¹⁸⁾. El patrón mixto es el más común, y demuestra áreas con una apariencia frecuente en vidrio esmerilado, áreas blásticas con masas irregulares y tejido óseo denso⁽¹⁹⁾. Típicamente, los agujeros craneales son estrechos (es decir, canal óptico, fisuras orbitarias, foramen redondo, canal pterigoideo). La escintigrafía ósea detecta lesiones iniciales y compromiso poliostótico. El 93% de las lesiones en vidrio esmerilado y el 80% de las lesiones de tipo quístico muestran intensa actividad. Los patrones craneofaciales incluyen a la "máscara orbitaria" (signo del monóculo o del binocular)^(19,20). El patrón escintigráfico puede revertir a la normalidad en 6 a 12 meses después del implante óseo o de osteotomía. En la tomografía computarizada son frecuentes valores de atenuación más elevados que en partes blandas (70-110 unidades Housfield o mayores), pero hay distintas densidades que reflejan la cantidad variable de trabéculas óseas.

En T1 de la RM, las lesiones son típicamente de baja intensidad de señal. En T2 pueden ser bajas, altas o mixtas⁽²¹⁾. Después de la inyección de gadolinio hay un aumento del contraste, el cual usualmente es central (75%) pudiendo también ser periférico (25%).

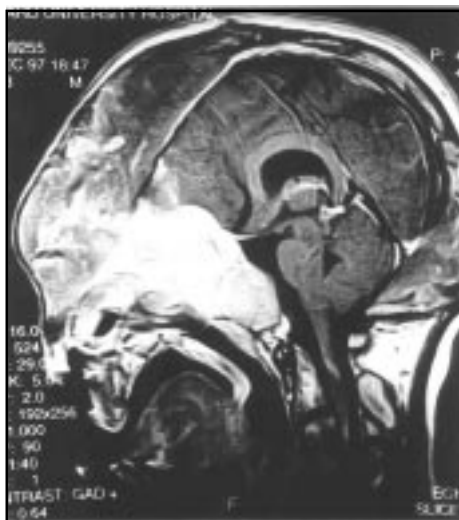

Fig. Nº 2.- RM axial en T1 (1.5T) de estructuras craneales: engrosamiento del hueso frontal y compresión del parénquima cerebral.

El presente caso fue diagnosticado inicialmente como un fibroma no osificante, en base a las piezas quirúrgicas de la primera cirugía reconstructiva de cráneo; posteriormente, al ser evidentes las múltiples manchas café con leche en caderas, tórax y abdomen, ginecomastia, crecimiento desproporcionado de testículos, pene y estatura, acompañados de una hipersecreción de hormona de crecimiento, y una fractura patológica del fémur derecho, se llegó al diagnóstico de SMA.

En casos atípicos o de problema diagnóstico en varones, se utiliza la biopsia testicular con análisis del gen $Gs\alpha$, que revela la mutación en el 100% de los casos⁽²²⁾.

Nuestro caso fue tratado con bromocriptina, con un control incompleto en los valores de hormona de crecimiento (GH).

En el SMA, la precocidad sexual es inicialmente independiente de gonadotrofinas (pseudopubertad precoz), y posteriormente evoluciona a ser dependiente de gonadotrofinas (pubertad precoz verdadera). Actualmente la indicación terapéutica para la pubertad precoz verdadera son los antagonistas (agonistas de acción prolongada) de hormona liberadora de gonadotrofinas, y de testolactona en los casos asociados con pseudopubertad precoz⁽²³⁾. Para el tratamiento del gigantismo, la bromocriptina no ha probado controlar completamente los niveles de GH, aunque reduce la secreción de prolactina; por ello se recomienda un análogo de acción prolongada de la somatostatina, el octreotide⁽²⁴⁾. Para el tratamiento del dolor óseo asociado a la displasia fibrosa poliostótica se recomienda el uso de bisfosfonatos⁽²⁵⁾.

Como el SMA se origina en una mutación somática embrionaria, la única terapia específica se encontraría potencialmente a nivel genético.

La resonancia magnética con 1.5 Tesla no demostró lesión tumoral (hipofisiaria ni hipotalámica); sin embargo, es importante destacar que en un estudio, de 17 casos de SMA asociados a hipersecreción de hormona de crecimiento, se demostró tumor pituitario en menos de la mitad de los casos⁽²⁶⁾.

Etiopatogénicamente se ha demostrado que la causa de la hipersecreción hormonal es el incremento en la actividad de la proteína $Gs\alpha$, lo que lleva a una sobreestimulación de los receptores periféricos AMPc-dependientes, y no es necesaria la existencia de un tumor.

El SMA no es una enfermedad genética letal y el pronóstico de longevidad es favorable. Las lesiones de la displasia fibrosa no progresan durante la edad adulta, pero se asocian a deformidades, fracturas patológicas y dolor en los huesos afectados, con compresión ocasional de algún par craneal (26).

AGRADECIMIENTOS

Agradecemos al Dr. José Mendoza, médico residente de Medicina Interna del Washington Hospital Center, y al Dr. German Tampe, médico residente de Radiología de Howard University Hospital, por su apoyo en la elaboración del presente artículo.

BIBLIOGRAFÍA

- 1) **Albright F, Butler AM, Hampton AO.** Syndrome characterized by osteitis fibrosa disseminata, areas of pigmentation and endocrine dysfunction with precocious puberty in females. *N Engl J Med* 1937; 216: 727-30.
- 2) **Adashi EY, Hennebolld JD.** Mechanisms of disease: Single-gene mutations resulting in reproductive dysfunction in women. *N Engl J Med* 1999; 340: 709-18.
- 3) **Farfel Z, Bourne HR, Liri T.** Mechanisms of disease: The expanding spectrum of G protein diseases. *N Engl J Med* 1999; 340: 1012-20.
- 4) **Weinstein LS, Shenker A, Gejman PV, Merino MJ, Friedman E, Spiegel AM.** Activation mutations of the stimulatory G protein in the McCune-Albright syndrome. *N Engl J Med* 1991; 325: 1688-95.
- 5) **Shenker A, Weinstein LS, Sweet DE, Spiegel AM.** An activating Gs alpha-mutation is present in fibrous dysplasia of bone in the McCune-Albright syndrome. *J Clin Endocr Metab* 1994; 79: 750-5.
- 6) **McCune DJ.** Osteitis fibrosa cystica: The case of a 9 year old girl who also exhibits precocious puberty, multiple pigmentation of the skin and hyperthyroidism. *Transaction of the Society for Pediatric Research. Annual Meeting. Am J Dis Child* 1936; 52: 743-7.
- 7) **Lichtenstein L.** Polycystic fibrous dysplasia. *Arch Surg* 1938; 36: 874-7.
- 8) **Lichtenstein L, Jaffe HL.** Fibrous dysplasia of bone: A condition affecting one, several or many bones, the graver cases of which may present abnormal pigmentation of skin, premature sexual development, hyperthyroidism or still other extraskeletal abnormalities. *Arch Pathol* 1942; 33: 777-80.
- 9) **Vogl TJ, Nerlich AN, Dresel SHJ, Bergman C.** Juvenile gigantism and polyostotic dysplasia. *J Comput Assist Tomogr* 1994; 18 (2): 321-4.
- 10) **Mauras N, Blizzard RM.** The McCune-Albright syndrome. *Acta Endocrinol (Copenh)*. 1986; 276 (Suppl): 207-17.
- 11) **Fauci AS, Braunwald E, Isselbacher KJ, eds.** *Harrison's Principles of Internal Medicine*. 14th Ed. New York. McGraw-Hill. 1998, pág. 2272-3.
- 12) **Benedict PH.** Sex precocity and polyostotic fibrous dysplasia. *Am J Dis Child* 1966; 111: 426-9.
- 13) *Case Records of the Massachusetts General Hospital - Case 7.* *N Engl J Med* 1993; 328: 496-502.
- 14) **Furum M, Eisele DW, Carson BS.** McCune-Albright syndrome (polyostotic fibrous dysplasia with intracranial fontothmoid mucocele). *Head Neck Surg* 1977; 6(4): 559-62.
- 15) **Resnick D.** *Diagnosis of bone and joint disorders*. 3rd ed. Philadelphia, WB Saunders Co. 1995, pág. 4379-91.
- 16) **Steel DH, Potts MJ.** Bilateral sudden visual loss in Albright's Syndrome [carta]. *Br J Ophthalmol* 1995; 79(12): 1149.
- 17) **Sciuba R.** *Oral Pathology*. 2nd ed. WB Saunders Co. 1993, pág. 401-2.
- 18) **Wilner D.** *Radiology of bone tumors and allied disorders*. Vol. 2. Philadelphia. WB Saunders Co. 1982, pág. 1504-7.
- 19) **Kricum M.** *Imaging of Bone Tumors*. Philadelphia. WB Saunders Co. 1993, pág. 542-4.
- 20) **Sisayan R, Mordecha L, Hermann G.** Polyostotic fibrous dysplasia in McCune-Albright syndrome diagnosed by bone scintigraphy. *Clin Nuc Med* 1997; 22: 409-12.
- 21) **Resnick D.** *Diagnosis of Bone and Joint Disorders*. 3rd ed. WB Saunders Co, 1993, Philadelphia, pág. 4385.
- 22) **Weinstein LS, Shenker A, Spiegel AM.** Activating G protein mutations are present in the majority of patients with McCune-Albright syndrome (MAS) [resumen]. Presented at the 74th Annual Meeting of the Endocrine Society, San Antonio, Tex., Jun 24-27, 1992.
- 23) **Feuillan PP, Foster CM, Pescovitz OH, Hensch KD, Shawker T, Dwyer A y col.** Treatment of precocious puberty in the McCune-Albright syndrome with the aromatase inhibitor testolactone. *N Engl J Med* 1986; 315: 1115-9.
- 24) **Premawardhana LDKE, Vora JP, Mills R, Scanlon MF.** Acromegaly and its treatment in the McCune-Albright syndrome. *Clin Endocr* 1992; 36: 605-8.
- 25) **Poma AI, Gutiérrez G, Casas J.** Bisfosfonatos: aplicaciones actuales en osteoporosis y cáncer. *An Fac Med* 1999; 60: 61-5.
- 26) **Behrman RE, Liegman RM, Arvin AM.** *Nelson's Textbook of Pediatrics*. Philadelphia. WB Saunders, 15th ed. 1996, pág. 1584.