

## EPILEPSIA Y SUEÑO

Por: LUIS MAYOR\* y JORGE BURNEO\*\*

### RESUMEN

*Mediante simple observación por muchos años, es reconocible la existencia de una relación directa entre epilepsia y sueño. Y aunque no hay una explicación clara de la relación existente entre algunos tipos de epilepsia y su presentación durante la somnolencia, el sueño o el despertar; existen síndromes reconocidos como la epilepsia frontal nocturna familiar, que muestran clínica y genéticamente un sustrato común a ambas entidades. El presente artículo tiene como objetivo la descripción, en base a una concienzuda revisión bibliográfica de la relación entre epilepsia, electroencefalografía, tratamiento antiepiléptico, entre otros tópicos, y sueño, en sus diferentes estadios.*

### ABSTRACT

*There is a strong relationship between sleep and epilepsy. Even though there is not a clear explanation for such. Syndromes like the familial nocturnal frontal lobe epilepsy have shown to have common clinical and genetic substrate between sleep and epilepsy. The present manuscript describes the different relationships between epilepsy, electroencephalography, antiepileptic treatment, and sleep in its different stages.*

**PALABRAS CLAVE:** Epilepsia, sueño, EEG, antiepilépticos, enfermedades del sueño.

**KEY WORDS :** Epilepsy, sleep, EEG, antiepileptics, sleep disorders.

### INTRODUCCIÓN

Durante muchos años y por simple observación se reconoce la existencia de una relación directa entre epilepsia y sueño. Muchos pacientes o sus familiares reconocen que las crisis pueden ser exclusivamente nocturnas o al despertar. Otros eventos nocturnos anteriormente desconocidos o considerados trastornos del sueño, han sido reconocidos como crisis epilépticas.

El sueño y la privación de este han sido utilizados como métodos activadores de crisis epilépticas para diagnóstico, al igual que un método utilizado para aumentar o activar descargas epileptiformes (llamadas puntas u ondas agudas en electroencefalografía). El mismo registro de electroencefalografía (EEG) durante somnolencia o sueño puede mostrar anomalías no observadas durante vigilia o simplemente aumentar la cantidad de estas.

---

\* Clínica de Epilepsia. Sección de Neurología Fundación Santa Fé de Bogotá. Bogotá, Colombia.  
E-mail: neuroandes@cable.net.co

\*\* UAB-Epilepsy Center. University of Alabama at Birmingham. Birmingham, Alabama. USA.

No hay una explicación clara de la relación existente entre algunos tipos de epilepsia y su presentación durante la somnolencia, el sueño o el despertar. Se han implicado varios mecanismos como pérdida de inhibición sobre algunos circuitos como los tálamo-corticales y la facilitación de propagación de actividad epileptiforme como ocurre posiblemente en subgrupos de crisis originadas en el lóbulo frontal. Algunos estudios de laboratorio han implicado al óxido nítrico, entre otros como sustancia inhibitoria de crisis convulsivas, implicándose la acción de algunos anticonvulsivantes por mediación de este<sup>1</sup>.

Finalmente el patrón de vigilia-sueño puede estar alterado por fragmentación o interrupción del sueño debido a la presencia de frecuentes crisis nocturnas y por efecto secundario de los medicamentos como son el insomnio y la somnolencia.

#### *EPILEPSIA Y SUEÑO (Tabla 1)*

Algunas crisis epilépticas parciales o generalizadas pueden no tener relación con los periodos vigilia-sueño. Este es el caso de crisis parciales originadas en los lóbulos parietal y temporal. Otros grupos de crisis presentan una relación más directa con la vigilia o sueño, siendo muy característico de algunas crisis originadas en el lóbulo frontal.

Durante la vigilia especialmente en el despertar son más frecuentes las mioclonías (movimientos involuntarios en sacudidas), como es en el caso de la *epilepsia mioclónica juvenil* o las crisis tónico-clónicas (T.C.) de la *epilepsia T.C. del despertar*, ambas de inicio generalmente en la adolescencia y facilitadas por la privación de sueño.

#### *CRISIS DURANTE SOMNOLENCIA*

*Epilepsia benigna Rolándica.* Este es un síndrome autosómico dominante, de inicio en la niñez, con un promedio de presentación entre los 3-13 años y con una mayor frecuencia en niños que en niñas en una relación de 3:2. Las crisis típicamente se presenta durante sueño en aproximadamente 70-80% de los casos, siendo especialmente frecuentes al inicio del sueño o durante las siestas. Solo un 10-20% de los pacientes presentan crisis exclusivamente en vigilia. Las crisis se manifiestan por síntomas parciales simples que pueden despertar al niño y consisten en parestesias peribucal, en lengua y garganta. Puede haber también disartria o dificultad para hablar y junto con esto crisis parciales motoras que comprometen la boca, hemicara y progresar o no al resto del hemisferio. Algunas veces las crisis se generalizan en forma secundaria a tónico-clónicas o son reconocidas únicamente por los padres cuando la crisis se generaliza. El examen físico es normal en la mayoría de los casos, al igual que el desarrollo psicomotor, algunas veces hay historia de crisis similares.

El registro EEG es caracterizado por la presencia de descargas epileptiformes en la región centro-temporal unilaterales o bilaterales que se incrementan durante la somnolencia y el sueño superficial.

*Síndrome de Lennox-Gastaut.* La edad de aparición de crisis en este síndrome varía entre aproximadamente los 18 meses de edad y los 6-7 años con un límite superior descrito en pocos casos hacia el inicio de la pubertad. El promedio de edad de aparición se encuentra entre los 2 y 5 años. Se caracteriza por crisis convulsivas de difícil control siendo las más frecuentes las crisis tónicas y

atónicas. Otros tipos de crisis como ausencias atípicas, crisis parciales complejas y parciales con generalización secundaria, también pueden formar parte de este síndrome. En la mayoría de los casos se presenta un grado variable de retardo mental en la mayoría de los pacientes.

Aproximadamente la mitad de los pacientes tienen un antecedente perinatal importante como hemorragia intraventricular, TORCH, trastorno de migración neuronal, síndrome de Aicardi, esclerosis tuberosa o son pacientes con síndrome de West que evolucionan hacia un síndrome de Lennox-Gastaut.

Las crisis convulsivas pueden ser numerosas en el día, observándose una mayor frecuencia de crisis tónicas durante la somnolencia. El registro EEG característicamente muestra descargas generalizadas de puntas o de ondas agudas entremezcladas con actividad lenta a menos de 2.5 hz sobre un fondo del trazado lento. Se observan además descargas de tipo epileptiforme focales. Durante el sueño, el patrón electroencefalográfico se caracteriza por tener actividad frontal rápida.

*Crisis durante el sueño.* Hay crisis epilépticas de presentación exclusiva durante el sueño o predominantemente nocturnas. La frecuencia varía según diferentes estudios entre 7.5% a 45% de todas las crisis epilépticas. Aproximadamente un 9.4% de epilepsias parciales se manifiestan exclusivamente durante el sueño. Estos porcentajes dependen mucho del estudio y los parámetros considerados. Posiblemente un número indeterminado de crisis no son diagnosticadas por el hecho de tener presentación durante el sueño haciendo que sean confundidas con eventos no epilépticos tales como parasomnias, entre

otros. La incidencia de eventos epilépticos asociados al sueño ocurren con alta frecuencia durante sueño no REM, desapareciendo en forma completa o casi completa durante sueño REM. Este hecho ha sido corroborado durante registros de electrocorticografía prolongados con electrodos profundos en pacientes candidatos a cirugía de epilepsia.

Hay también una mayor tendencia a presentarse las crisis al inicio del sueño y hacia las horas de la madrugada o despertar. Es frecuente observar al inicio de las crisis originadas en el lóbulo frontal, breve despertar con apertura ocular. Los estudios de electrocorticografía, muestran que la actividad epileptiforme ictal antecede el despertar siendo este último una parte de la misma crisis<sup>2</sup>.

*Epilepsia frontal.* Las crisis originadas en el lóbulo frontal tienen algunas características que las hacen común entre ellas como son la actividad motora predominante durante el evento<sup>3</sup>, su corta duración, confusión postictal mínima o ausente, alta tendencia a ser predominantemente nocturnas, al igual que la tendencia a presentarse varias veces en la noche. El hecho que las crisis frontales tengan una especial susceptibilidad a presentarse durante el sueño ha sido tema de varias revisiones<sup>4</sup>. Se considera que en el sueño los circuitos tálamo corticales son facilitadores de descargas frontales, algunas veces estas descargas están asociadas a los husos de sueño los cuales son generados al parecer en el tálamo y presentan un máximo en regiones fronto-centrales.

El tipo de actividad motora se puede presentar en crisis parciales simples o complejas, con movimientos tónicos y/o clónicos de la cara, una extremidad o el hemicuerpo. En algunas oportunidades la actividad muestra progresión (marcha Jacksoniana). Esta

puede progresar a una crisis tónico-clónica en forma secundaria. En algunos casos esta actividad motora consiste en una actitud distónica o crisis tónica postural, siendo una de las más típicas la llamada postura de esgrimista, en la cual se observa elevación de un brazo en abducción, flexión a nivel del codo, rotación externa de la mano y desviación de la mirada y la cara como observado en la mano. Esta postura ha sido con frecuencia, motivo de artículos o conferencias en los cuales se hace alusión a "La Ascensión" pintura de Rafael en la cual se ilustra un niño en actitud similar (Fig. 1). Con frecuencia el área implicada es el área suplementaria motora, aunque la crisis puede ser originada en otra parte del lóbulo frontal.

Otras manifestaciones de las crisis frontales son crisis posturales de presentación nocturna, las cuales fueron llamadas durante varios años distonía paroxística nocturna<sup>5</sup>, crisis que remedan terrores nocturnos<sup>6</sup>. Con frecuencia estas formas de manifestaciones y las que se acompañan de hiperactividad motora son confundidas con parasomnias o episodios no epilépticos<sup>7</sup>.

Las crisis frontales con *hiperactividad motora* han sido de reciente reconocimiento y son frecuentemente confundidas como pseudocrisis por ser breves, numerosas en el día o la noche y con predominio de actividad motora en la cual el paciente se mueve de un lado al otro de la cama como sacudiéndose. Estos eventos pueden acompañarse de vocalización, algunas veces obscena, con o sin preservación de la conciencia. Al terminar la crisis el periodo postictal es breve o ausente. Los registros de EEG interictales con frecuencia son normales. Los registros ictales son oscurecidos por artificio muscular y movimiento que dificulta la interpretación. Los estudios de video telemetría en estos

pacientes son de utilidad ya que lo estereotipado de las crisis y los eventuales cambios ictales hacen el diagnóstico (Fig. 2).

*Epilepsia frontal familiar.* Es una entidad de característica autosómica dominante con edad variable de inicio pero generalmente de comienzo en la niñez. En aproximadamente un 88% de los casos, la primera crisis se presenta antes de los 20 años. Las crisis son de presentación nocturna. Un 70% de los pacientes refieren un componente parcial (aura) consistente en fenómenos autonómicos, somatosensoriales o psíquicos seguidos de actividad motora marcada, crisis postural, tónica o de otras características. El paciente puede tener conciencia del evento y ocasionalmente generalizar en forma secundaria. Las crisis son de corta duración, pueden repetirse varias veces durante la noche<sup>8</sup> y ser confundidas con eventos no epilépticos como pseudocrisis, distonías o trastorno del sueño<sup>9</sup>. El trastorno corresponde a una mutación en la subunidad alfa 4 de los receptores neuronales nicotínicos de acetilcolina (CHRNA4), donde en el codón 248 serina es reemplazada por fenilalanina.

*Epilepsia temporal.* El componente principal de las crisis originadas en la parte medial del lóbulo temporal consiste en manifestaciones diversas siendo las más frecuentes sensaciones referidas hacia el epigastrio como un vacío, sensación de angustia, miedo, componentes psíquicos como *déjà vu* seguidos de desconexión del medio evolucionando a crisis parcial compleja con automatismos orales, principalmente masticatorios y confusión postictal. Si la crisis se origina en la neo-corteza temporal predominan alucinaciones visuales y auditivas. Las crisis temporales generalmente no presentan variabilidad durante los estadios de vigilia sueño. Sin embargo se reporta mayor tendencia a

generalización secundaria de las crisis durante sueño. El registro de EEG (Fig. 3) presenta incremento en el número de descargas epileptiformes en las regiones temporales durante sueño. Algunos reportes muestran pacientes con crisis temporales de predominio o exclusivamente nocturnas, presentando algunas diferencias con las crisis frontales y siendo las de origen temporal menos frecuentes, sin ser repetitivas durante la noche como las frontales. Las crisis no tienen las características de actitudes tónicas, posturales o hiperquinéticas de las frontales y son menos asociadas a historia familiar de epilepsia<sup>10</sup>.

*Epilepsia occipital.* Las crisis occipitales se caracterizan principalmente por fenómenos visuales simples consistentes en imágenes de colores, círculos, triángulos, etc. Se acompañan también de fenómenos visuales negativos como hemianopsia o pérdida transitoria de la visión, desviación de la mirada, sensación (ilusión) de movimiento ocular<sup>11</sup>. Pueden estar acompañadas de manifestaciones motoras de la hemicara, el hemicuerpo y ocasional con generalización a una crisis tónico-clónica. Si la crisis se dispersa al lóbulo temporal puede remedar crisis originadas en áreas temporales con fenómenos visuales o psíquicos complejos y automatismos orales como los descritos en crisis originadas en áreas mesiales (amígdala-hipocampo) de lo lóbulo temporal. El registro EEG se acompaña de descargas de puntas occipitales (Fig. 4), de uno o ambos lados y más raramente de un máximo temporal posterior. En pacientes con sospecha de crisis occipitales es importante valorar campos visuales durante el examen neurológico, ya que no es infrecuente encontrar déficit como una hemianopsia.

*Epilepsia benigna occipital.* Existen dos subgrupos uno en niños entre 3-5 años en

quienes las crisis ocurren infrecuentemente<sup>12</sup> y otro entre los 5-7 años. Las crisis se caracterizan por fenómenos visuales simples con frecuencia no descritas por los niños más pequeños y acompañadas de versión de la mirada y la cabeza, algunas veces con movimientos clónicos de hemicuerpo, cefalea y vómito<sup>13</sup>. Las crisis pueden tener presentación nocturna. El registro electroencefalográfico se caracteriza por puntas en región occipital o temporal posterior, las cuales típicamente desaparecen con la apertura de los ojos.

*Epilepsia rolándica autosómica dominante y dispraxia del lenguaje.* Este síndrome que comparte algunas características con la epilepsia benigna rolándica o con puntas centro-temporales, es una entidad rara descrita en un grupo familiar y con características de herencia autosómica dominante<sup>14</sup>. Clínicamente se caracteriza por tener un inicio en la infancia en promedio entre los 1.5 y 10 años de edad, crisis nocturnas consistente en crisis parciales motoras orofaciobraquial con frecuente generalización secundaria a crisis tónico-clónicas. Estos pacientes tienen algún grado de déficit cognoscitivo con dispraxia oral y del lenguaje. Comparte con la epilepsia benigna rolándica características electroencefalográficas consistentes en descargas epileptiformes en las regiones centro-temporales. Con la edad las crisis tienden a desaparecer pero el déficit cognitivo y de lengua persisten.

*Síndrome de Landau-Kleffner.* Este síndrome se caracteriza por crisis convulsivas de fácil control y afasia inicialmente sensorial. El registro EEG muestra descargas epileptiformes de máximo temporal posterior unilateral o bilaterales o temporales y centrales. Durante sueño no REM estas descargas tienen tendencia a hacerse continuas y desaparecer o estar fragmentadas durante sueño REM.

*Punta onda continuas durante el sueño no REM.* Esta entidad se presenta en niños. Con frecuencia estos pacientes presentan algún grado de retardo mental o dificultad de aprendizaje. El registro electroencefalográfico puede tener descargas multifocales. Característicamente el EEG durante sueño lento no REM presenta descargas epileptiformes de máximo frontal con actividad continua de punta-onda que ocupa aproximadamente un 85% del registro las cuales pueden mostrar componente focales con diferencia en el tiempo de aparición entre un hemisferio y el otro<sup>15</sup>.

*Crisis al despertar.* Algunos pacientes presentan sus crisis predominantemente al despertar o durante los primeros minutos a horas luego del despertar.

Las crisis más frecuentes son: Epilepsia generalizada tónico-clónica del despertar, epilepsia mioclónica juvenil, epilepsia frontal familiar, epilepsia frontal sintomática o idiopática, epilepsia occipital de la infancia, síndrome de Landau-Kleffner, y status de punta-onda continuos durante el sueño.

*Epilepsia generalizada tónico-clónicas del despertar.* De inicio en la adolescencia, consiste en crisis tónico-clónicas generalizadas que se presentan con mas frecuencia durante la primera hora luego de despertar.

*Epilepsia mioclónica juvenil.* Este síndrome se caracteriza por inicio en la adolescencia con presencia de mioclonías en el 100% de los pacientes, crisis tónico-clónicas en aproximadamente dos tercios de los casos y menos frecuentemente ausencias. Las crisis son generalmente asociadas al despertar al igual que la epilepsia TC del despertar, siendo facilitadas por la privación de sueño y a veces por estímulos luminosos.

Tanto la epilepsia tónico-clónica del despertar como la epilepsia mioclónica juvenil tienen componente hereditario y son facilitadas con la privación de sueño. Las crisis pueden también presentarse al despertar de una siesta o menos frecuentemente en horas de la tarde cuando el paciente esta cansado o somnoliento.

En forma infrecuente se presentan casos de epilepsia caracterizados únicamente por hipersomnolencia diurna<sup>16</sup>, en la mayoría de estos pacientes se encuentra historia clínica evidente de epilepsia. Es posible que algunos casos correspondan a crisis parciales continuas o a status de ausencias denominado a veces estupor de punta-onda por sus características electroencefalográficas, que puede ocurrir en pacientes con síndrome de Lennox-Gastaut o en niños con ausencias típicas que reciben un anticonvulsivante que puede exacerbar las ausencias como la vigabatrina, la carbamazepina o la fenitoína.

*Sueño REM y epilepsia.* Durante este estadio de sueño se produce mayor actividad gabaérgica la cual a su vez es protectora de crisis epilépticas. Las crisis durante esta etapa se presentan en forma infrecuente. Los registros EEG muestran en general ausencia o disminución de la actividad epileptiforme en la mayoría de los pacientes.

En el caso de epilepsia del lóbulo temporal las descargas observadas son con frecuencia altamente localizadas al hemisferio que las general a diferencia del sueño no REM.

#### *ELECTROENCEFALOGRAFÍA Y SUEÑO*

El sueño y la privación de sueño son facilitadores de actividad ictal tanto en pacientes con epilepsias generalizadas como

parciales. El sueño no REM es un facilitador de distribución de actividad epileptiforme en forma difusa y el sueño REM de inhibidor de este tipo de actividad. En el registro electroencefalográfico existen dos tipos de actividad consideradas epileptiformes y en relación con epilepsia. Esta actividad son llamadas puntas y ondas agudas las cuales pueden ir acompañadas de actividad lenta que se considerada un componente inhibitorio de la descarga. No todas las puntas u ondas agudas en un registro EEG están asociadas a epilepsia y dependen de su localización. Son altamente sospechosas de epilepsia las puntas localizadas en la región temporal y frontal. Puntas en región occipital pueden estar asociadas a epilepsias occipitales o ser un hallazgo incidental en personas con trastornos de visión. La actividad de puntas en región central puede ser una variante normal en algunos casos y debe ser correlacionado con la clínica del paciente. Las puntas y ondas agudas epileptiformes en general se incrementan o pueden aparecer durante los primeros estadios de sueño.

En el caso de epilepsia del lóbulo temporal la actividad epileptiforme tiende a aparecer en algunos casos en ambos hemisferios en forma independiente o sincrónica y casi siempre exhibiendo una mayor cantidad sobre el hemisferio generador de ella. Esta actividad sin embargo puede en ocasiones ser un falso localizador.

En pacientes con epilepsia benigna Rolándica las descargas epileptiformes tienen tendencia a aumentar en forma muy importante en un paciente que por lo demás está sin crisis durante el momento del registro. Esta epilepsia como se anotó anteriormente muestra descargas en la región centro-temporal de uno o ambos hemisferios en

forma sincrónica o independiente. Algunas veces entre un EEG y otro realizado posteriormente las descargas pueden cambiar de hemisferio siendo a veces izquierdas y otras veces derechas facilitando el diagnóstico clínico.

En enfermedades degenerativas como las encefalopatías mioclónicas, específicamente la enfermedad de Lafora la cual cursa con deterioro mental progresivo, mioclonías, crisis occipitales y otras crisis convulsivas, tienen un a pérdida importante de los patrones normales de sueño.

*Facilitación de descargas durante el sueño.* Hay una tendencia en algunos tipos de epilepsia a la aparición de actividad epileptiforme no observada en vigilia o incremento en el número de descargas observadas las cuales pueden incluso hacerse bilaterales cuando el foco es incluso uno solo, esto último es frecuente que ocurra en pacientes con epilepsia del lóbulo temporal.

*Variación del patrón electroencefalográfico durante el sueño.* La gran mayoría de las descargas pueden aumentar durante sueño REM y desaparecer o disminuir en forma importante durante sueño REM. Algunos tipos de epilepsia tienen un patrón que puede variar durante sueño. Un ejemplo importante es el síndrome de Lennox-Gastaut el cual durante vigilia se caracteriza por la presencia de descargas generalizadas de punta-onda lenta a menos de 2.5 hz. por segundo y una actividad de fondo anormal. Durante el sueño no REM se observa la presencia de actividad rápida de máximo anterior.

#### *OTROS TÓPICOS RELACIONADOS*

*Medicamentos anticonvulsivantes y sueño.* En general los medicamentos anticonvulsi-

vantes no alteran en forma importante la arquitectura del sueño. Los trastornos del sueño más frecuentemente asociados a anticonvulsivantes son somnolencia o insomnio, siendo más frecuente el primero. Los medicamentos más asociados a somnolencia son, fenobarbital, primidona, benzodiazepinas, gabapentina, felbamato, topiramato, fosfenitina<sup>17</sup>. Otros anticonvulsivantes los hacen de menor frecuencia y son dependientes de dosis o de susceptibilidad individual.

Se describen también algunas modificaciones como un sueño más estable con menos despertares a los presentados en pacientes epilépticos sin tratamiento. Algunos de los medicamentos aumentan el sueño superficial o el sueño profundo y disminuyen o aumentan el sueño REM. Que implicaciones pueden producir estos cambios sobre el paciente, no son claros y queda por establecerse si el incremento o disminución del sueño REM altera el aprendizaje.

De los medicamentos tradicionales el valproico (ácido valproico y divalproato sodico) es considerado un medicamento de amplio espectro, lo que indica utilidad en todo tipo de crisis y síndrome epilépticos. Medicamentos nuevos con igual espectro de acción incluyen la lamotrigina, el felbamato y la zonisamida. Posiblemente el topiramato y el levetiracetam también tengan utilidad en crisis generalizadas y primarias.

El valproico en general no altera el tiempo total de sueño ni el sueño REM, algunos estudios han mostrado solo incremento en los estadios 3 y 4 de sueño no REM y estabiliza el sueño. La lamotrigina a mostrado incremento del sueño REM y disminución en la fragmentación del sueño REM<sup>18</sup>. Ocasionalmente algunos pacientes refieren insomnio transitorio que se observa también con felbamato<sup>19</sup>.

En crisis parciales todos los medicamentos con excepción de la etosuccimida (útil en ausencias) tienen acción terapéutica. Actualmente se consideran de primera elección la carbamazepina, la difenilhidantoína, la oxcarbazepina y el valproico. Con carbamazepina la mayoría de trabajos muestran disminución de la latencia del sueño, aumento total del tiempo de sueño, disminución de la fragmentación, aumento del sueño profundo no-REM y disminución de la densidad del sueño REM. La difenilhidantoína aumenta la latencia del sueño REM y ocasionalmente produce un sueño no REM mas superficial. La gabapentina que se emplea como coadyuvante en crisis parciales, dolor y movimientos periódicos de las piernas, aumenta el sueño profundo del sueño no-REM, incremento en los periodos de sueño REM y disminución los frecuentes despertares descritos en pacientes sin tratamiento.

La vigabatrina en estudios de animales muestra incremento del tiempo total de sueño con aumento del sueño no REM y disminución del sueño REM.

*Estimulador vago y sueño.* El estimulador de nervio vago es una de las alternativas terapéuticas en epilepsia refractaria<sup>20</sup> y quienes no son candidatos a cirugía de epilepsia como pueden ser los pacientes con síndrome de Lennox-Gastaut, epilepsia multifocal, entre otras. En estos pacientes se coloca un generador subcutáneo infraclavicular del lado derecho el cual tiene algunas características similares a un marcapasos. Este generador tiene un sistema de cable que es llevado hasta el nervio vago izquierdo. El equipo es programado para generar en forma intermitente estimulación al nervio. No existe una forma clara de cual es el mecanismo de acción. Diferentes estudios han mostrado que el estimulador no altera el registro EEG en humanos<sup>21</sup> y tampo-

co se ven afectados los patrones de sueño. No hay tampoco somnolencia o insomnio provocado por este tipo de tratamiento no farmacológico para epilepsia.

*Apnea del sueño y epilepsia.* Los pacientes quienes tienen epilepsia y desarrollan apnea del sueño, pueden tener incremento o reaparición de crisis asociadas a la fragmentación del sueño en pacientes con apnea. La apnea del sueño conlleva a disminución del tiempo total de sueño comportándose como una privación crónica facilitando mayor número de crisis epilépticas. En pacientes en quienes no se obtiene control adecuado de crisis o quienes previamente estaban controlados y tiene crisis de difícil control, es conveniente la realización de polisomnografía. El tratamiento de esta

condición, como por ejemplo con el empleo de CPAP (presión continua de oxígeno) mejora el control de crisis en varios de estos pacientes<sup>22, 23</sup>.

*Trastornos del sueño y epilepsia.* Algunos trastornos del sueño son confundidos con epilepsia e igualmente ocurre lo contrario. Los diagnósticos más importantes y de fácil confusión incluyen, terrores nocturnos y trastornos del comportamiento del sueño REM, como diagnóstico diferencial de epilepsia originada en el lóbulo frontal, narcolepsia con crisis atónicas y crisis parciales, movimientos periódicos de las piernas y crisis parciales motoras<sup>24</sup>, confusión durante el despertar<sup>25</sup>, y pseudocrisis en pacientes que aparentan estar dormidos y en quienes los estudios de video-EEG confirman que el paciente está despierto<sup>26</sup>.

### BIBLIOGRAFÍA

1. Faradji H, Rousset C, Debilly G, et al. Sleep and epilepsy: A key role for nitric oxide? *Epilepsy* 2000; 41:794-801.
2. Malow B, Varma N. Seizures and arousal from sleep-which comes first? *Sleep* 1995;18: 783-786.
3. Mayor LC, Bolaños A, Schiemann, et al. Epilepsia y síndromes convulsivos. En: Toro J, et al (editores). *Neurología*. Bogota. Mc Graw Hill; 2001.
4. Crespel A, Coubes P, Baldy-Moulinier M. The relation between sleep and epilepsy in frontal and temporal lobe epilepsies: practical and pathophysiological considerations. *Epilepsia* 1998; 39:150-7.
5. Chauvel P, Kliemann F, Vignal JP, et al. The clinical signs and symptoms of frontal lobe seizures. Phenomenology and classification. *Adv Neurol* 1995; 66:115-25.
6. Lombroso C. Pavor nocturnus of proven epileptic origin. *Epilepsia* 2000; 41: 1221-6.
7. Roberts R. Differential diagnosis of sleep disorders, non-epileptic attacks and epileptic seizures. *Curr Opin Neurol* 1998; 11:135-9.
8. Tassinari C, Michelucci R. Familial frontal and temporal lobe epilepsies. En: Engel J, Pedley T (editores). *Epilepsy: a comprehensive textbook*. Lippincot & Williams and Wilkins. New York; 1997.
9. Scheffer IE, Bhatia KP, Lopes-Cendes I, et al. Autosomal dominant frontal epilepsy misdiagnosed as sleep disorder. *Lancet* 1994; 343: 515-7.
10. Bernasconi A, Andermann F, Cendes F, et al.. Nocturnal temporal lobe epilepsy. *Neurology* 1998; 50:1772-7.

11. Holtzman RN. Sensation of ocular movement in seizures originated in occipital lobe. *Neurology* 1997; 27:554-6.
12. Ferrie CD, Beaumanoir A, Guerrini R, et al. Early-onset benign occipital seizures susceptibility syndrome. *Epilepsia* 1997; 38: 285-93.
13. Talwar D, Rask CA, Torres F, et al. Clinical manifestations in children with occipital spike wave paroxysms. *Epilepsia* 1992; 33: 667-74.
14. Scheffer IE, Jones L, Pozzebon M, et al. Autosomal dominant rolandic epilepsy and speech dyspraxia: a new syndrome with anticipation. *Ann Neurol* 1995; 38:633-42.
15. Katsuhiko K. Epilepsy with electrical status epilepticus during slow sleep and secondary bilateral synchrony. *Epilepsia* 1994; 35: 1097-103.
16. Wszolek ZK, Groover RV, Klass DW, et al. Seizures presenting as episodic hypersomnolence. *Epilepsia* 1995; 36: 108-10.
17. Curry W, Kulling D. Newer antiepileptic drugs: gabapentin, lamotrigine, felbamate, topiramate and fosphenytoin. *Am Fam Physician* 1998; 57:513-20.
18. Mendez M, Radtke R. Interactions between sleep and epilepsy. *J Clin Neurophysiol* 2001; 18:106-27.
19. Sadler M. Lamotrigine associated with insomnia. *Epilepsia* 1999; 40:322-5.
20. Fisher R, Handforth A. Reassessment: vagus nerve stimulation for epilepsy. *Neurology* 1999; 53:666-9.
21. Martin C. Vagus nerve stimulation has no effect on awake EEG rhythms in humans. *Epilepsia* 1993; 34: 299-309.
22. Devinsky O, Ehrenberg B, Barthlen GM, et al. Epilepsy and sleep apnea syndrome. *Neurology* 1994; 44: 2060-4.
23. Thacker K, Devinsky O, Perrine K, et al. Non-epileptic seizures during apparent sleep. *Ann Neurol* 1993; 33: 414.
24. Morrell M. Differential diagnosis of seizures. *Neurol Clin* 1993; 11:737-54.
25. Malow BA. Sleep and epilepsy. *Neurol Clin* 1996; 14: 765-89.
26. Malow BA, Fromes GA, Aldrich MS, et al. Usefulness of polysomnography in epilepsy patients. *Neurology* 1997; 48:1389-94.

TABLA 1

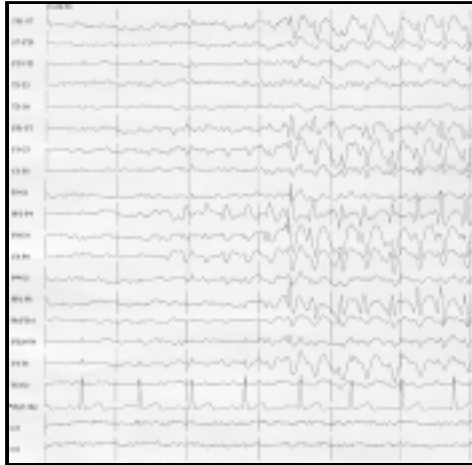1. Crisis facilitadas durante somnolencia	: Epilepsia benigna Rolándica. Síndrome de Lennox Gastaut.
2. Crisis durante sueño	: Epilepsia frontal. Epilepsia temporal. Epilepsia occipital
3. Crisis del despertar	: Epilepsia tónico-clónica del despertar. Epilepsia mioclónica juvenil. Epilepsia benigna Rolándica.

FIGURA N° 2



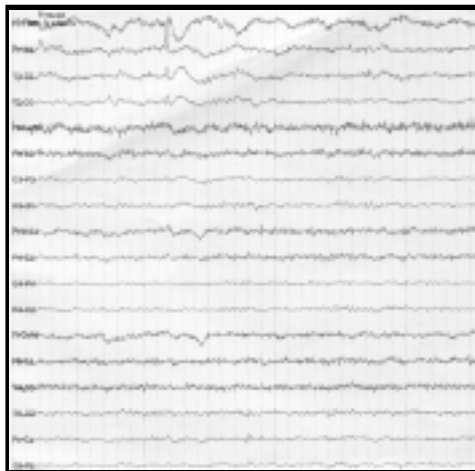
La famosa “postura de esgrimista” observada en la pintura de Rafael.  
(Copia de la pintura de Rafael: “La Ascención” ubicada en el Museo  
del Vaticano, Roma, Italia).

FIGURA N° 2



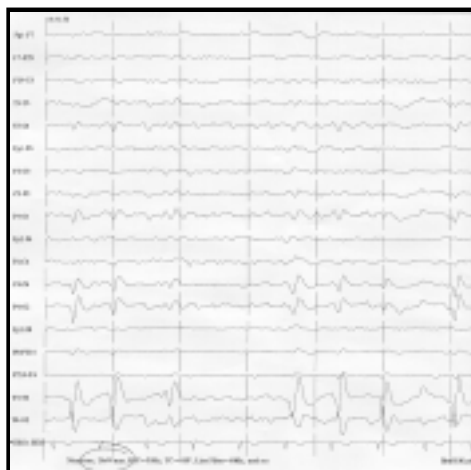
EEG en montaje bipolar obtenido durante video telemetría, en una paciente con epilepsia del lóbulo frontal. El inicio de la descarga es en la región frontal derecha. Los trazados de parámetros son: 30 mm/seg, 7 $\mu$ V/mm, Filtros: alta frecuencia = 70 Hz, de la línea = 60 Hz.

FIGURA N° 3



Trazado de EEG en montaje bipolar, mostrando descargas epilépticas en el lóbulo occipital derecho.

FIGURA N° 4



Trazado de EEG en montaje bipolar, mostrando descargas  
epilépticas en el lóbulo occipital derecho.